泌尿紀要30巻1号
1984年1月

# 腎血管筋脂肪腫の3例

## —本邦194例の統計—

名古屋大学医学部泌尿器科学教室（主任：三矢英輔教授）
高士　宗久・村瀬　達良・山本　雅憲*
傍島　　健・三宅　弘治・三矢　英輔

市立岡崎病院泌尿器科（主任：相馬駛量）
相馬　駛量・荻須　文一
渡辺　丈治・大竹　　浩

# ANGIOMYOLIPOMA OF THE KIDNEY: REPORT OF THREE CASES AND A STATISTICAL STUDY OF 194 CASES IN JAPAN

Munehisa TAKASHI, Tatsuro MURASE, Masanori YAMAMOTO,
Takeshi SOBAJIMA, Koji MIYAKE and Hideo MITSUYA
*From the Department of Urology, Nagoya University School of Medicine*
*(Director: Prof. H. Mitsuya)*

Toshikazu SOMA, Bun-ichi OGISU, Jyoji WATANABE and Hiroshi OOTAKE
*From the Department of Urology, Okazaki Municipal Hospital*
*(Chief: Dr. T. Soma)*

Three cases of renal angiomyolipoma are reported.

The first case was a 53-year-old female with the complaint of left flank pain. The second case was a 51-year-old female whose complaint was right flank pain. In both cases selective angiography revealed a renal tumor, and computerized tomography disclosed a renal mass with low density corresponding to the fat tissue. From several examinations these two cases were preoperatively diagnosed as renal angiomyolipoma and nephrectomy was performed. Histopathological diagnosis was renal angiomyolipoma.

The third case was a 64-year-old female with the complaints of left flank pain and macrohematuria. In this case computerized tomography revealed a renal mass which did not have a low density area. The possibility of renal cell carrinoma was considered and nephrectomy was performed. Histological diagnosis was renal angiomyolipoma which was primarily composed of smooth muscle cells.

The first case had a calcified lesion in the brain. But there was no evidence of tuberous sclerosis in the following two cases.

Some problems in diagnosis and treatment of renal angiomyolipoma are presented, and a statistical study is made on 194 reported cases of renal angiomyolipoma in Japan.

**Key words**: Renal angiomyolipoma, Statistical study

---

* 現：名古屋第一赤十字病院泌尿器科

## 緒　　言

腎の血管筋脂肪腫は，従来より結節性硬化症に合併する腎病変として知られている．近年，CT および超音波検査の進歩により術前に本腫瘍と診断される症例が増加しつつあることは事実であるが，なお，腎癌との鑑別困難な症例も存在し，治療方法の選択に重要な課題を残している．

今回，著者は腎血管筋脂肪腫の3例を経験し，本邦報告例194例を集計したので，ここに若干の考察を加えて報告する．

## 症　　例

症例1

患者：T. I. 53歳，女子　主婦

初診　1982年4月20日

主訴：左側腹部痛

既往歴：45歳時，腎盂腎炎．てんかん発作はない．

家族歴：母，脳血管障害にて死亡．姉，肺結核にて死亡．

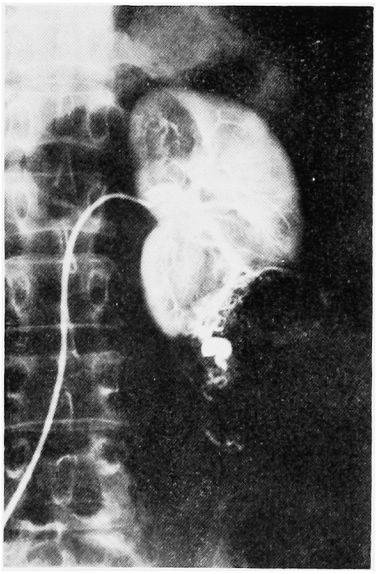

Fig. 1.　Case 1. Selective renal angiogram shows a tumor with neovascularity and pseudoaneurysm.

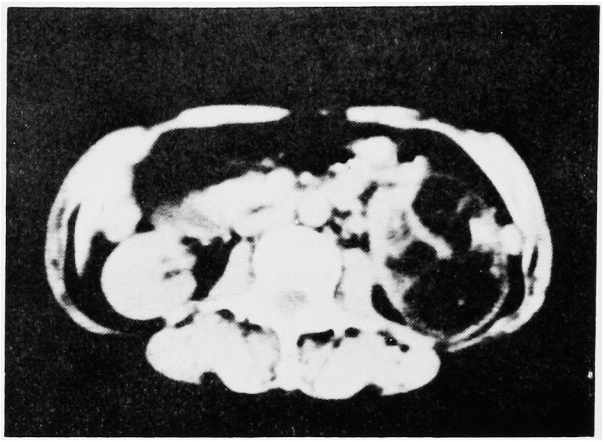

Fig. 2.　Case 1. CT scan demonstrates a mass with low density area in the left kidney.

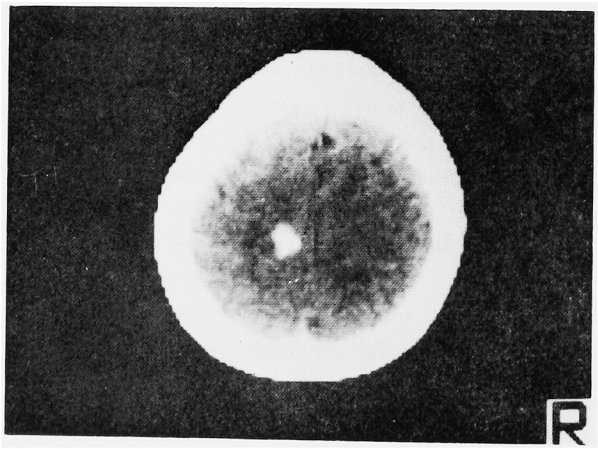

Fig. 3.　Case 1. CT scan reveals a calcified tumor in the left parietal lobe.

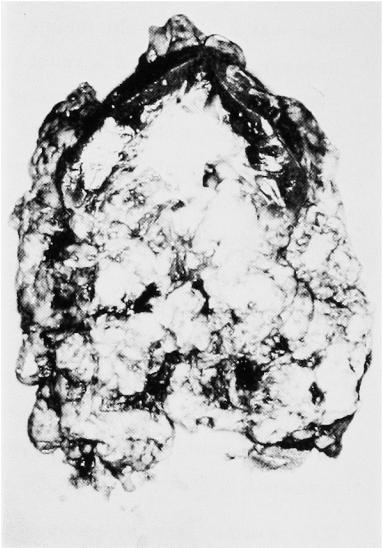

Fig. 4.　Case 1. Gross appearance of the tumor in the lower part of the kidney.

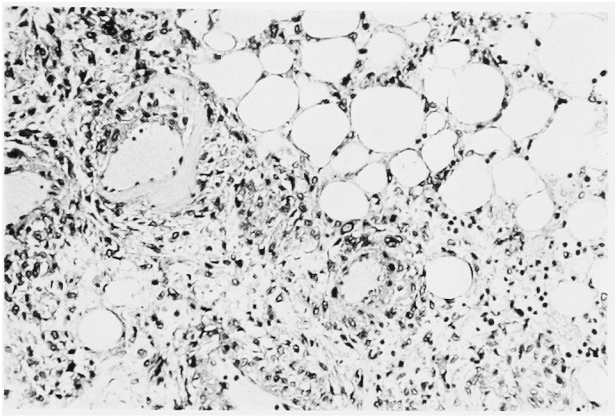

Fig. 5. Case 1. Microscopic appearance. The tumor is composed of blood vessels, smooth muscle cells and mature adipose tissue. (H-E stain)

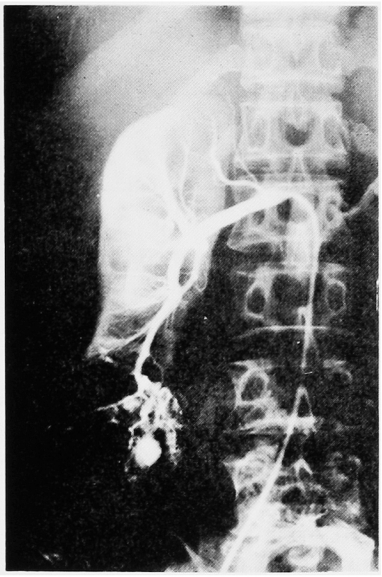

Fig. 6. Case 2. Selective renal angiogram shows a tumor with neovascularity and pseudoaneurysm in the lower pole of the kidney.

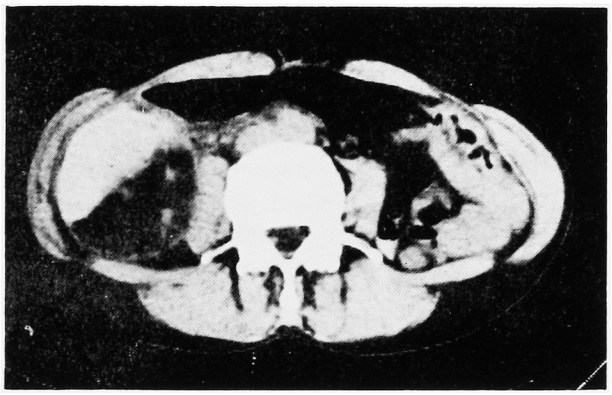

Fig. 7. Case 2. CT scan shows a mass with low density area in the right kidney.

現病歴．1982年4月14日夜，突然，左側腹部に疝痛を生じ，近医を受診し鎮痛剤の投与を受けた．4月15日に38°Cの発熱があり，4月20日名古屋大学医学部附属病院泌尿器科を紹介され，5月21日に入院となった．

現症：身長 157 cm，体重47.5 kg．血圧98/60 mmHg，脈拍数 72/分．体温 36.7°C．腹部は平坦で軟．左側腹部に手拳大，表面平滑で弾性硬の腫瘤を触知する．圧痛はない．他に異常所見を認めない．

入院時検査所見：＜末梢血＞赤血球数 $420\times10^4$/mm$^3$，白血球数 4,300/mm$^3$，血色素 12.9 g/dl，ヘマトクリット36.7%，血小板数 $22.1\times10^4$/mm$^3$，血沈1時間値 5 mm，2時間値 12 mm．梅毒血清反応 陰性．フィブリノーゲン 321 mg/dl．プロトロンビン時間および活性部分トロンボプラスチン時間に異常なし．＜血液生化学＞総蛋白 6.3 g/dl，アルブミン 3.9 g/dl，GOT 21 IU/l，GPT 12 IU/l，ALP 59 IU/l，LDH 198 IU/l，$\gamma$-GTP 10 IU/l，コリンエステラーゼ 0.9

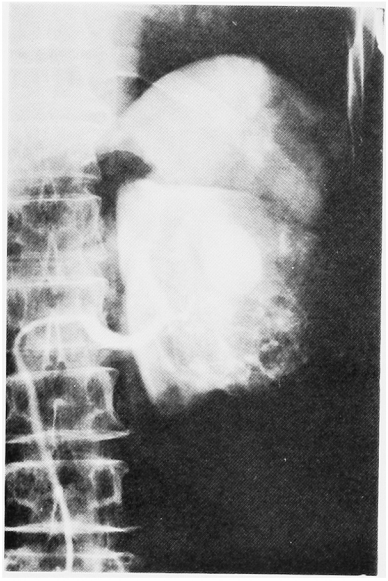

Fig. 8. Case 3. Selective renal angiogram shows a hypervascular tumor and the pooling of the contrast medium in the left kidney.

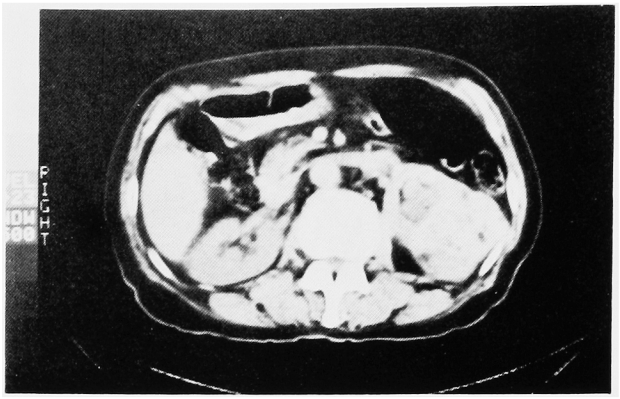


Fig. 9. Case 3. CT scan demonstrates the tumor with tissue density in the left kidney.

ΔPH, 総ビリルビン 0.3 mg/dl, BUN 17 mg/dl, クレアチニン 0.8 mg/dl, 尿酸 6.4 mg/dl, Na 145 mEq/l, K 4.2 mEq/l, Cl 106 mEq/l, Ca 4.6 mEq/l, P 3.53 mg/dl, 総コレステロール 189 mg/dl, 血糖 78 mg/dl. <尿>黄色透明, pH 5, 潜血(−), 蛋白(−), 糖(−). 尿沈渣；赤血球 1/2 hpf, 白血球 1〜2/hpf. 尿培養 陰性. なお, 初診時(1982年4月20日)の血液検査にて血沈1時間値 35 mm, LDH 815 IU/l, フィブリノーゲン 567 mg/dl と異常を認めた.

放射線医学的検査：胸部単純撮影にて異常なし. DIP にて左腎盂腎杯の上外方への圧排を認めた. 選択的腎動脈造影にて左腎下極に新生血管と一部に動脈瘤様の拡張を認めたが, 動静脈瘻はみられなかった(Fig. 1). 腹部 CT にて左腎下半に境界明瞭な low density (−80〜−47 HU) の腫瘤を認めた(Fig. 2). また, 頭部単純撮影にて左頭頂部に石灰化像がみられ CT にて左頭頂葉に限局性石灰化巣が明らかとなった(Fig. 3).

以上の所見より, 左腎の血管筋脂肪腫を疑ったが, 悪性腫瘍も否定できないため, 1982年6月3日手術を施行した.

手術所見・左季肋下横切開にて経腹膜的に後腹膜腔に達し, 腎筋膜とともに左腎摘出術を施行した. 左腎茎部および傍大動脈周囲リンパ節の腫大は認めなかったが, 同部位のリンパ節廓清を施行した.

病理学的所見：摘出した左腎重量は 390 g, 腫瘍は腎下半に存在し, 黄白色, 質度は軟, 腎周囲脂肪組織との境界は明瞭でない(Fig. 4). 組織学的には, よく分化した脂肪組織の中に厚い壁を有する血管が存在し, その周囲に平滑筋の増生がみられる. 平滑筋細胞の核には軽度の異型性もみられ, 時に巨細胞も存在する(Fig. 5).

以上より, 左腎の血管筋脂肪腫と診断した. なお, 本症例では, 脳に石灰化巣がみられ, 結節性硬化症の不完全型とも考えられた.

症例2

患者・H. K. 51歳, 女子. 看護婦

初診：1982年3月27日

主訴：右側腹部痛

既往歴：26歳時, 急性虫垂炎. 45歳時, 急性肺炎.

家族歴：父と弟2人に尿路結石症の既往あり.

現病歴：1982年3月26日, 夜より右側腹部痛あり. 3月27日, 市立岡崎病院泌尿器科を受診. 顕微鏡的血尿あるも, 身体所見および KUB, IVP には異常所見は認められなかった. その後, 疼痛が消失したため受診はなかったが, 1983年2月8日, 朝より右側腹部の疝痛および悪心嘔吐あり. 当院救急外来を受診し, 入院となった.

現症：体格栄養中等度．血圧 140/100 mmHg，脈拍数 62/分．体温 35.0°C．腹部は平坦で軟．右上腹部に手挙大，表面平滑で弾性硬の腫瘤を触知する．圧痛はない．他に異常所見は認めない．

入院時検査所見：<末梢血>赤血球数 $341\times10^4$/mm³，白血球数 11,800/mm³，血色素 11.6 g/dl，ヘマトクリット33.1%，血小板数 $29.3\times10^4$/mm³．血沈 1 時間値 27 mm，2 時間値 66 mm．梅毒血清反応陰性．出血時間 2 分．プロトロンビン時間および活性部分トロンボプラスチン時間に異常なし．<血液生化学>総蛋白 7.3 g/dl，アルブミン 5.0 g/dl，GOT 29 mu/ml，GPT 17 mu/ml，ALP 24 mu/ml，LDH 886 mu/ml，γ-GTP 28 mu/ml，LAP 137 GRU，コリンエステラーゼ 1.63 ΔPH，血清アミラーゼ 243 mu/ml，総ビリルビン 0.5 mg/dl，BUN 25 mg/dl，クレアチニン 1.4 mg/dl，尿酸 2.5 mg/dl，Na 141 mEq/l，K 4.4 mEq/l，Cl 109 mEq/l，Ca 4.2 mEq/l，P 4.0 mg/dl，総コレステロール 237 mg/dl，血糖 121 mg/dl．<尿>黄色，軽度混濁．pH 5.5，潜血（＋），蛋白（＋），ウロビリノーゲン正常，糖（－）．尿沈渣；赤血球 2～4/hpf，白血球 15～20/hpf．尿細胞診 class Ⅰ．

放射線医学的検査：胸部単純撮影にて異常なし．KUB および DIP にて右ネフログラムの下縁が明瞭でなかった．注腸造影では上行結腸の後方からの圧排を認めたが，粘膜面には異常所見はみられなかった．選択的腎動脈造影にて新生血管がみられ，右腎下極に直径約 6.5 cm のほぼ円形の腫瘤が描出された．また，腫瘍血管は一部に動脈瘤様の拡張を認めたが，動静脈瘻はみられなかった（Fig. 6）．腹部 CT にて右腎下極に low density（−70～−40 HU）の腫瘤がみられ，また，右腎実質および腫瘤の外側に，腎被膜下の出血と考えられる陰影が存在した（Fig. 7）．

以上の所見より，右腎の血管筋脂肪腫と診断したが，悪性腫瘍の可能性も否定しえず，1983年3月1日手術を施行した．

手術所見：正中切開にて経腹膜的に後腹膜腔に達し，右腎摘出術を施行した．右腎下極に腫瘤は存在し，周囲組織との癒着は認められなかった．また，腎茎部および傍大動脈周囲リンパ節の腫大はみられなかった．

病理学的所見：摘出した右腎の重量は 470 g．腫瘍は腎下極に存在し，大きさは 7×6.5×4.5 cm であった．割面は黄褐色，均質で質度は弾性硬．境界は明瞭で腎被膜との癒着を認めなかった．また，腫瘍内および腎被膜下に凝血塊が存在した．組織学的には，症例 1 と同様の所見を呈し，腎血管筋脂肪腫と診断した．

症例 3

患者：K. H. 64歳，女子．主婦

初診：1980年 3 月 4 日

主訴：血尿および左側腹部痛

既往症：特記すべき事項なし．

家族歴：父は心不全にて死亡．母は腹膜炎にて死亡．

現病歴：1980年 2 月12日左側腹部痛と肉眼的血尿があり，近医を受診し入院となる．入院後 1200 ml の輸血をうけた．しかし，血尿がつづくため 3 月 4 日，市立岡崎病院泌尿器科に転院した．

現症：体格栄養中等度．血圧 140/86 mmHg，脈拍数 60/分，体温 36.5°C．腹部は平坦かつ軟．圧痛なく，腫瘤は触知しない．他に異常所見を認めない．

入院時検査所見：<末梢血>赤血球数 $401\times10^4$/mm³，白血球数 6200/mm³，血色素 11.7/dl，ヘマトクリット 35.5%．血沈 1 時間値 25 mm，2 時間値 64 mm．梅毒血清反応 陰性．出血時間 2 分，凝固時間11分30秒．<血液生化学>総蛋白 6.7 g/dl，アルブミン 3.9 g/dl，GOT 25 mu/ml，GPT 19 mu/ml，ALP 25 mu/ml，LDH 280 mu/ml，γ-GPT 21 mu/ml，総ビリルビン 0.5 mg/dl，BUN 25 mg/dl，クレアチニン 1.5 mg/dl，Na 133 mEq/l，K 5.0 mEq/l，Cl 96 mEq/l，総コレステロール 165 mg/dl，血糖 104 mg/dl．<尿>黄色，軽度混濁．pH 5.5，潜血（＋），蛋白（＋），ウロビリノーゲン正常，糖（－）．尿沈渣；赤血球 10～15/hpf，白血球 5～6/hpf．尿細胞診 class Ⅰ．

放射線医学的検査：胸部単純撮影および KUB に異常なし．DIP にて左腎は描出されず，RP を試みるも，造影剤の注入は不可能であった．血管造影にて左腎動脈にて支配される新生血管がみられ，一部に嚢状に造影剤が貯留する部位がみられた（Fig. 8）．CT にて左腎盂の拡張とその外側に肝と同程度の density を有する腫瘤が認められた（Fig. 9）．

以上の所見より，左腎癌と診断し，1980年5月7日，手術を施行した．

手術所見：左腰部斜切開にて後膜腹腔に達し，左腎摘出術を施行した．左腎は周囲組織との癒着なく容易に剝離できた．また，腎茎部にはあきらかなリンパ節の腫大を認めなかった．

病理学的所見：摘出した左腎の大きさは 8×9×6 cm で腫瘤は腎の大部分を占めていたが，腎被膜外への増殖は認めなかった．割面は灰白色，壊死状を呈し，ところどころに凝血塊が存在した．組織学的には

Table 1

| No. | 報告書 | 年齢 | 性 | TS | 主症状 | 術前診断 | 患側 | 治療 | 文献 |
|---|---|---|---|---|---|---|---|---|---|
| 1. | 安食・ほか | 51 | 女 | なし | IVPの異常 | 腎腫瘍 | 右 | 右腎摘 | 日泌70:367,1979 |
| 2. | 山家・ほか | 34 | 女 | なし | 右上腹部痛，貧血<br>ショック | 子宮外妊娠の疑い | 右 | 右腎摘 | 日外科系連会誌<br>5:1,1979 |
| 3. | 細野・ほか | 76 | 女 | なし | 右季肋部痛，嘔吐<br>貧血，ショック | AML | 右 | 右腎摘 | 三重医22:424,1979 |
| 4. | 渡辺・ほか | 33 | 女 | あり | 左側腹部腫瘤 | AML | 両側 | 不詳 | 臨放25:961,1980 |
| 5. | 田島・ほか | 60 | 女 | なし | 右側腹部痛，全身冷感<br>腹部腫瘤 | 急性腹症 | 右 | 右腎摘 | 日外会誌<br>81:111,1980 |
| 6. | 渡辺・ほか | 55 | 女 | あり | 消化管出血，腹膜炎 | 記載なし | 不詳 | 腫瘍摘出術・<br>消化管再建術 | 日外会誌<br>81:340,1980 |
| 7. | 星加・ほか | 30 | 女 | なし | 左下腹部痛，嘔吐<br>腹部腫瘤 | AML | 左 | 左腎摘 | 日内会誌<br>70:1602, 1981 |
| 8. | 田原・ほか | 64 | 女 | あり | 腹部膨満 | 感染嚢胞腎の腹膜<br>内破裂 | 右 | 十二指腸瘻<br>右腎摘 | 日臨外医会誌<br>42(5) :246, 1981 |
| 9. | 田原・ほか | 58 | 女 | なし | 発熱，腹痛，腹部腫瘤 | 後腹膜腫瘤 | 右 | 右腎摘 | 同上 |
| 10. | 田原・ほか | 34 | 女 | あり | 下腿浮腫，腹部腫瘤 | AML | 両側 | 経過観察中 | 同上 |
| 11. | 井上・ほか | 32 | 男 | なし | 腹部腫瘤 | AML | 右 | 右腎摘 | 秋田医師会誌<br>33:49, 1981 |
| 12. | 松屋・ほか | 36 | 女 | なし | 左下腹部痛 | 子宮筋腫あるいは<br>卵巣腫瘍 | 左 | 左腎摘 | 日泌73:253,1982 |
| 13. | 堀・ほか | 37 | 男 | なし | 右上腹部痛 | AML | 右 | 右腎部分切除 | 西日泌尿<br>44:1265, 1982<br>日泌73:255,1982 |
| 14. | 小林・ほか | 26 | 女 | 不詳 | 瘤部腫瘤，発熱 | 後腹膜腫瘍 | 右 | 右腎摘 | 日泌73:403,1982 |
| 15. | 宮下・ほか | 47 | 女 | なし | 右腰痛，血尿<br>右季肋部腫瘤 | 脂肪を含む腎腫瘍 | 両側 | 左腎生検 | 臨泌36:771,1982<br>日泌73:550,1982 |
| 16. | 白井・ほか | 26 | 女 | なし | 右側腹部痛，ショック | 急性腹症 | 右 | 右腎摘 | 日泌73:551,1982 |
| 17. | 広川・ほか | 39 | 女 | あり | 腹部腫瘤 | AML | 両側 | 経過観察中 | 日泌73:670,1982 |
| 18. | 奥坊・ほか | 42 | 女 | あり | 左側腹部鈍痛<br>同部腫瘤 | AML | 左 | 左腎摘 | 日泌73:681,1982 |
| 19. | 越知・ほか | 70 | 女 | なし | 右側腹部腫瘤 | AML | 右 | 右腎部分切除 | 日泌73:696,1982 |
| 20. | 越知・ほか | 63 | 女 | なし | 左側腹部腫瘤，発熱 | AML | 左 | 左腎部分切除 | 同上 |
| 21. | 矢野・ほか | 52 | 男 | あり | 右側腹部痛，ショック | AML | 両側 | 右腎摘 | 日泌73:954,1982 |
| 22. | 北田・ほか | 35 | 女 | 不詳 | 右側腹部痛 | AML | 右 | 右腎摘 | 日泌73:964,1982 |
| 23. | 岡田・ほか | 30 | 女 | なし | 左側腹部痛，血尿 | AML | 左 | 左腎摘 | 日泌73:1063, 1982 |
| 24. | 竹山・ほか | 42 | 男 | なし | 超音波検査時に発見 | 腎癌およびAML | 左 | 左腎摘 | 日泌73:1063, 1982<br>J. Urol.<br>128:579, 1982 |
| 25. | 深谷・ほか | 32 | 男 | あり | 食欲不振，体重減少<br>腹部膨満 | AML | 両側 | 右腎摘 | 日泌73:1072, 1982 |
| 26. | 南・ほか | 43 | 女 | なし | 左側腹部腫瘤 | AML | 左 | 左腎部分切除 | 日泌73:1078, 1982 |
| 27. | 入倉・ほか | 60 | 女 | 不詳 | 左下腹部痛 | AML | 左 | 左腎摘 | 日泌73:1470, 1982 |
| 28. | 斉藤・ほか | 45 | 男 | 不詳 | 右側腹部痛 | AML | 右 | 右腎摘 | 日泌73:1470, 1982 |
| 29. | 原・ほか | 43 | 女 | なし | 右季肋部痛 | AML | 右 | 右腎摘 | 日泌73:1475, 1982 |
| 30. | 相川・ほか | 29 | 男 | なし | 左側腹部痛，ショック | AML | 左 | 左腎摘 | 日泌73:1480, 1982 |
| 31. | 田中・ほか | 13 | 男 | あり | 右側腹部痛，発熱 | AML | 右 | 腎動脈塞栓術 | 西日泌尿<br>44:1123, 1982<br>臨放27:671,1982 |
| 32. | 才田・ほか | 33 | 女 | なし | 不詳 | AML | 右 | 右腎摘 | 西日泌尿<br>44:1338, 1982 |
| 33. | 才田・ほか | 69 | 女 | なし | 不詳 | AML | 両側 | 経過観察中 | 同上 |
| 34. | 管原・ほか | 76 | 女 | なし | 不詳 | AML | 不詳 | 不詳 | 日医放射線会誌<br>42:589,1982 |
| 35. | 九岡・ほか | 56 | 女 | 不詳 | 血圧の異常 | AML | 右 | 右腎摘 | 日内会誌<br>71:1647, 1982 |
| 36. | 高橋・ほか | 36 | 男 | なし | 腹痛，発熱，血尿<br>腹部腫瘤 | 記載なし | 右 | 右腎摘 | 日臨外医会誌<br>43:698,1982 |
| 37. | 武部・ほか | 32 | 女 | なし | 上腹部痛，ショック | 急性腹症 | 左 | 左腎摘 | 山形済生館医誌<br>7:41, 1982 |
| 38. | 加藤・ほか | 37 | 男 | あり | 左腹痛 | AML | 両側 | 生検のみ | 最新医学<br>37:1629, 1982 |

| | | | | | | | | | | |
|---|---|---|---|---|---|---|---|---|---|---|
| 39. | 安食・ほか | 49 | 女 | なし | 全身倦怠感 | 左腎腫瘍および左副腎腫瘍 | | 左 | 左腎摘および左副腎摘出 | 日泌74:131,1983 |
| 40. | 石田・ほか | 61 | 男 | あり | 右上腹部痛 | 腎良性腫瘍 | | 両側 | 生検および右腎分切除 | 日泌74:264,1983 |
| 41. | 細川・ほか | 57 | 女 | なし | 超音波検査時に発見 | A M L | | 右 | 右腎部分切除 | 日泌74:282,1983 |
| 42. | 浜尾・ほか | 22 | 男 | あり | 血尿 | A M L | | 両側 | 経過観察中 | 日泌74:451,1983 |
| 43. | 野口・ほか | 32 | 女 | なし | 右側腹部痛，血尿 | 右腎悪性腫瘍 | | 右 | 右腎摘 | 泌尿紀要29:325,1983 日泌74:461,1983 |
| 44. | 岩佐・ほか | 70 | 女 | なし | 右側腹部痛，腹部腫瘤 | A M L | | 両側 | 右腎摘 | 臨外38:289,1983 |
| 45. | 自験例 | 53 | 女 | 不全型 | 左側腹部痛 | A M L | | 左 | 左腎摘 | |
| 46. | 自験例 | 51 | 女 | なし | 右側腹部痛 | A M L | | 右 | 右腎摘 | |
| 47. | 自験例 | 64 | 女 | なし | 左側腹部痛，血尿 | 腎癌 | | 左 | 左腎摘 | |

TS: 結節性硬化症，　AML: 血管筋脂肪腫

腫瘍の大部分は平滑筋細胞の増殖からなり，一部分に厚い壁を有する血管と脂肪組織を認めた．

以上より，左腎の血管筋脂肪腫と診断した．なお，症例2および3には，結節性硬化症の合併を認めなかった．

## 考　　察

今回，著者は本邦の腎血管筋脂肪腫（angiomyolipoma, 以下 AML と略す）について，中野ら[1]（1977），Ochi ら[2]（1981）および野口ら[3]（1983）の147例に1983年3月までに文献上調べえた44例と自験例3例を加え，194例を集計した（Table 1）．従来の報告と同様に，男女比は1：2.9と女子に多く，男女ともに30歳代に好発している（Table 2）．結節性硬化症（tuberous sclerosis, 以下 TS と略す）との合併は，その記載のあきらかな167例のうち64例（38.3%）にみられた．TS との合併は，男子で55.6%，女子で32.0%と男子に多くみられた（Table 3）．また，腫瘍が両側腎にみられたのは記載のあきらかな190例のうち41例（21.6%）で，このうち TS と合併した症例は32例あり，その合併頻度は高かった（Table 4）．なお，著者の経験した症例1は，腎病変と脳内の石灰化巣のほかには異常所見を認めず，TS の不完全型とも考えられた．

臨床症状として，記載のあきらかな188例のうち，疼痛119例（63.3%），腫瘤72例（38.3%），血尿43例（22.9%），発熱31例（16.5%），ショック17例（9.0%），悪心嘔吐7例（3.7%），腹部膨満6例（3.2%），高血圧5例（2.7%），貧血4例（2.1%），蛋白尿3例（1.6%），全身倦怠感1例（0.5%），無症状10例（5.3%）の頻度で認められた．一般に，疼痛は強い場合が多く，腎内あるいは腎周囲への出血によるとされている[4]．時に，腫瘍の自然破裂にて後腹膜腔へ出血をきたしショックとなる例もみられる．

近年，本腫瘍の CT における特徴的所見より術前に診断される例も多い．しかし，とくに結節性硬化症をともなわない症例で腎の病変が孤立性に存在する場合に，本腫瘍と腎癌との鑑別がもっとも問題となる．以下，本症の診断に有用な検査所見について述べる．

血液生化学検査では，本腫瘍に特異的なマーカーとなるものはないが，しばしば LDH の高値がみられ，これは腫瘍からの出血によると考えられている[5,6]．

X線検査では腹部単純撮影にて腫瘍内の脂肪組織成分に一致したX線透通性の部分（radiolucent fat sign）がみられ，この所見は腎癌との鑑別に役立つとされる[7,8]が，AML においてみられる頻度は低い[9]．また，腎盂造影では，腎盂および腎杯に圧排あるいは

Table 2. Age and sex incidence

| Age | Male | Female | Total |
|---|---|---|---|
| 10～19 | 3 | 5 | 8 |
| 20～29 | 7 | 23 | 30 |
| 30～39 | 21 | 50 | 71 |
| 40～49 | 11 | 25 | 36 |
| 50～59 | 4 | 22 | 26 |
| 60～69 | 4 | 11 | 15 |
| 70～79 | 0 | 8 | 8 |
| Total | 50 | 144 | 194 |

Table 3. The association with tuberous sclerosis

| | With TS | Without TS | Unknown | Total |
|---|---|---|---|---|
| Male | 25 | 20 | 5 | 50 |
| Female | 39 | 83 | 22 | 144 |
| Total | 64 | 103 | 27 | 194 |

TS : tuberous sclerosis

Table 4. Laterality of the tumor

| Side | With TS | Without TS | Unknown | Total |
|---|---|---|---|---|
| Right | 15 | 50 | 15 | 80 |
| Left | 16 | 43 | 10 | 69 |
| Bilateral | 32 | 8 | 1 | 41 |
| Unknown | 1 | 2 | 1 | 4 |
| Total | 64 | 103 | 27 | 194 |

TS : tuberous sclerosis

Table 5. Treatment

| | |
|---|---|
| Nephrectomy ( unilateral ) | 146 |
| ( bilateral ) | 2 |
| Nephrectomy and contralateral partial nephrectomy | 2 |
| Nephrectomy and contralateral renal biopsy | 2 |
| Partial nephrectomy | 11 |
| Partial nephrectomy and renal biopsy | 1 |
| Partial nephrectomy and contralateral implantation of radon seed | 1 |
| Tumorectomy | 1 |
| Biopsy | 16 |
| Exploratory operation | 1 |
| Embolization | 1 |
| Conservative treatment | 4 |
| Unknown | 6 |
| Total | 194 |

伸展がみられる[8]が，腎癌にみられるような不整な像は認められない．Price ら[10]は本腫瘍のうち腎外性に発育するものがみられるが，腎盂あるいは腎杯の粘膜に浸潤した例はなかったと報告している．本腫瘍の血管造影における所見[5,9,11~15]として，①新生血管と動脈瘤様の拡張した血管，②静脈相での玉ねぎ割面様像 (whorled "onion peel" appearance)，③動静脈瘻が存在しないこと，④腫瘍の脂肪組織成分に対応する実質相での透通像などの所見が挙げられている．しかし，一般に，血管造影上の所見は本腫瘍の診断の一助とはなるものの，これにて腎癌と鑑別することは困難である．藤川ら[16]は動脈瘤様の拡張および玉ねぎ割面様像は AML に比較的特徴的な所見であるが，いずれもみられる頻度は高くはなく，また，動静脈瘻に関しても腎癌においても26例中13例に欠如していたと述べている．

超音波検査では，一般に，AML はその成分として脂肪組織と非脂肪組織が混在するために echogenic である[17~20]とされているが，なかには echogenic でない例があり，また逆に，腎癌のなかにも強いエコ

ーを示す例があり[21]，注意を要する．

本腫瘍の CT 上での特徴は，その構成成分の脂肪組織により腫瘍の一部分が低い吸収値（−50 HU 以下）[19]をとることである．壊死あるいは出血を伴う腎癌の場合にも低い吸収値をとることがあるが，これは，脂肪組織の吸収値と区別され CT にて AML と鑑別可能である．しかし，症例3に示したように脂肪組織に乏しいタイプの AML では，低い吸収値をとらず，CT 上では腎癌と鑑別困難である．Sherman ら[22]は，17例の AML のうち3例が，CT 上腎癌と鑑別困難であったと報告している．この原因として，①腫瘍が小さい場合，②腫瘍を構成する脂肪組織成分が少ない場合，③出血により腫瘍が修飾をうける場合が挙げられている[22,23]．また，分化した脂肪肉腫は CT 上，AML と鑑別困難であるが，この場合には，血管造影が有用である[19]とされている．

結節性硬化症に腎病変がみられる場合，本症が第一に考えられるが，TS に腎癌を生じることもある[24]．また，同一腎に AML と腎癌とを合併した例[25~27]が報告されており，本症と診断し保存的療法をおこなう場合も，十分な注意が必要である．

近年，本腫瘍が術前に診断され，腎部分切除術[28]，腎動脈塞栓術[29]など腎実質が温存される治療法[30]がとられることが注目される（Table 1, 5）．しかし，術前に本症が疑われても，悪性腫瘍の可能性あるいは AML の易出血性のために，とくに病変が偏側に限られる場合には，腎摘出術が多くおこなわれている．また，本腫瘍は良性ではあるが，なかには腎外へ発育する例がみられ，肝[31]，十二脂腸[32]，結腸[4]などの周囲臓器への侵襲がみられることもあり，注意を要する．

本腫瘍の組織学的特徴[10,31]は症例中に述べたとおりであり，本腫瘍の局所的な伸展あるいは細胞の多形性は，一般に悪性度の指標にはならないとされている[10]．本腫瘍に対して，その悪性型の報告[33,34]も散見されるが，あきらかな転移例あるいは死亡例は報告されていない[4,10]．また，リンパ節に同様の病変が随伴してみられたとの報告[35]もあるが，これは転移ではなく腫瘍自体の多中心性という性格によると考えられている．

## 結　　語

腎血管筋脂肪腫の3例を報告し，1983年3月までの本邦報告例194例を集計するとともに，診断および治療上の問題点を中心に考察を加えた．

なお，本論文の要旨は第140回日本泌尿器科学会東海地方会において発表した．

## 文　　献

1) 中野悦次・後藤満一・橋中保男・高杉　豊・新武三・井上彦八郎：両側腎に発生した angiomyolipoma の1例―本邦72例の統計．泌尿紀要 **23**：761～767, 1977

2) Ochi K, Nishio S, Fujita K, Watanabe K, Yokoyama M, Iwata H, Takaha M and Takeuchi M: Renal angiomyolipoma. Nishinihon J Urol **43**: 303～310, 1981

3) 野口和美・川上　寧・吉邑貞夫：腎血管筋脂肪腫の1例―本邦報告147例の統計的考察．泌尿紀要 **29**：325～331, 1983

4) Farrow GM, Harrison EG Jr, Utz DC and Jones DR: Renal angiomyolipoma; a clinicopathologic study of 32 cases. Cancer **22**: 564～570, 1968

5) 永田幹男・岡本重禮・藤岡知昭・鈴木敏幸・児島完治：腎血管筋脂肪腫4例と臨床的考察―併せて本邦95症例の統計的検討．臨泌 **33**：801～805, 1979

6) 西野昭夫・元井　勇・島村正喜・久住治男：腎血管筋脂肪腫の2例．泌尿紀要 **29**：417～423, 1983

7) Baron M, Leiter E and Brendler H : Preoperative diagnosis of renal angiomyolipoma. J Urol **117**: 701～703, 1977

8) Khilnani MT and Wolf BS : Hamartolipoma of the kidney ; clinical and roentgen features. Am J Roentgenol **86**: 830～841, 1961

9) Becker JA, Kinkhabwala M, Pollack H and Bosniak M : Angiomyolipoma (hamartoma) of the kidney ; an angiographic review. Acta Radiol Diag **14**: 561～568, 1973

10) Price EB Jr and Mostofi FK : Symptomatic angiomyolipoma of the kidney. Cancer **18**: 761～774, 1965

11) Khilnani MT, Abrams RM and Beranbaum ER : Angiographic features of hamartoma of the kidney; a case report. Radiology **90**: 999～1000, 1968

12) Clark RE and Palubinskas AJ : The angiographic spectrum of renal hamartoma. Am J Roentgenol **114**: 715～721, 1972

13) 赤星寛次・鴛海良彦・川波 喬・池田 純・平田弘・浜田忠雄：腎 angiomyolipoma の1例—とくに血管造影像について. 臨放 **21**：363～369, 1976

14) Barrilero AE Renal angiomyolipoma; a study of 13 cases. J Urol **117**: 547～552, 1977

15) Apitzsch DE, Wegener O-H, Khalil M and Sörensen R Advances in the diagnosis of renal angiomyolipoma. Acta Radiol Diag **20**: 105～110, 1979 Fasc. 1A

16) 藤川光一・伊藤祥子・森 正樹・香川佳博・片山泰・佐藤久美子・手島昭樹・伊藤勝陽・福岡たか子・中野 博：腎癌の血管造影. 泌尿紀要 **27**：1505～1516, 1981

17) Walker DE, Barry JM and Hodges CV : Angiomyolipoma; diagnosis and treatment. J Urol **116**: 712～714, 1976

18) Pitts WR Jr, Kazam E, Gray G and Vaughan ED Jr : Ultrasonography, computerized transaxial tomography and pathology of angiomyolipoma of the kidney ; solution to a diagnostic dilemma. J Urol **124**: 907～909, 1980

19) Bosniak MA: Angiomyolipoma (hamartoma) of the kidney ; a preoperative diagnosis is possible in virtually every case. Urol Radiol **3**: 135～142, 1981

20) Shawker TH, Horvath KL, Dunnick NR and Javadpour N: Renal angiomyolipoma ; diagnosis by combined ultrasound and computerized tomography. J Urol **121**: 675～676, 1979

21) Hartman DS, Goldman SM, Friedman AC, Davis CJ Jr, Madewell JE and Sherman JL : Angiomyolipoma ; ultrasonic-pathologic correlation. Radiology **139** 451～458, 1981

22) Sherman JL, Hartman DS, Friedmen AC, Madewell JE, Davis CJ and Goldman SM Angiomyolipoma ; computed tomographic-pathologic correlation of 17 cases. AJR **137**: 1221～1226, 1981

23) Hansen GC, Hoffman RB, Sample WF and Becker R: Computed tomography diagnosis of renal angiomyolipoma. Radiology **128** : 789～791, 1978

24) 吉尾正治・黒子幸一・工藤 治・山越昌成・田中一成・長田尚夫・井上武夫：Bourneville-Pringle 病に合併した腎細胞癌の1例. 日泌尿会誌 **73**：838, 1982

25) Gutierrez OH, Burgener FA and Schwartz S : Coincident renal cell carcinoma and renal angiomyolipoma in tuberous sclerosis. AJR **132**: 848～850, 1979

26) Schujman E, Meiraz D, Liban E and Servadio C : Mixed renomedullary tumor ; renal cell carcinoma associated with angiomyolipoma. Urology **17**: 375～376, 1981

27) Takeyama M, Arima M, Sagawa S and Sonoda T : Preoperative diagnosis of coincident renal cell carcinoma and renal angiomyolipoma in nontuberous sclerosis. J Urol **128**: 579～581, 1982

28) 荒井陽一・朴 勺・岡部達士郎・小松洋輔・吉田 修：結節性硬化症の不全型と考えられる両側腎血管筋脂肪腫の1例. 泌尿紀要 **25**：805～811, 1979

29) 内野 晃・田中 誠・吉田道夫・田中正利・尾本徹男：腎 angiomyolipoma に対する保存的塞栓術の経験. 臨放 **27**：671～674, 1982

30) Lingeman JE, Donohue JP, Madura JA and Selke F Angiomyolipoma ; emerging concepts in management. Urology **20**: 566～570, 1982

31) Bennington JL and Beckwith JB Angiomyolipoma. Atlas of tumor pathology, Tumors of the kidney, renal pelvis and ureter. Second series, Fascicle 12 : 204～212, AFIP Washington, D.C., 1975

32) 渡辺一幹・湊 浩志・有賀藤一郎・木藤光彦・小坂 進：巨大血腫を伴った腎 angiomyolipoma の自然破裂による十二指腸損傷の1例. 日外会誌 **81**：340, 1980

33) Berg JW Angiolipomyosarcoma of kidney (malignant hamartomatous angiolipomyoma) in a case with solitary metastasis from bronchogenic carcinoma. Cancer **8**：759～763, 1955

34) 馬場谷勝広・青山秀雄・伊集院真澄・林 威三雄・岡島英五郎・平松 侃・松井宏昭・大森高明：腎血管筋脂肪肉腫の1例. 泌尿紀要 **22**：241～247, 1976

35) Busch FM, Bark CJ and Clyde HR : Be-

nign renal angiomyolipoma with regional lymph node involvement. J Urol **116**: 715～717, 1976

（1983年7月13日受付）

アレルギー性疾患
慢性肝疾患に……

■グリチルリチン製剤
強力ネオミノファーゲンシー

健保略称　強ミノC

●作用
抗アレルギー作用，抗炎症作用，解毒作用，インターフェロン誘起作用，および肝細胞障害抑制・修復促進作用を有します。

●適応症
アレルギー性疾患（喘息，蕁麻疹，湿疹，ストロフルス，アレルギー性鼻炎など）。食中毒。薬物中毒，薬物過敏症，口内炎。
慢性肝疾患における肝機能異常の改善。

●用法・用量　1日1回，1管（2ml，5ml，または20ml）を皮下または静脈内に注射。
症状により適宜増減。
慢性肝疾患には，1日1回，40mlを静脈内に注射。年齢，症状により適宜増減。

包装　20ml 5管・30管，5ml 5管・50管，2ml 10管・100管
※使用上の注意は，製品の添付文書をご参照下さい。

●内服療法には　グリチロン錠二号
包装　1000錠，5000錠

健保適用

合資会社 ミノファーゲン製薬本舗（〒160）東京都新宿区四谷3-2-7