

先天性男児前部尿道憩室の1例

松阪中央病院泌尿器科（近藤徳也部長）

駒田佐多男・吉田 克法・近藤 徳也

奈良県立医科大学泌尿器科学教室（主任：岡島英五郎教授）

岡 島 英 五 郎

CONGENITAL URETHRAL DIVERTICULUM
OF MALE INFANT: A CASE REPORT

Sadao KOMADA, Katsunori YOSHIDA and Tokuya KONDO

From the Department of Urology, Matsusaka Chuo Hospital

Eigoro OKAJIMA

*From the Department of Urology, Nara Medical University**(Director: Prof. E. Okajima, M.D.)*

A case of congenital anterior urethral diverticulum of a male infant is reported. The patient was a 3-year-old boy who had complained of a sac-like swelling and urinary fistula of the anterior penis. The diagnosis was made by means of retrograde urethrocytography. Diverticulectomy and cystostomy were done. The post-operative course was uneventful. The microscopic examination showed that the diverticulum was lined with normal urethral epithelium.

We made a statistical survey on 47 male children up to 15 years of age with congenital anterior urethral diverticulum reported in the Japanese literature.

Key words: Congenital urethral diverticle, Male infant

緒 言

男子尿道憩室に関しては古くより多くの報告例があるが、小児における報告例は比較的まれである。最近われわれは、3歳10カ月の男児にみられた本症の1例を経験したので本邦の小児報告例につき若干の文献的考察を加えて報告する。

症 例

患者：3歳10カ月，男児
初診：1981年2月20日
主訴：排尿時の陰茎先端部腹側の腫脹および尿瘻形成
家族歴：特記すべきことなし
既往歴：母体妊娠7カ月で切迫流産の徴候あり入院

治療：満期にて正常分娩。生下時体重 4000 g

現病歴：生下時より排尿時に陰茎先端部腹側が腫脹し、ほどなく腫脹部中心に尿瘻形成を認めるようになった。精査治療を目的として当科を受診した。

入院時現症：栄養状態良好。頭頸部、胸部とも理学的に異常所見は認めない。腹部は平坦軟、両腎は触知しない。陰茎振子部先端腹側に針頭大の瘻孔を認める。その他外性器に異常なし。

入院時検査所見・入院時諸検査成績は Table 1 に示すごとくであるが、血液および生化学的検査所見はとくに異常を認めず、検尿所見も正常であった。

レ線検査所見・胸部レ線では異常所見は認めなかった。IVP では両腎とも排泄は良好で、水腎水尿管などの所見は認めなかった (Fig. 1)。UCG では、外尿道口より約 1 cm の陰茎振子部尿道に小指頭大の憩室

Table 1. Laboratory findings

RBC ($\times 10^4/\text{mm}^3$)	414	BUN (mg/dl)	12.0
Hb (g/dl)	11.5	Creat. (mg/dl)	0.64
Hct. (%)	34.7	Na (mEq/l)	138
WBC (/mm ³)	8800	K (mEq/l)	4.0
Plt. ($\times 10^4/\text{mm}^3$)	23.8	Cl (mEq/l)	98
T.P. (g/dl)	7.31	Ca (mEq/l)	4.5
A/G	1.56	i-P(mg/dl)	3.7
i.i	6.7		
GOT (K-u)	22	Urine sediment	
GPT (K-u)	10	RBC	1-2/F
Al.p. (KA-u)	18.8	WBC	1-2/F
LDH (u)	403	Bacteria	()
Ch.E. (pH)	0.81		

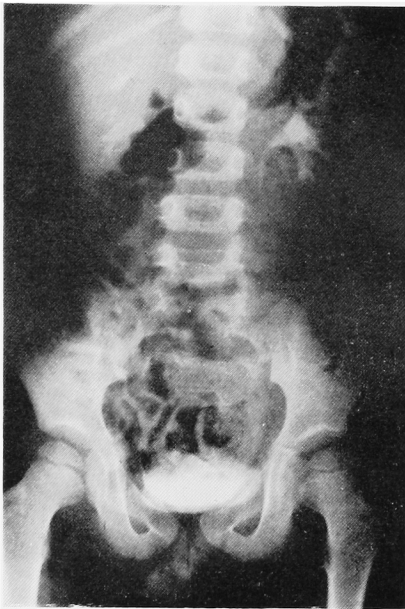


Fig. 1. Excretory urogram shows normal upper urinary tract

様拡大像を認めた (Fig. 2). また Fr. 4 尿管カテーテルを瘻孔より挿入したところ、尿道内へ達することが確認できた。以上の所見より憩室皮膚瘻をともなった前部尿道憩室と診断し、1981年6月8日、全身麻酔下に憩室摘出術を施行した。

手術所見 まず腹側包皮を残して、包皮環状切開術を施行した。つぎに外尿道口よりネラトンカテーテルを挿入し、瘻孔を中心として陰茎皮膚に縦切開を加え、剥離を進めて憩室口部まで充分露出したのち、憩室壁を切開し憩室内部を観察したところ、憩室内面は肉眼的に尿道粘膜と境界はみられずに連続しており、また弁作用を有する部分も認められなかった (Fig. 3)。

そこで、憩室口部で憩室を切除し、尿道および陰茎皮膚を4-Oクロミックカットグートで2層に縫合した。さらに下腹部正中切開にて膀胱瘻を造設した。なお、尿道にはカテーテルを留置しなかった。憩室は1cm×0.5cm×0.5cm大であった。

組織学的所見：憩室粘膜上皮は正常な重層扁平上皮でおおわれ、その下に血管、リンパ管、粗性結合織を認め、尿道海綿体は欠除していた。また著明な炎症像は認められなかった (Fig. 4)。

以上の手術所見および組織学的所見から、われわれは先天性前部尿道憩室と診断した。

術後経過：術後経過は順調で、術後21日目に膀胱瘻を抜去し、経尿道的膀胱留置カテーテルに切り替え、その3日後に膀胱瘻が閉鎖したので、経尿道的膀胱留置カテーテルも抜去した。術後24日目に逆行性尿道膀胱造影を施行したが、憩室は消失し、狭窄や造影剤の溢流像も認めなかった (Fig. 5)。手術創は一次的に治癒し、術後37日目に退院した。

考 察

先天性男子前部尿道憩室は、欧米では1951年 Abeshouse¹⁾ が94例を集計しており、1978年 Enriquezら²⁾ がさらに36例を加え130例を集計報告している。本邦では1953年大越ら³⁾ が18例を集計したのが初めて、1962年田崎ら⁴⁾ が33例を集計している。15歳以下の本症についてみれば、1976年藤岡ら⁵⁾ が38例を集計しており、今回われわれは1983年3月までの報告例に自験例を加え9例を集計しえたが、15歳以下の本邦報告例は総計47例であり、比較的可成りまれな疾患であると言える。

本症と鑑別診断を要する前部尿道に異常拡張を示す先天性疾患には、前部尿道弁と巨大尿道が知られている。Abeshouseは前部尿道憩室を前部尿道弁などの狭窄による尿流通障害のため二次的に生じた近位部尿道の拡張とは区別しているが、Williamsら⁶⁾ は前部尿道弁の形成過程を、憩室口の広い前部尿道憩室における尿流動態から説明しており、とくに両者を区別していない。巨大尿道に関しては、Nesbitt⁷⁾ が前部尿道海綿体組織が広範囲に欠除した尿道憩室のきわめてまれな一型として報告している。また Dorairajan⁸⁾ は尿道海綿体組織の局所的な欠除によって尿道憩室が形成されるとしており、両者は一元的にとらえられている。大越らや藤岡らのように尿道に対して偏心性に交通のある囊様のものを成因、組織のいかんにかかわらず、尿道憩室とする考え方もある。自験例は肉眼的に尿道弁を認めず、組織学的には尿道海綿体を欠除しているが、憩室内面は正常な尿道粘膜上皮でお

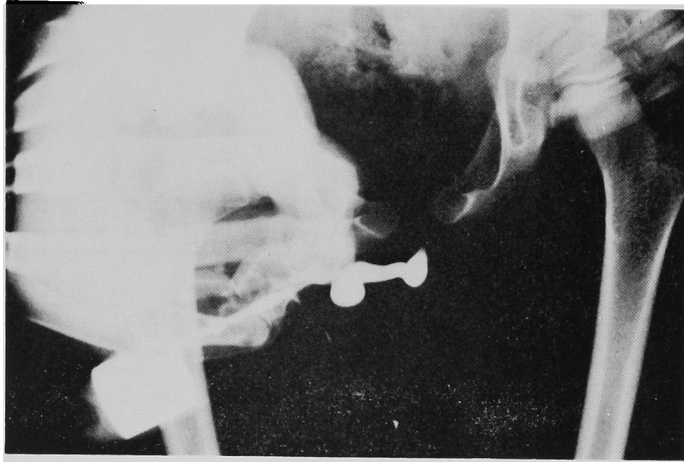


Fig. 2. UCG shows a saccular diverticulum at the abdominal side of anterior urethra

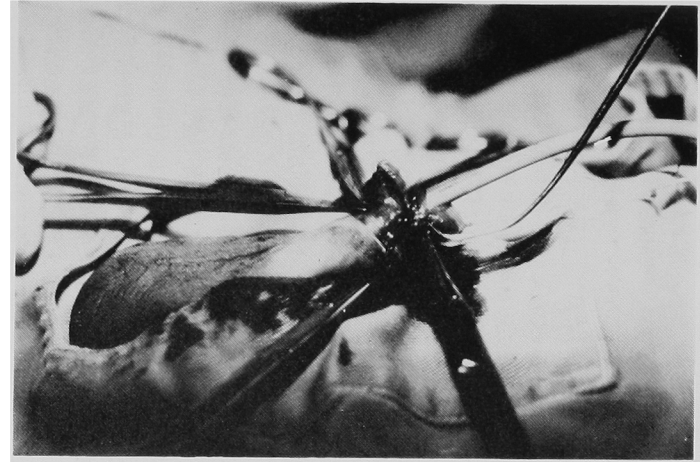


Fig. 3. Diverticulum is exposed

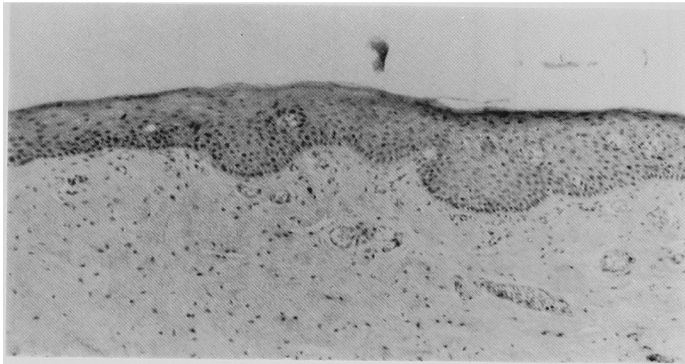


Fig. 4. The histopathological picture shows that the wall of diverticulum is lined with normal squamous cell layers

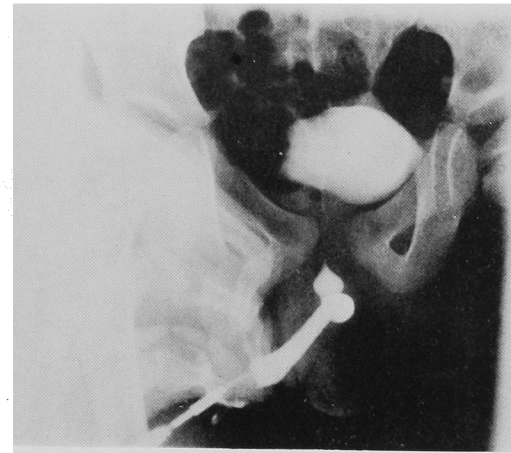


Fig. 5. Postoperative UCG shows neither stenosis nor dilatation of urethra

おわれており、容易に先天性前部尿道憩室と診断できた。

本症の主訴についてみると Table 2 に示したごとく、排尿困難、尿失禁など排尿障害に関する訴えが非常に多く、つぎに陰茎の腫脹がこれにつづいている。

本症の治療は大部分に外科的手術が必要であり、手術方法は太越らの論文に記載されているごとく、1)憩室を全切除する、2)弁作用をなす部分を切除し室壁の一部を切除して縫合し憩室壁をもって尿道壁の一部と

する、3)憩室部尿道を切断し尿道の端々縫合をおこなうなどの方法があるが、以上すべてを diverticulectomy として一括し、Table 3 に示した。しかし diverticulectomy のうち、3)の方法に該当するものは2例だけであった。

術後合併症のおもなものは、尿瘻10例、尿道狭窄1例であったが、尿瘻10例のうち6例は経尿道的膀胱留置カテーテルを設置したために発生したと考えられ、経尿道的膀胱留置カテーテルは尿瘻の一因となることが示唆される。

また、近年憩室の弁様部を TUR によって切除するだけで充分であるとするものもあり⁹⁾、弁様部のあるものについては適応できる手術方法であると考えられる。

合併症としては、前部尿道弁の合併が圧倒的に多いが、それ以外に水腎症や水尿管、腎不全といった重篤な合併症もかなり高率に認められる (Table 4)。これは尿路奇形の多発と解釈すべきか、閉塞性病変による二次的な上部尿路異常と解釈すべきか議論の余地もあるが、いずれにせよ上部尿路への負荷を軽減するために、麻酔法、術後管理などが進歩し、比較的容易に根治手術が施行可能である現在、できるだけ早期に根治手術をおこなうことが望ましいと考えられる。

結 語

3歳10カ月の男児に認められた先天性男児前部尿道憩室の1例を報告するとともに、本邦における本症の小児例47例を集計し若干の文献的考察を加えた。

本論文の要旨は第96回日本泌尿器科学会関西地方会において発表した。

Table 2. Distribution of chief complaints

chief complaints	no. of cases	(%)
dysuria	20	(42.6)
incontinence	13	(27.7)
penile swelling	9	(19.1)
changes of urinary stream	7	(15.0)
fistula	4	(8.5)
fever	3	(6.4)
urinary retention	2	(4.3)
scrotal swelling	2	(4.3)
disterbance of development	2	(4.3)
pain	2	(4.3)
pollakisuria	1	(2.1)

Table 3. Treatment for 47 patients with congenital anterior urethral diverticulum

method	no. of cases
diverticulectomy	35
diverticulectomy with secondary urethroplasty	2
TUR of anterior urethral valve	2
conservative treatment	2
unknown	6
total	47

Table 4. Distribution of complications

complications	no. of cases	(%)
anterior urethral valve	22	(46.8)
hydronephrosis or hydroureter	11	(23.4)
diverticular lithiasis	5	(10.6)
renal insufficiency	5	(10.6)
vesical neck constricture	5	(10.6)
VUR	4	(8.5)
congenital valves of posterior urethra	3	(6.4)
refractory urinary tract infection	2	(4.3)
atresia ani	2	(4.3)
bifid scrotum	1	(2.1)
chordee without hypospadias	1	(2.1)

文 献

- 1) Abeshouse BS : Diverticula of the anterior urethra in the male : a report of four cases and a review of the literature. *Urol Cutan Rev* 55: 690~707, 1951
- 2) Enriquez G, Garcia-Pena P, Lucaya J, Herrera M and Toran N : Congenital diverticuli of the anterior urethra. *Ann Radiol* 21 (2-3):207~214, 1978
- 3) 大越正秋・斉藤豊一・生亀芳雄：先天性男子前部尿道憩室の1例. *日泌尿会誌* 44 : 185~199, 1953
- 4) 田崎 寛・川村 猛：尿道憩室結石の1例. *臨床皮泌* 16 : 899~905, 1962
- 5) 藤岡秀樹・河西宏信・高橋香司・柏井浩三：先天性男子前部尿道憩室の1例. *泌尿紀要* 22 : 777~784, 1976
- 6) Williams DI and Retik AB: Congenital valves and diverticula of the anterior urethra. *Brit J Urol* 41: 228~234, 1969
- 7) Nesbitt TE : Congenital megalo-urethra. *J Urol* 73: 839~842, 1955
- 8) Dorairajan T: Defects of spongy tissue and congenital diverticula of the penile urethra. *Aust NZJ Surg* 32: 209~214, 1963
- 9) 小柳知彦・平野啓夫・野々村克也・辻 一郎：先天性の前部尿道通過障害（弁，憩室，狭窄），特に経尿道的切除術による治療. *西日泌尿* 38 : 691~698, 1976
- 10) 宮崎一興・公平昭男：先天性前部尿道憩室を伴う後部尿道弁の1治験例. *日小外会誌* 7 : 82~83, 1971
- 11) 奥山明彦・永野俊介・高羽 津・生駒文彦：先天性男子前部尿道憩室の1例. *泌尿紀要* 18 : 955~960, 1972
- 12) 古郷米次郎・中山 宏：先天性前部尿道憩室の1例. *西日泌尿* 37 : 419~422, 1975
- 13) 中山 宏・伊藤 秀明：先天性前部尿道憩室の1例. *日泌尿会誌* 67 : 994, 1976
- 14) 中村隆幸・橋中保男・新 武三：先天性男児前部尿道憩室の1例. *日泌尿会誌* 69 : 407, 1978
- 15) 川口光平・中島慎一・村山和夫・黒田恭一・中村武夫：Congenital anterior urethral diverticulum の1例. *日泌尿会誌* 69 : 1376, 1978
- 16) 西尾徹也：先天性男児前部尿道憩室の1例. *日泌尿会誌* 72 : 246, 1981

(1983年10月11日受付)

著者の訂正とお詫び

Table 2 と Table 4 に誤りがございますので下記のごとく訂正させていただきます。

	誤	正
Table 2. 10行目	disterbance	disturbance
Table 4. 6行目	vesical neck constructur	vesical neck contracture