〔泌尿紀要30巻5号
1984年5月〕

消化器原発転移性尿管腫瘍の1例

日本医科大学泌尿器科学教室（主任：秋元　成太教授）
由　井　康　雄
奥　村　　哲
吉　田　和　弘
秋　元　成　太

METASTATIC URETERAL TUMOR FROM THE DIGESTIVE ORGAN: A CASE REPORT

Yasuo YUI, Satoshi OKUMURA, Kazuhiro YOSHIDA and Masao AKIMOTO
From the Department of Urology, Nippon Medical School
(Director : Prof. M. Akimoto)

A 63-year-old woman admitted because of a right non-visualizing kidney. Right ureteral tumor was clinically diagnosed by routine examinations. Pathological finding after right nephroureterectomy and partial cystectomy revealed adenocarcinoma of the ureter. She also had a history of gastrectomy for gastric cancer 4 years before.

Metastatic adenocarcinoma of the right ureter from the stomach was the final diagnosis made after the pathological comparison of the two specimens. Thirty nine cases of metastatic ureteral tumor from the digestive organs were reported in Japan.

The autopsy suggests that metastatic ureteral tumors occur more often than we may expect and as metastatic and invasive ureteral tumors from digestive organ, are often confused, the criteria to distinguish between them must be established.

Key word: Metastatic Ureteral Tumor

緒　　言

転移性尿管腫瘍は比較的まれな疾患であるが，今回著者は，胃癌の尿管転移症例を経験したので消化器原発に関しての検討と，転移性尿管腫瘍における問題点を若干の文献的考察を加え報告する．

症例

患　者：63歳女性

主　訴：右側無機能腎にて外科より紹介された

既往歴：59歳胃癌にて胃全摘術

家族歴：特記すべきことなし

現病歴：1976年7月8日に施行された経静脈的腎盂造影にて，右腎盂像が描出されないと外科より紹介され，9月7日当科入院．

初診時現症：軽度るいそう，顔色不良以外異常を認めず．

初診時検査成績：体温37℃，血圧120/80 mmHg 脈拍 70/分，血液所見 RBC 415×10^4/mm^3, Hb 10.6 g/dl, Ht 33%, WBC 3,700/mm^3, T. Prot. 6.5 g/dl, Alb. 58%, Glob. $\alpha1$ 3.4%, $\alpha2$ 11.5%, β 8.8%, γ 18.2%, GPT 34 U/I, GOT 46 U/I, AI-P 62 U/I, LDH 144 U/I, Na 140 mEg/I, K 4.1 mEg/I, Cl 106 mEg/I, T.Bil. 1.0 mg/dl, T. Chol. 173 mg/dl, BUN 13 mg/dl, Creat 0.9 mg/dl. U.A. 5.5 mg/dl, FBS 84 mg/dl, CRP(−), 尿所見 沈渣 WBC 3〜4/HPF, RBC 10/HPF, Epith, (+), 蛋白(−), ブドウ糖(−), 細菌培養 Klebsiella (10^5以上/ml) 細胞診 class Ⅰ, Ⅱ.

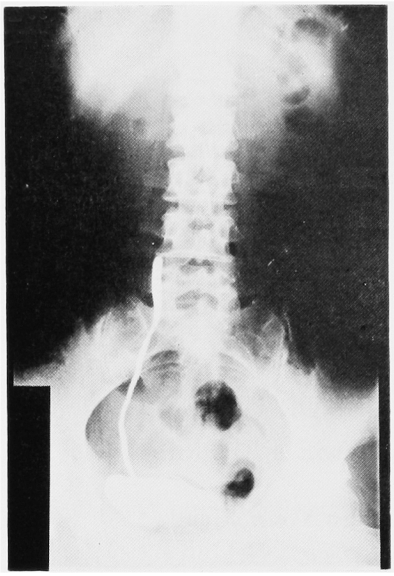

Fig. 1. RP revealed right ureteral obstruction



Fig. 2. Surgical specimen

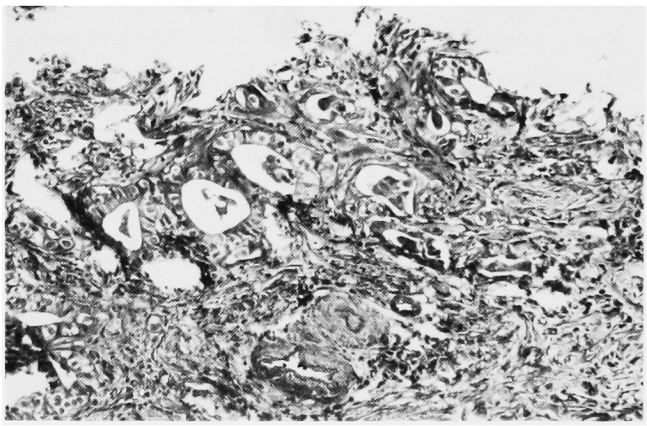

Fig. 3. Histological appearance of the tumor of the right ureter

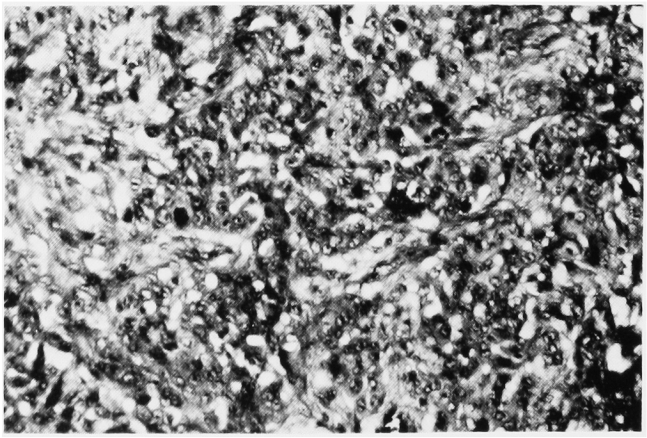

Fig. 4. Histological appearance of the tumor of the stomach

以上より，まず右側 RP を施行したところ Fig. 1 のごとく，尿管カテーテルは L4 までしか挿入できず，また，その部位に閉塞のあることが認められた．また，くり返しおこなった尿細胞診により，class Ⅳ，Ⅴ が検出された．PRP，血管撮影などを施行したが決定的な情報得られず，右側尿管腫瘍の診断のもとに 9 月27日手術を施行した．手術は右側腎尿管摘除および膀胱部分切除術をおこなった．Fig. 2 は，摘出標本を示すが，病理組織学的所見は Fig. 3 のごとく，尿管の粘膜から筋層にかけての腺癌の像を呈しており，RP に示された閉塞部位を中心に広がっていた．そこで 4 年前の胃癌の組織像を検討したところ Fig. 4 のごとく，同じように腺癌の像を呈しており，したがって本症例を胃癌の尿管転移と診断した．

考　　察

転移性尿管腫瘍は，1909年 Stow[1] により胸腺リンパ肉腫の尿管転移として初めて報告されているが，比較的まれな疾患とされている．本邦では百瀬[2] の報告が最初と考えられ，以降報告が散見されるが，いわゆる直接浸潤と真の転移との厳密な区別がむずかしい例も実際上経験される．Presman and Ehrlich[3] は転移性尿管腫瘍の定義として，①近接組織に腫瘍を認めず尿管壁に腫瘍を認めること，②尿管の perivascular lymphatics または，blood vessels に悪性細胞を認めること，と規定している．これを厳密にあてはめること，とくに②は実際上困難なことも多いが，少なくともこの概念を認識した上で検討されなければならないと考えられる．

本邦において，原発巣としては胃，腎などが多いが，このほか前立腺，乳房，肺なども報告されている．転移性尿管腫瘍症例の集計は報告者により，その数にやや開きが見られるが，これは前述したごとく「真の転移」という概念に対するとらえ方の差が反映されたものと考えられる．今回著者は，消化器原発の転移性尿管腫瘍症例で Presman らの考えを比較的満たしていると考えられるものを調べうる範囲で集計した (Table 1)．原発巣は胃34例，胆嚢 2 例，結腸 2 例，膵 1 例の計39例である．このなかには詳細不明なものもあるが，現状では追求しえなかった．関[4] によれば1964年から1966年の日本病理剖検輯報において，胃癌剖検 4,658 例中，79 例（1.7％）に尿管転移があったと述べており，比較的まれとされている本症も実際の数は考えられているよりも，かなり多いものと想像できる．本症は発見されたとき全身に転移していることが多く，あるいは前述のように剖検で発見されることが多いことからもわかるように，予後は一般に不良である．自験例は転移状況と全身状態より判断し手術的治療を積極的に施行したが，手術を含む治療法の選択に関しては議論のあるところであり慎重な判断が必要である．

Table 1. Japanese cases of metastatic ureteral tumor from digestive organs

報告者	発表年	年齢	性	患側	原発巣	組織
1. 高田，原田	1944	53	F	両側	胃	硬性癌
2. 赤崎	1947	59	M	両側	胃	腺癌
3. 和田・ほか	1948	46	F	両側	胃	胃癌
4. 黒田・ほか	1955	22	F	左	胃	膠様癌
5. 三橋	1955	41	F	両側	胃	硬性膠様癌
6 高安・ほか	1955	58	M	両側	胃	腺癌
7 三橋，吉田	1956	57	M	両側	胃	腺癌
8 石田，城戸	1957	56	M	両側	胃	単純癌
9. 武田，古田	1962	72	F	右	胆嚢	不明
10. 清水，島村	1956	66	M	両側	胃	腺癌
11. 夏目・ほか	1964	38	M	左	胃	単純癌
12. 江藤・ほか	1966	61	M	両側	胃	腺癌
13. 加藤・ほか	1967	57	M	右	胃	腺癌
14. 高谷・ほか	1969	44	F	両側	膵	単純癌
15. 今村，山宮	1969	41	M	両側	胃	腺癌
16. 平岡・ほか	1969	62	F	両側	胃	不明
17. 後藤・ほか	1969	52	M	両側	胃	腺癌
18. 武田，古田	1970	41	F	両側	胃	硬性癌
19. 関・ほか	1970	49	M	両側	胃	腺癌
20. 土方・ほか	1971	42	F	左	胃	未分癌
21. 江藤・ほか	1973	65	M	不明	胃	不明
22. 水上	1973	81	M	両側	胃	硬性癌
23. 浜路	1973	70	M	左	胃	腺癌
24. 大里・ほか	1974	57	F	左	胆嚢	腺癌
25. 重松・ほか	1974	49	M	右	胃	腺癌
26. 重松・ほか	1974	65	F	左	胃	腺癌
27. 村山，河辺	1975	42	F	左	胃	腺癌
28. 中橋・ほか	1976	62	F	両側	胃	不明
29. 国方・ほか	1978	45	M	右	S字結腸	腺癌
30. 草階・ほか	1979	58	M	左	胃	不明
31. 草階・ほか	1979	55	M	右	胃	不明
32. 草階・ほか	1979	66	M	右	胃	不明
33. 新川・ほか	1982	42	F	右	胃	腺癌
34. 新川・ほか	1982	59	M	左	胃	腺癌
35. 柳川・ほか	1982	49	M	両側	胃	腺癌
36. 城戸・ほか	1983	48	M	左	胃	腺癌
37. 北村・ほか	1983	54	M	左	結腸	腺癌
38. 奴田原・ほか	1983	41	M	不明	胃	胃癌
39. 自験例	1983	63	F	右	胃	腺癌

F Female
M Male

結　　語

胃原発と考えられる転移性尿管腫瘍症例を報告すると同時に，本邦における消化器原発の39例を集計し文献的考察とともに若干の問題的について言及した．

本論文の要旨の一部は第48回日本泌尿器科学会東部連合総会において発表した．

文　　献

1) Stow B : Fibrolymphosarcoma of both ureters metastatic to a primary lymphosar-

coma of the anterior mediastinum of thymus origin. Ann Surg **50** : 901～906, 1909
2) 百瀬岸雄：興味ある無尿症の1例. 千葉医会誌 **15**：86, 1937
3) Presman D and Ehrlich L: Metastatic tumors of the ureter. J Urol **59** : 312～325, 1948
4) 関 正威・西 満正・井川洋二：胃癌尿管転移. 癌の臨床 **16**：1017～1022, 1970

(1983年11月29日受付)