〔泌尿紀要30巻5号
1984年5月〕

経皮的腎嚢胞穿刺による95%エタノール注入療法

第2編：臨床成績の検討

京都大学医学部泌尿器科学教室（主任：吉田　修教授）
川村　寿一・日裏　勝[*1]・郭　俊逸[*2]・畑山　忠[*3]
鳶巣　賢一[*4]・喜多　芳彦[*5]・寺井　章人[*6]・小川　修[*7]
岡村　泰彦・大石　賢二・東　義人・岡田謙一郎
吉　田　修
京都大学医学部法医学教室（主任：上田政雄教授）
桑原智恵美・上田　政雄

ULTRASOUND-GUIDED RENAL CYST PUNCTURE AND 95% ETHANOL INSTILLATION

PART 2: MORPHOLOGICAL AND FUNCTIONAL ALTERATIONS

Juichi KAWAMURA, Masaru HIURA, Yih Junne KUO, Tadashi HATAYAMA, Kenichi TOBISU, Yoshihiko KITA, Akito TERAI, Osamu OGAWA, Yasuhiko OKAMURA, Kenji OHISHI, Yoshihito HIGASHI, Kenichiro OKADA and Osamu YOSHIDA

From the Department of Urology, Faculty of Medicine, Kyoto University
(Director: Prof. O. Yoshida, M.D.)

Chiemi KUWAHARA and Masao UEDA

From the Department of Legal Medicine, Faculty of Medicine, Kyoto University
(Director: Prof. M. Ueda, M.D.)

Ultrasound-guided renal cyst puncture was performed on 22 cysts which were then 95% ethanol instilled to prevent recurrence of cystic fluid.

1. Cystic lesions disappeared on the ultrasonogram in the follow-up period of 3 to 28 months. On CT, cystic lesions became smaller size but did not disappear. Average CT numbers of the cyst were 8.75±3.83 before and 12.96±3.27 after ethanol instillation. The cystic wall became thicker.

2. Caliceal distortion and/or pelvis compression by cystic lesions improved on IVP 2 to 3 days after ethanol instillation. The renal image on Tc-99m-DMSA scintigram showed morphological improvement and DMSA renal uptake rate increased slightly but significantly

*1 現：和歌山赤十字病院泌尿器科
*2 現：公立豊岡病院泌尿器科
*3 現：京都市立病院泌尿器科
*4 現：滋賀県成人病センター泌尿器科
*5 現：市立長浜病院泌尿器科
*6 現：倉敷中央病院泌尿器科
*7 現：北野病院泌尿器科

2 to 4 weeks after ethanol instillation.

3. There were no major complications with this procedure except for one case in which the tip of the catheter became stuck in the cyst and broke off when the catheter was removed. A slight local irritable pain was noticed in all cases. Half of the patients had hotflush and/or somewhat drunken sense but these symptoms were only temporary. Antabuse phenomenon appeared in one case with concomitant use of a cephem antibiotics after ethanol instillation.

This method of therapy is a safe non-surgical approach to treat renal cysts. 95% ethanol instillation in the cyst seems to prevent recurrence of cystic fliud.

Key words: Percutaneous ultrasound-guided aspiration, Renal cysts, 95% ethanol instillation, Complications

はじめに

腎の画像診断法のうち，超音波断層検査法は非侵襲的に簡単におこなえるので，腎嚢胞性病変の発見とfollow-upに有用であり，さらに穿刺針を装着すると超音波ガイド下で腎嚢胞に対する治療がおこなえる．著者はこの経皮的腎嚢胞穿刺をおこない，嚢胞液の再貯留を防ぐために，嚢胞壁のsclerosing agentとして95%エタノールを注入する方法を検討してきた．

先に，高濃度エタノール注入にともなう生体への影響を血中ならびに尿中レベルから検討し，エタノールの回収を十分におこなえば，本法は安全に施行できることを報告したが[1]，本論文では，エタノール注入による嚢胞再発予防効果や腎の形態的，機能的変化を検討したので報告する．

Table 1. Initial symptoms

Hematuria	6
Back pain	2
Flank pain	2
CVA discomfort	2
Frequency	2
Epigastralgia	1
Urinary retention	1
Sense of residual urine	1
Renal dysfunction	1
Anorexia	1

対象ならびに方法

対象症例は，1981年7月～1983年6月までに経験された21例の孤立性腎嚢胞症例である．初発症状はTable 1にあげるような項目にまとめられた．年齢は36～85歳（平均62歳）に分布し（Table 2），性別は男15名，女6名，患側は右腎13，左腎7，両側1である．嚢胞の存在部位は右腎上部3，中部2，下部9例，左腎上部2，中部2，下部4例である．

95%エタノール注入方法はすでに述べた[1]．患者は腹臥位（14例）か側臥位（6例）で腹膜外的に，1例のみに仰臥位で経腹膜的に，超音波断層像上の嚢胞部をみながら，皮下最短距離で達するように穿刺プローベをあてて穿刺した．エタノール注入，吸引に使用したカテーテルは，当初の10例にはシリコン材質のsingle J型の尿管留置カテーテルを用いたが，後述するような副作用のため，材質の比較的堅いpigtail型の尿管カテーテル（Cook社製，7F）を用いた．

穿刺嚢胞液量は平均121.6±125.8 ml（±SD），22～625 mlに広く分布した（Table 3）．注入エタノール量は平均56.1±36.0 ml（±SD），10～160 mlに分布し，エタノール回収率は平均81.3±13.0%（±SD），58.0～97.3%であった．穿刺して得られた嚢胞液は，細菌培養，細胞診およびルーチンの生化学検

Table 2. Age distribution of 21 patients treated with ethanol

Age in years	30-40	40-50	50-60	60-70	70-80	>80
Number of patients	2	2	3	10	2	2

査に供した．

エタノール注入後の嚢胞病変の観察は主として超音波断層検査法にておこない，その期間は Table 4 に示すごとく，最低3カ月～2年4カ月（平均12カ月±8カ月（±SD））であった．腎の形態学的変化は排泄性腎盂造影（IVP あるいは DIVP）と ^{99m}Tc-DMSA 腎シンチグラフィー[2]を用い，機能的変化は ^{99m}Tc-DMSA 腎摂取率[3]を用いて検討した．なお，IVP は原則として退院時（注入後3～4日目）と3～6カ月後に，腎シンチグラフィーは1カ月後と6カ月ないし12カ月後にそれぞれ施行した．また，退院時に血液生化学検査，ことに GOT, GPT, LDH, アルカリフォスファターゼをチェックした．

成　　績

21症例，22腎嚢胞穿刺，エタノール注入後の成績は以下の通りである．

1）超音波断層検査（n=22）

22腎嚢胞中20嚢胞について，1カ月後には嚢胞性病変の消失をみた．2嚢胞（嚢胞液量が140, 625 ml）については，3カ月後に認められなくなった．

2）IVP（n=22）

Fig. 1 に示すように，エタノール注入後3日目に撮った IVP にて，すでに嚢胞に接した腎盂腎杯系の圧排変形が改善されることが観察された．これら穿刺22腎嚢胞の IVP 所見はおおよそ Table 5 のようにまとめられた．腎盂腎杯系に変化のみられなかったのは，嚢胞が辺縁部に存在して，穿刺前から IVP 所見は正常であった症例である．

3）^{99m}Tc-DMSA 腎シンチグラム（n=18）

腎シンチグラム上，なんらかの変化がみられた．すなわち，腎辺縁の欠損部の改善（Fig. 2），あるいは腎辺縁の嚢胞による光子欠損像の消失（Fig. 3），腎実質部の圧排，欠損像の改善と腎輪郭の正常化（Fig. 4），また，腎の位置偏位の改善（Fig. 5）がおもにみられた．

4）^{99m}Tc-DMSA 腎摂取率（n=18）

DMSA 腎摂取率にみられる機能的変化として，Fig. 6 に示すごとく，14例では，不変（4%以内の変化），4例に増加（4%以上の増加）がみられた．

5）CT（n=13）

嚢胞のサイズの縮小と壁の肥厚が全例に認められたが，嚢胞内容物の消失は認められなかった（Fig. 7）．しかし，穿刺前に比べて嚢胞内容の CT ナンバーは測定しえた8症例において，平均（± SD）8.75±3.83から12.96±3.27に増加していた．

6）嚢胞液の分析（n=20）

穿刺嚢胞液は，20例について分析ができた．全例外観は黄色透明，細胞診陰性，細菌培養陰性であった．生化学検査所見は Table 6 に掲げるごとく，正常者

Table 3. Size of 22 renal cysts treated with ethanol

Cyst size in mℓ	<30	30-50	50-100	100-150	150-200	200-600	>600
Number of cysts	2	4	6	5	3	1	1

Table 4. Follow-up study of 22 renal cysts treated with ethanol

Time in months	<3	3-6	6-12	12-24	24-36
Number of cysts	2	5	5	6	4

Table 5. Changes in pyelogram on IVP following percutaneous aspiration and ethanol instillation

Normalization of distorded and dilated caliceal systems	9
Lesser degree of distortion of caliceal system	5
Lesser degree of distortion of pelvo-caliceal system	3
Newly appeared caliceal system	2
No change	3

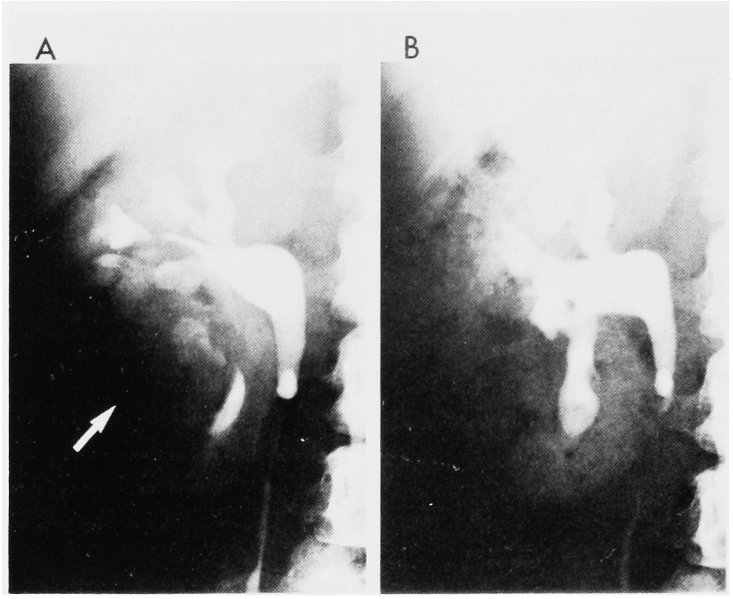

Fig. 1. IVP findings before (A) and after (B) ethanol instillation. A solitary renal cyst (arrow) is located in the lower pole of the right kidney: 185 ml of cyst fluid was aspirated and 100 ml of 95% ethanol instilled.

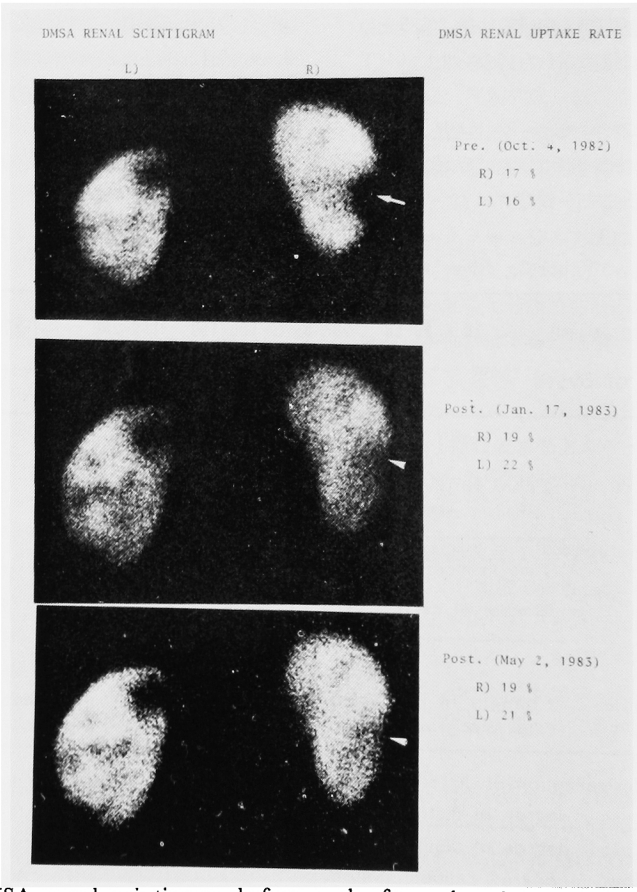

Fig. 2. Tc-99m-DMSA renal scintigram before and after ethanol instillation. Marginal cortical defect by the cystic lesion (arrows) became unclear following ethanol instillation and DMSA renal uptake rate in the right kidney slightly increased.

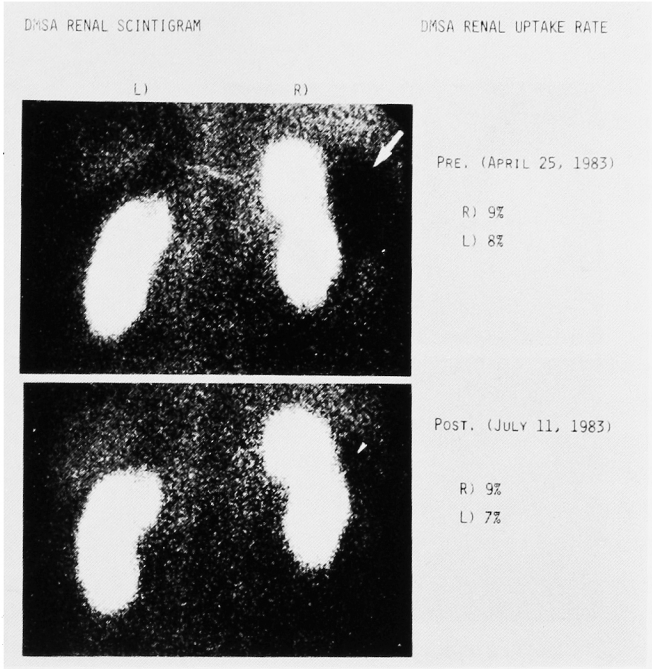

Fig. 3. Photon-deficient area by the renal cyst (arrow) along the lateral margin of the right kidney disappeared but DMSA renal uptake rate did not change following ethanol instillation.

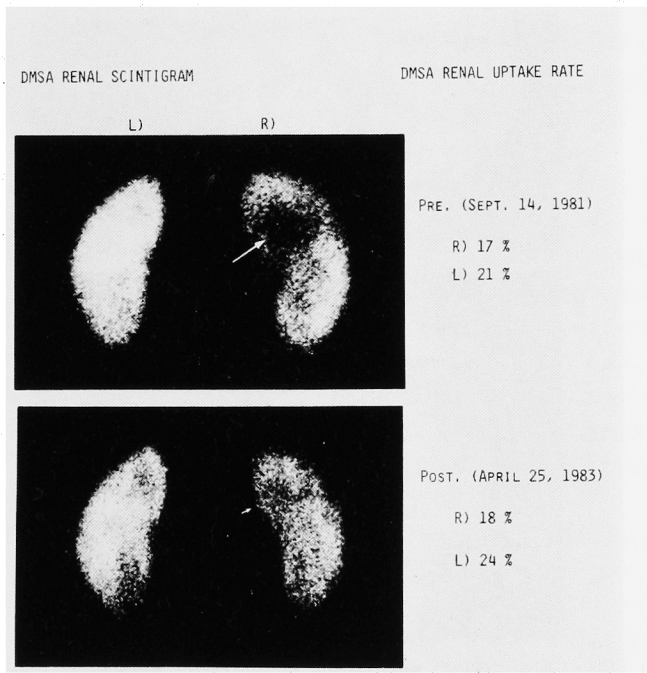

Fig. 4. Renal parenchymal defect by the cystic lesion (arrow) disappeared following ethanol instillation but DMSA renal uptake rate did not change.

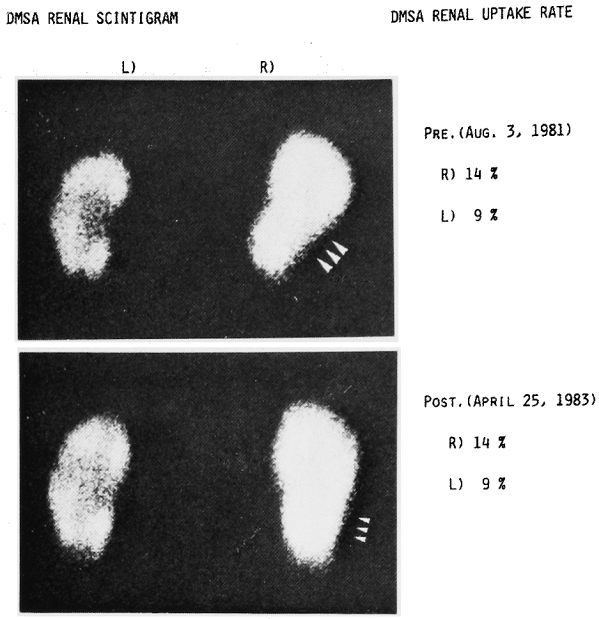

Fig. 5. Right kidney was compressed to the upper median direction by the cystic lesion (arrow heads) located in the inferolateral margin of the right kidney. After ethanol instillation, the axis of the right kidney was normalized.

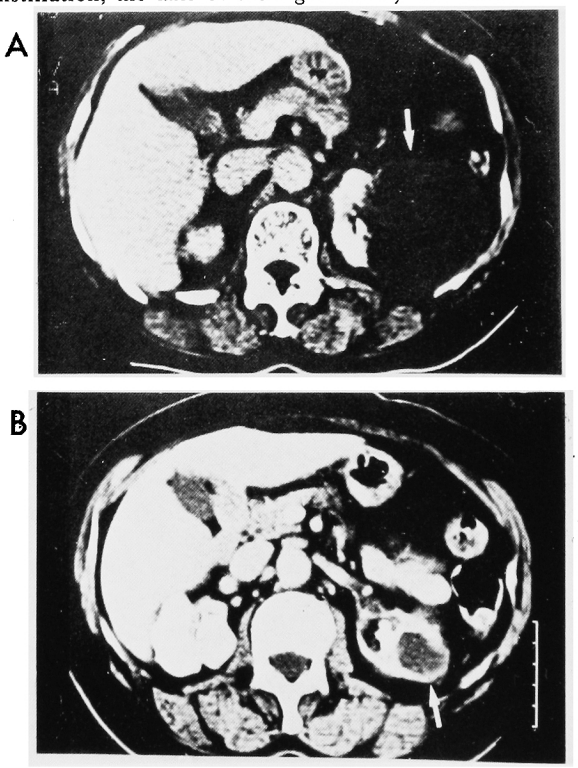

Fig. 7. Abdominal CT in the level of upper pole of the left kidney before (A) and after (B) ethanol instillation. The number of CT of the renal cyst (arrow) performed before ethanol instillation was 6.3±2.9. However, after ethanol instillation, the cyst became markedly smaller with thickened cystic wall. The CT number was 13.4±8.3.

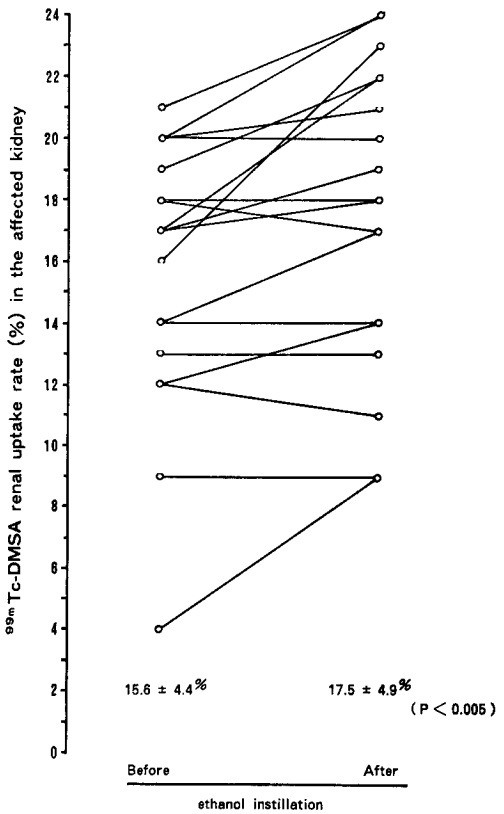

Fig. 6. Tc-99m-DMSA renal uptake rate before and after ethanol instillation. Figures in the lower panel indicate average values (±SD) of the DMSA renal uptake rate. This change was statistically significant.

の血液生化学所見に比べて，酵素系，蛋白，脂質系は低値を，窒素代謝系は正常かやや高値傾向を，電解質系はカルシウムのみ低値で，他は正常か高値の傾向を示した．とりわけ，ナトリウム，クロールが有意に高値を示した．

7）副作用（Table 7）

ほとんど全例に，エタノール注入時，嚢胞液量の1/2をこえる頃より局所刺戟痛を訴えたが，この訴えを目安すにしてエタノール量を加減し，ほぼ2/3量までに調節できた．したがって，このために中断することはなく，この痛みは数分以内におさまった．副作用としてTable 7のごとくエタノールによるものと，穿刺操作によるものとに分けられるが，1例を除いていずれも2～3時間内に消失した．1例には，カテーテルが材質の軟かい先端ワン曲部であるため，嚢胞内でとぐろを巻いて結び目を形成し，抜去時，J型先端の多孔部より断裂し，嚢胞内に残存した．後日，腰部斜切開にて嚢胞壁のuncappingと先端断裂部の除去をおこなった．この時，嚢胞壁は膜状に薄くなって陥凹し，嚢胞液の貯留はなく，小量の凝血塊を認めた．組織学的には，嚢胞壁は変性傾向のある線維性組織と血管からなり，上皮成分は剝離脱落していた．

なお，退院時にしらべた血液生化学検査項目中，GOT，GPT，LDH，アルカリフォスファーゼ値は，全症例で正常範囲であった．

考　　察

近年，CTや超音波断層検査の普及により，たとえ無症状であっても，腎嚢胞性病変のみつけられる頻度が増加してきた．治療法に関しては，腎嚢胞性疾患のうち，孤立性腎嚢胞についてはそれが単一であれ，複数であれ，良性疾患として無症状のものは放置してもさしつかえないという考え方がある．いっぽう，嚢胞の腎実質への圧迫による水腎杯は結石の発生原因になり，顕微鏡的血尿や腎機能低下の原因にもなりうる．さらに，嚢胞自体が大きいと，腹部の圧迫症状や鈍痛，外力による自然破裂の原因にもなるので，積極的に嚢胞切除をおこなう考え方もある．また，嚢胞と悪性腫瘍との合併の可能性から，嚢胞液と壁の性状の検索のため嚢胞穿刺をおこなうこともある．著者はこの後者の考え方にそって，嚢胞液の吸引と再貯留防止のために，嚢胞壁の凝固物質，エタノールの注入をおこない，腎の形態と機能におよぼす影響を検討した．

エタノール注入後の嚢胞液再貯留の有無を超音波断層検査にてfollow-upしたが，いずれの症例においても嚢胞病変の消失を認めた．しかし，CT上，同病変の著明な縮小は認めても，消失することはなかった．もっとも，嚢胞内容についてはCT値が穿刺前より増加しており，あきらかに嚢胞液とは性質のことなるもの，例えば，凝血塊や線維性組織の存在が考えられた．この点エタノール注入後，カテーテル先端の残存のため開腹を余儀なくされた1例において，嚢胞壁の性状を確かめえたが，嚢胞内には凝血塊を認め，液の貯留は認めなかったことからもうなづける．また，CT上認められた壁の肥厚は局所の炎症性反応による2次的変化[4]と思われる．

なお，腎嚢胞のCT上における定義のひとつとして，嚢胞のCT値があげられている．Sagelら[5]は水に近い性質（0HU）であると述べ，Evansら[4]は10 HU以下としている．自験例では8例中3例に10 HU以上（11.2，12.2，13.4）の平均したCT値をえており，嚢胞内容のCT値については今後検討されるべきものと思われる．

Table 6. Biochemical analysis of renal cyst fluid (n=20)

Determination	Average±SD	Range	(Normal range in serum)*
Glutamic oxaloacetic transaminase, IU/L	1.56±1.25	0-3	(12-32)
Glutamic pyruvate transaminase, IU/L	0.89±0.90	0-3	(5-26)
Lactic dehydrogenase, IU/L	33.17±35.64	2-121	(228-475)
Alkaline phosphatase, IU/L	0.22±0.65	0-2	(15-70)
Total protein, g/dℓ	2.07±1.01	0.4-4.7	(6.8-8.5)
Albumin, g/dℓ	1.47±0.68	0.3-3.2	(4.0-5.1)
Total bilirubin, mg/dℓ	0.12±0.10	0-0.5	(0.1-0.9)
Total cholesterol, mg/dℓ	10.31±13.39	1-47	(120-260)
Triglyceride, mg/dℓ	13.73±5.18	6-21	(30-200)
Serum creatinine, mg/dℓ	1.11±0.28	0.7-1.8	(0.6-1.3)
Uric acid, mg/dℓ	4.92±1.60	2.4-8.4	(2.6-7.0)
Blood urea nitrogen, mg/dℓ	24.39±6.64	14-36	(8-22)
Glucose, mg/dℓ	101.77±13.12	78-116	(70-110)
Magnesium, mg/dℓ	2.01±0.29	1.3-2.5	(2.2-3.1)
Calcium, mg/dℓ	6.52±0.92	4.1-7.7	(8.2-9.8)
Phosphorus, mg/dℓ	2.44±0.35	1.6-2.9	(2.9-4.7)
Sodium, mEq/L	148.30±8.83	116-162	(136-146)
Potasium, mEq/L	4.05±0.24	3.2-4.3	(3.6-4.9)
Chloride, mEq/L	114.30±7.43	88-126	(100-110)

* Central Laboratory of Kyoto University Hospital

Table 7. Complications following percutaneous aspiration and ethanol instillation

♯Face flush	5
*Dull pain in the puncture site	3
*Transient gross hematuria	2
♯*Peritoneal irritable pain	1
♯Nausea, vomiting	1
*Extravasation of contrast medium	1
*Catheter trouble	1
♯Antabuse phenomena	1

♯ : Complications due to ethanol
* : Complications due to the procedure of cyst puncture

つぎに，嚢胞の縮小により腎実質の圧排がとれて腎機能の回復がみられたか興味のあるところである．形態的には，IVP 上，腎杯腎盂の圧排変形の改善や水腎杯の軽減が早期からみられ，^{99m}Tc-DMSA 腎シンチグラム上，実質欠損部の補塡，腎輪郭の正常化が観察された．また，^{99m}Tc-DMSA 腎摂取率からみた機能的な変化としては，穿刺側で，18例中4例（22.2%）に4%以上の増加を認めたが，14例（77.8%）に穿刺前と変りがなかった．全体としては穿刺前後で有意な摂取率の増加を認めるが，形態上の変化に比べて機能的回復性は余り著明ではなかった．もちろん，これには穿刺後の観察期間や患者の年齢なども関係してくると思われる．

本法施行時の副作用，合併症については嚢胞穿刺手技，操作にともなうものと，エタノール注入によるものに分けて考えられるが，前者については Lang に

よる嚢胞穿刺の副作用の分析成績[6]と比較しても，カテーテル先端の残存した1例を除いて "major complication" は経験されなかった．これは超音波ガイドにより直視下で嚢胞まで最短距離にて穿刺できて，腎実質への損傷を可及的に避けることができたからと思われる．しかし，腎内の嚢胞，例えば parapelvic cyst の場合[7]，腎実質を通して穿刺する必要があり，穿刺針のゲージを下げる必要があろう．後者については前稿で述べたが，高濃度エタノール注入による局所刺戟症状と，多少なりとも体内に吸収されることからくる熱感～酒酔い感があげられるが，いずれも一過性であった．

しかし，1例ではあるが，穿刺後抗生物質としてセフメタゾール（CMZ）を使用したところ，アンタビュース様作用（Acetaldehyde syndrome），赤ら顔，頭痛，悪心，発汗が出現した．これは最近登場した第3世代の Cephem 系薬剤のうち，化学構造上3位の側鎖に N-methyltetrazol-thiomethyl 基を有するものは，エタノールの中間代謝産物の acetaldehyde の生体内分解酵素（acetaldehyde dehydrogenase）を不活性化するため，血中の acetaldehyde 濃度が上昇して多彩な臨床症状が出現するものである．その症状として，頭面の紅潮，めまい，頭痛，悪心，嘔吐，発汗，頻脈，動悸，低血圧，呼吸障害，失神などがあげられる．通常，報告されているものは，同薬剤使用後にアルコール類を飲んで現われるものであるが，自験例のようにある程度血中エタノール濃度が上っている時に，CMZ を投与しても本症状が現われる可能性が示されたわけである．

さて，自験例20症例について，腎嚢胞液の成分についての生化学的分析では，蛋白，脂質，酵素系が低値で，電解質，窒素代謝系が正常かやや高値であった．これは，今日まで検討されてきたように[8~11]，嚢胞液を血漿の沪出液（transudat）とほぼ同成分とみなすことができるであろう．

以上のごとく，超音波ガイド下の経皮的腎嚢胞穿刺術ならびに95%エタノール注入療法は，嚢胞の再発を防ぎ，副作用もなく安全に施行できるものと考えられる．今回の症例については，エタノールの影響を観察するため最低3日間の入院を要したが，外来ベースでも本法をおこなうことができると思われるので，症例をかさねて検討してみたい．

ま　と　め

21症例22腎嚢胞に対して，超音波ガイドによる経皮的な腎嚢胞穿刺と嚢胞再発防止のための95%エタノール注入をおこなった．

1. エタノール注入後3カ月～2年4カ月（平均12カ月）の follow-up で，超音波断層検査上，嚢胞性病変は全例に消失し，CT 上，嚢胞の著明な縮小と嚢胞壁の肥厚を認めた．

2. IVP と ^{99m}Tc-DMSA 腎シンチグラム上，穿刺側で形態的には著明な改善を認め，機能的にも僅かではあるが，有意に DMSA 腎摂取率の増加を認めた．

3. 副作用として，穿刺注入操作にともなって，1例にカテーテル先端の断裂，残存を認めたが，他には重篤なものはなかった．注入エタノールによる局所刺戟症状を全例に，約半数に熱感～酒酔い感を訴えたが，いずれも一過性であった．また，1例にエタノール注入後 Cephem 系抗生物質の使用によりアンタビュース様作用が出現した．

4. 本法はエタノール回収を確実におこなえば腎嚢胞の治療法として安全に施行できるものと思われる．

文　　献

1) 川村寿一・日裏　勝・上田　真・東　義人・吉田修・桑原智恵美・上田政雄：経皮的腎嚢胞穿刺による95%エタノール注入療法．第1編：血中ならびに尿中エタノール動態．泌尿紀要 **30**：287～294，1984

2) 川村寿一：^{99m}Tc-DMSA 腎シンチグラフィー．腎シンチグラフィー．腎の機能と形態検査，p. 19～50，南江堂，東京，1981

3) 川村寿一・吉田　修：腎シンチグラフィーによる定量的分腎機能検査．日本臨牀 **37**：2685～2688，1979

4) Evans DD, Manco LG and Costello P : Renal cyst wall thickening following percutaneous aspiration. J Comp Ass Tomo **7** : 157～155, 1983

5) Sagel SS, Stanley RJ, Levitt RG and Geisse G : Computed tomography of the kidney. Radiol **124** : 359～370, 1977

6) Lang EK : Renal cyst puncture and aspiration A survey of complications. Am J Roentgenol **128** : 723～727, 1977

7) 岡田裕作・西淵繁夫・伊藤　担・川村寿一・吉田修：傍腎盂嚢胞（peripelvic cyst）の画像イメージ診断．泌尿紀要 **27**：1061～1070，1981

8) Bricker NS and Patton JF : Cystic disease of the kidneys. A study of dynamics and

chemical composition of cyst fluid. Am J Med **18** : 207～219, 1955

9) Clarke BG, Hurwitz IS and Dubinsky E : Solitary serous cysts of the kidney : Biochemical, cytologic and histologic studies. J Urol **75** : 772～775, 1956

10) Steg A : Renal cysts. Chemical and dynamic study of cyst fluid. Europ Urol **2** : 164～167, 1976

11) Heckemann R, Heimann H, Meyer-Schwickerath DP and Eickenberg HU : Ultraschallgeführte Nierenzystenpunktion. Biochemische und rontgenologische Befunde. Fortschr Röntgenstr **137** : 26～30, 1982

(1983年10月31日受付)