

後腹膜脂肪肉腫の1例

筑波大学附属病院泌尿器科

内田 克紀・島居 徹

菊池 孝治・石川 悟

筑波大学臨床医学系泌尿器科（主任：小磯謙吉教授）

林 正健二・小磯 謙吉

A CASE OF RETROPERITONEAL LIPOSARCOMA

Katsunori UCHIDA, Toru SHIMAZUI,

Koji KIKUCHI and Satoru ISHIKAWA

From the Department of Urology, Tsukuba University Hospital

Kenji RINSHO and Kenkichi KOISO

*From the Department of Urology, Institute of Clinical Medicine, University of Tsukuba**(Director: Prof. K. Koiso)*

A 77 year-old woman presented with the chief complaint of a mass in the right upper quadrant. The examination on admission including IVP, echography, Ga scintigraphy, barium enema, CT scan, and angiography revealed that the right kidney and ascending colon were displaced by the mass. Under the diagnosis of retroperitoneal tumor, operation was carried out. Most of the mass was resected with the right kidney. The pathological diagnosis of the resected tumor revealed well differentiated liposarcoma. Convalescence was uneventful and the patient has been well and free from disease for 14 months. Based on our experience and the review of the pertinent literature in English and Japanese, we emphasize the importance of definite surgery and close follow up, as liposarcoma is frequently recurrent.

Key words: Retroperitoneal tumor, Liposarcoma

結 言

後腹膜脂肪肉腫は比較的まれな疾患であり、本邦では約100例の報告があるが、後腹膜肉腫中17%ともっとも多い⁹⁾。後腹膜腫瘍は悪性腫瘍が大部分を占め、その術前診断および手術方法が問題となる。今回、われわれは右腎を含めて切除した後、約14カ月間再発をみない後腹膜脂肪肉腫を1例経験したので報告するとともに若干の文献的考察を加える。

症 例

患者：S.N.，77歳，女性
主訴：右側腹部腫瘍

家族歴：特記すべきことなし。

既往歴：2年前、自動車事故にて腰部を打撲したことがある。緑内障にて2年前手術をうけており、現在左眼は失明している。

現病歴：1982年5月、就寝時に右側腹部腫瘍に気づきA院を受診し、上部消化管造影を施行したが異常を認めず放置した。その後右側腹部腫瘍が増大してきたためA院にてIVPを施行したところ、異常所見が得られたため本院泌尿器科を紹介され精査目的入院となった。入院時現症および検査所見はTable 1のごとくであった。

胸部X線所見：右横隔膜の挙上を認める。

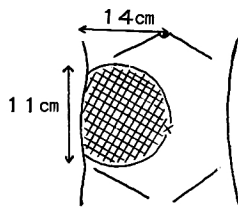
心電図：正常

Table 1. 入院時検査所見

血液一般: WBC 5.6×10^3 , RBC 4.8×10^6 , Hb 13.8 g/dl, Plt 235×10^3 ,
生化学: TP 6.5 g/dl, Alb 4.4 g/dl, A/G 2.1, Cre 0.4 mg/dl, BUN 14.8 mg/dl, GOT 22, GPT 12, LDH 316, AIP 6.8,
血沈 11 mm/hr, CRP (-),
尿所見: 異常なし, 尿細胞診: class I,

入院時現症

身長 139 cm, 体重 42 kg, 血圧 158/90,
胸部理学的所見: 異常なし
腹部理学的所見:



表面平滑, 弾性硬,
可動性あり, 圧痛なし,
肝との境界不明

超音波検査: 内部エコーに一部 cystic な部分を認めたが, 大部分は solid でよく被膜に被われた mass が右腎を上前方に圧排していた。

排泄性腎盂造影: 右腎陰影は右側腹部の石灰化をともなった腫瘤陰影により上内側に圧排されており, 腎盂腎杯の変形を認めた。腎陰影と腫瘤陰影とは区別できた (Fig. 1)。

全身ガリウムシンチグラム: 腫瘍に核種の取り込み

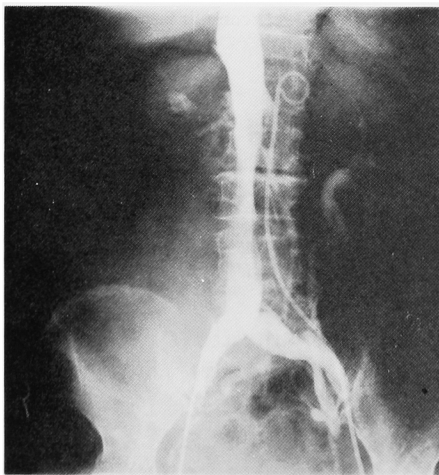


Fig. 1. Preoperative IVP showed upward displacement of the right kidney by the mass. Venacavography showed a IVC displaced to the left by the huge mass, but showed no invasive sign

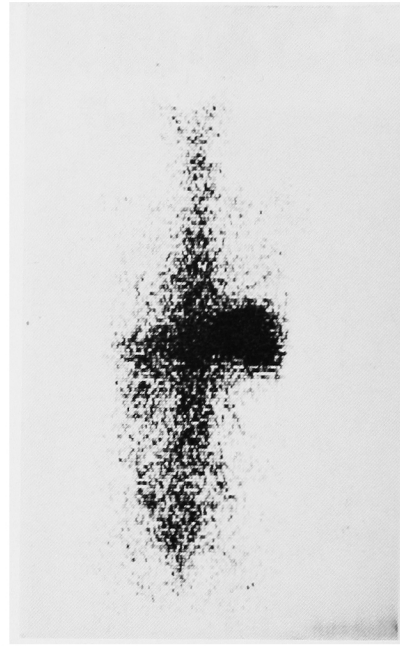


Fig. 2. Garium scinti-scan revealed no uptake to the tumor

は認めず, 肝の上方への圧排を認めた (Fig. 2)。

注腸造影: 上行結腸の内前方への圧排所見が得られた (Fig. 3)。

CT scan: 右腎を上前方に圧排し, 腹壁直下におよぶ巨大な腫瘤を認めた。腫瘤内部は隔壁を有し脂肪成分と実質成分とからなりたっていた (Fig. 4, 5)。

下大動脈造影: 右腎は上内側へ偏位し, perforating

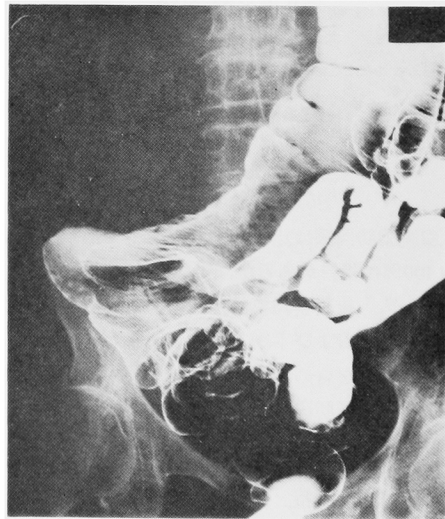

Fig. 3. Barium enema disclosed marked inframedial displacement of the ascending colon

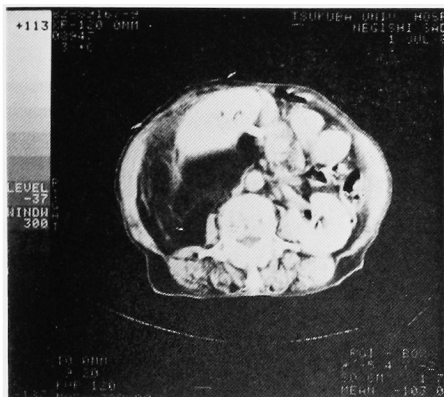


Fig. 4

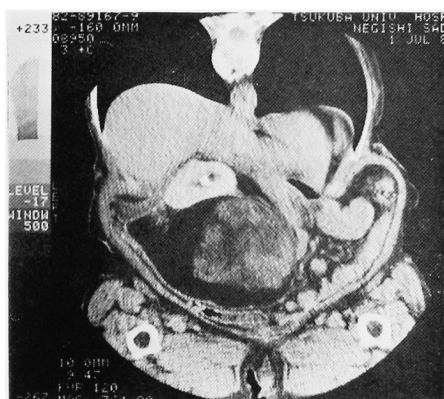

Fig. 5. Abdominal CT scan showed a huge fatty mass with intervening enhancing thick, irregular, linear strands within it

artery および capsular artery の拡張を認め、その末梢に血管新生像が見られた。さらに右の第3、第4 lumbar artery の末梢にも血管新生像を認めた (Fig. 6).

下大静脈造影 L1~L4 のレベルで腫瘍による下大静脈の圧排像を認めたが直接浸潤は見られなかった (Fig. 1).

入院後経過：以上の諸検査の結果より、腫瘍は右腎および上行結腸の後面に存在する後腹膜脂肪肉腫が疑われた。

手術所見：後腹膜脂肪肉腫の疑いで1982年7月15日

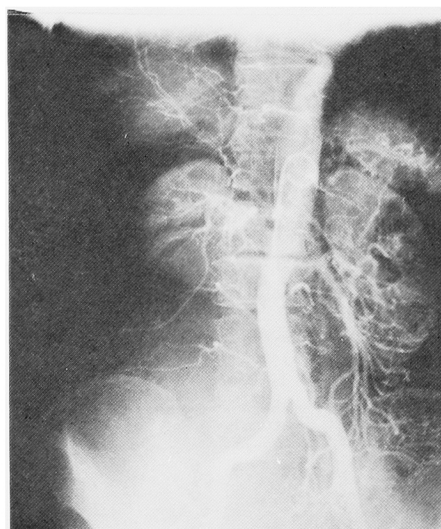


Fig. 6. Abdominal aortogram showed arterial dilatation and slight corkscrew-like appearance at right perforating artery and capsular artery, with neovascularity of right 3rd and 4th lumbar artery

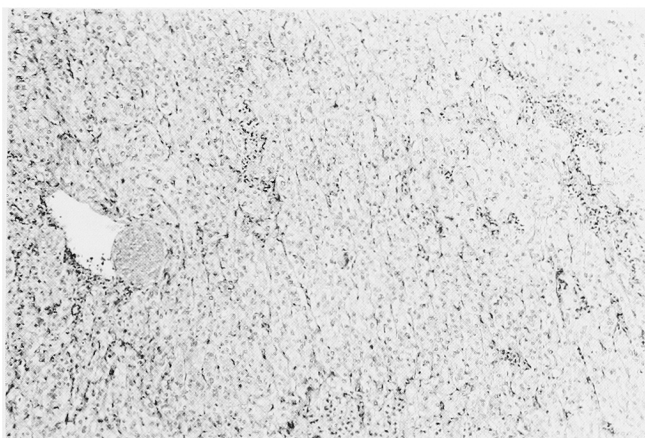


Fig. 7. Histology revealed the characteristic findings of well differentiated type liposarcoma (H&E stain, reduced from $\times 200$)

腫瘍摘出術を施行した。腫瘍は下大静脈に接し、前面は腹膜と強く癒着しており、さらに右腎を被うように存在していたため、右腎を含めて摘除した。摘除した腫瘍は 16×12×12 cm の主腫瘍の他に 10×5×4 cm, 6×4×2 cm の2個の腫瘍とから成っていた。摘出総重量は 1,745 g であった。

病理組織診断：後腹膜 脂肪肉腫の分化型であった (Fig. 7)。

術後は順調に経過し、眼科的治療をおこなった後退院した。化学療法、放射線療法を施行せず手術後14か月を経過した現在異常を認めない。

考 察

軟部組織に発生する肉腫は比較のまれで全悪性腫瘍中1%に満たない¹⁾。そのうち脂肪肉腫は5~25%を占めもっとも頻度の高いものである²⁻⁵⁾。いっぽう、全悪性腫瘍中後腹膜腫瘍の占める割合は約0.2%⁶⁾であるが、その大半は悪性腫瘍との報告があり⁶⁻⁸⁾、後腹膜腔消化管などの圧排所見や血管の走行異常、腫瘍陰影などの所見から間接的に診断する方法しかなかった。確定診断は直接的に lapalotomy あるいは生検して得られた。超音波検査や CT scan が普及した昨

今、その診断率の向上には目覚ましいものがある。とくに CT scan においては liposarcoma の pattern として、1) fatty, 2) low-attenuation mass with enhancing intervening thick, 3) irregular, 4) fibrous strands traversing it などがあげられている¹⁰⁾。確定診断はもちろん組織診断にたよるをえないわけだが、非侵襲的に当疾患の可能性を強く示唆し、その局在を詳細に知りうるこの検査法は当疾患の術前診断を大幅に向上させるにいたっている。

脂肪肉腫の組織分類は、1) myxoid type, 2) round cell type, 3) well differentiated type, 4) pleomorphic type, 5) mixed type に分けられるが¹⁹⁾、下田ら⁵⁾の報告によると14例の後腹膜脂肪肉腫中10例が well differentiated type であり、Enzinger ら¹⁹⁾の報告でも well differentiated type, pleomorphic type の2型の発生が高いとされている。well differentiated type は後腹膜腔に好発し myxoid type は下肢に好発する傾向がうかがわれる⁵⁾。

治療法としては、第1に外科的摘除である。しかしその完全摘除率は著者によりまちまちであるが50%に満たず根治性は低い^{6,7)}。Enterline ら¹⁴⁾は脂肪肉腫の被膜は偽膜であり被膜外浸潤を示すと述べており、腫瘍周囲の健常組織を広範囲に含めた摘除、場合によっては隣接臓器の合併摘除も積極的におこなうべきであろう。有効な化学療法の報告がないため radiation の有効性がかねてから問われているが、myxoid type は感受性が高いという報告もあり¹⁴⁾、摘除が不十分な可能性のある場合には全例に術後照射をおこなうべきであるという報告もある²⁰⁾。

結 語

77歳女性に発生した原発性後腹膜脂肪肉腫の1例を報告した。

本論文の要旨は第415回日本泌尿器科学会東京地方会(1983年1月27日)において発表した。

文 献

- 1) Binder SC, Katz B and Sheridan B: Retroperitoneal liposarcoma. *Ann Surg* **187**: 257~261, 1978
- 2) Braasch JW and Mon AB: Primary retroperitoneal tumors. *Surg Clin North AM* **47**: 663~679, 1967
- 3) Evans HL: Liposarcoma. A study of 55 cases with a reassessment of its classification. *Ann J Surg Pathol* **3**: 507~523, 1979

Table 2. 年齢ならびに性別分布

年齢(歳)	男	女	不明	計
0~9	3	1		4
10~19	0	2		2
20~29	4	3		7
30~39	4	4	1	9
40~49	14	8		22
50~59	10	13		23
60~69	14	3	1	18
70~	6	7		13
計	55	41	2	98

Table 3. 主 訴

症状	例数
腹部腫瘍	48
腹部膨満	14
腹痛	14
腰背部痛	5
発熱	5
胸痛	3
食欲低下	2
呼吸困難	2
血尿	2
その他	11

(81例中)

- 4) Pack GT and Pierson JC: Liposarcoma. A study of 105 cases. *Surgery* **36**: 687~712, 1954
- 5) Shimoda T, Yamashita H, Furusato M, Kirino Y, Ishikawa E, Miyagawa A and Ubayama Y: Liposarcoma. A light and electron microscopic study with comments on their relation to malignant fibrous histiocytoma and angiosarcoma. *Acta Path Jpn* **30**: 779~797, 1980
- 6) Pack GT and Tabah EJ: Primary retroperitoneal tumors. *Internat Abst Surg* **99**: 209~231, 1954
- 7) Armstrong JR and Cohn I Jr.: Primary malignant retro-peritoneal tumors. *Am J Surg* **110**: 937~943, 1965
- 8) 重信雅春・浜口 潔・岡田幸司・田中 聡・砂田輝武・高橋博祝：教室における後腹膜腫瘍例の統計的考察. *外科* **37**: 1644~1647, 1975
- 9) 石原明德・山際裕史・浜崎 豊・竹内藤吉・大西武司・稲守重治・吉田洋一：腸間膜，後腹膜の非上皮性悪性腫瘍の3例. *癌の臨床* **18**: 491~495, 1972
- 10) Fortner JG, Martin S, Hajdu S and Turnbull A: Primary sarcoma of the retroperitoneum. *Seminars in Oncology* **8**: 180~184, 1981
- 11) Enzinger FM and Winslow DJ: Liposarcoma. A study of 103 cases. *Virchows Arch Path Anat* **335**: 367~388, 1962
- 12) Stout AP: Liposarcoma. The malignant tumor of lipoblasts. *Ann Surg* **119**: 86~107, 1944
- 13) Holtz F: Liposarcoma. *Cancer* **11**: 1103~1110, 1958
- 14) Enterline HT, Calberson JD, Rochlin DB and Brady LW: Liposarcoma. A clinical and pathological study of 53 cases. *Cancer* **13**: 932~950, 1960
- 15) Spittle MF, Newton KA and Mackenzie DH: Liposarcoma, a review of 60 cases. *Brit J Cancer* **24**: 696~704, 1970
- 16) DeWeerd JH and Dockerty MB: Lipomatous retroperitoneal tumors. *Am J Surg* **84**: 397~407, 1952
- 17) Kinne DW, Chu FCH, Huvos AG, Yagoda A and Fortner JG: Treatment of primary and recurrent retroperitoneal liposarcoma. *Cancer* **31**: 53~64, 1973
- 18) Yiu-Chiu V and Chiu L: Ultrasonography and computed tomography of retroperitoneal liposarcoma. *J CT* **5**: 98~109, 1981
- 19) Enzinger FM, Latters R and Torloni H: Histological typing of tissue tumors. International histological classification of tumors. No. 3 Geneva, WHO, 1969
- 20) Edland RW: Liposarcoma. A retrospective study of fifteen cases, a review of the literature and a discussion of radiosensitivity. *Am J Roentgenol* **103**: 778~791, 1968

(1983年12月20日受付)