

## 続発性上皮小体機能亢進症に対する上皮小 体全摘除術および自家移植

金沢医科大学泌尿器科学教室（主任：津川龍三教授）

鈴木 孝治・鶴井 顕・笹川 真人

田中 達朗・池田 龍介・谷口 利憲

下 在和・白岩紀久男・津川 龍三

### TOTAL PARATHYROIDECTOMY WITH AUTOTRANSPLANTATION IN THE SECONDARY HYPERPARATHYROIDISM

Koji SUZUKI, Akira TSURUI, Makoto SASAGAWA,  
Tatsuro TANAKA, Ryosuke IKEDA, Toshinori TANIGUCHI,  
Arikazu BEN, Kikuo SHIRAIWA and Ryuzo TSUGAWA  
From the Department of Urology, Kanazawa Medical University  
(Director: Prof. R. Tsugawa)

Five patients with chronic renal failure were undergone total parathyroidectomy and immediate autotransplantation into the muscle of the forearm. All patients had relief of symptoms and restoration of PTH levels to normal. This technique of parathyroid transplantation offers the surgeon versatility in managing patients with hyperparathyroidism.

**Key words:** Total parathyroidectomy, Autotransplantation

慢性腎不全における続発性上皮小体機能亢進症に対してはさまざまな保存的治療法があるが、これらになお抵抗性を示し自覚症状の改善のない症例に対しては手術的治療が必要となる。従来より本症に対しては上皮小体全摘除術が実施されているが、われわれは1975年 Wells ら<sup>2)</sup>の発表した上皮小体全摘除術および前腕部筋層内への自家移植を実施し、良好な成績を

得たので報告する。

#### 対 象

5例の慢性透析患者で Table 1 に示す通りである。全例とも関節痛が著明で PTH も 10 ngE/ml 以上で内科的治療に反応せず手術となった。なお症例1は甲状腺癌合併例であり、症例5は4年前に全摘除を

Table 1. Outline of five cases of total parathyroidectomy and autotransplantation

症例	性別	年齢	透析期間	臨床症状	PTH-C (ngE/ml)	a1-p (U/L)	Ca <sup>++</sup> (mEq/L)	備考
1.	F	37	7年	四肢関節痛、骨折	20.2	1400	4.6 (2.5)	甲状腺癌合併
2.	F	35	6年	骨痛、関節痛	41.2	289	5.8 (2.3)	
3.	F	40	6年	膝関節痛	42.3	246	5.1 (1.6)	
4.	M	41	2年	肩関節痛	85.1	348	4.7 (2.4)	
5.	F	52	6年	下腰痛	10.3	2000	5.7 (2.7)	4年前に全摘除術、再発

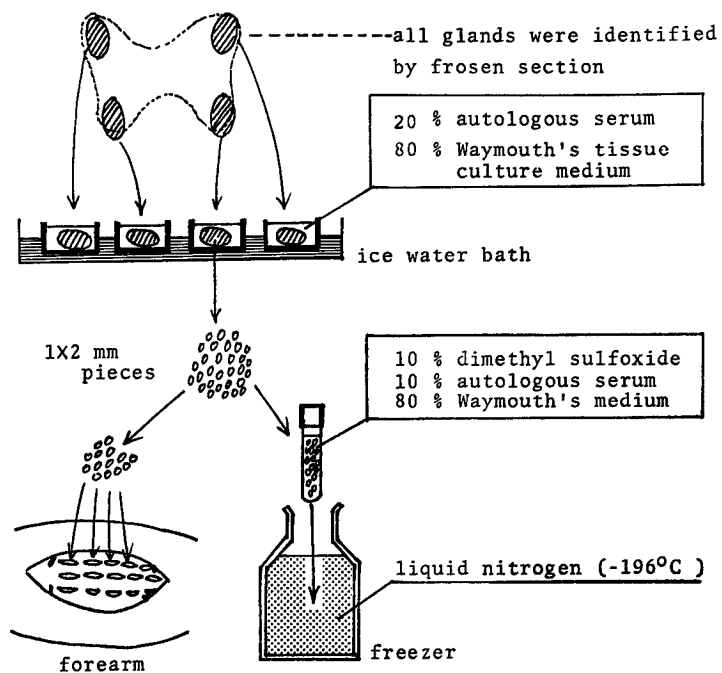


Fig. 1. Operative procedure of total parathyroidectomy and autotransplantation

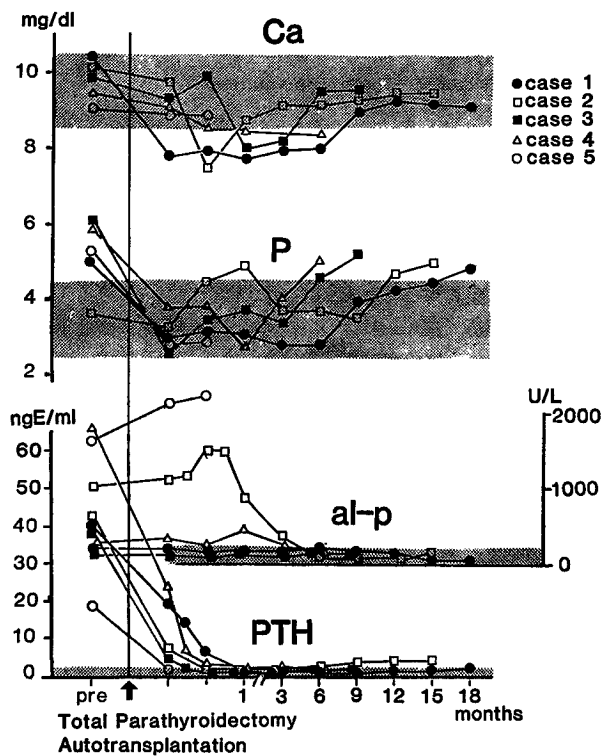


Fig. 2. Clinical data of five cases of autotransplantation

実施したが1年前より再発をきたした症例である。

手術手技 (Fig. 1)：頸部横切開に入り上皮小体四腺とも術中迅速凍結切片にて過形成であることを確認後全摘除し、ただちに冷却した Weymouth の組織培養液中に浸漬し頸部を縫合する。その後比較的大きな1腺の3分の1を1×2 mm の block に細分し移植用とする。3分の1は永久標本用に、残りは細片にしたあと永久凍結用保存液中に浸漬し液体窒素中で凍結保存した。つぎに、シャントのない側の前腕に5 cm の切開を加え屈筋内に15個のポケットをつくる。ここに細片にした上皮小体を埋め込み脱落防止と目印のため黒ナイロン糸で縫合、周囲4カ所をヘモクリップでマークし終了する。

術後経過 (Fig. 2)：術後は Ca を 1.5 mEq/L 以上に保持するように経靜脈的にグルコン酸カルシウムを投与し、経口摂取可能な時点からはカルシウム剤のほかにアルファカルシドールを投与した。術直後急速に下降した PTH は1カ月目以降わずかに上昇してくることが両肘靜脈同時採血で判定できた。術後1週間以内に全例とも骨痛・関節痛などの自覚症状は著明に改善し、術後2カ月目にはレントゲン学的にも改善がみられた。

2カ月後に実施した生検像では、骨格筋内に正常に近い上皮小体の生着組織を確認できた。電顕像でも同様の所見を得た。術後2～18カ月後全例とも再発は認めない。

## 考 察

透析患者の生存期間の延長にともない上皮小体機能亢進症は腎不全管理上重要な問題となっているが、とくに外科的治療を考えた場合、上皮小体摘除後も腎移植をしないかぎり上皮小体を取り巻く病態はまったく変化しないため再発を考慮に入れた手術法が是非必要となる。従来の亜全摘除術は確かにすぐれた方法では

あるが再発という点で問題が含まれていると考えられる。この点 Wells らの術式<sup>2,3)</sup>は 1) 移植上皮小体機能や生着状態の判定が容易であること、2) 機能亢進症再発の場合は局麻で一部を再摘除可能であること、3) 機能不全の場合、凍結組織を再移植可能であること<sup>4)</sup>、といったように以後の調節を簡便化できるというすぐれた意義を有しているといえる。しかし生着および機能発現まで時間を要することや凍結手技や術後全身管理が少々繁雑である欠点もある。本法の手術適応は亜全摘の場合と同様であるが、とくに亜全摘後の再発例や甲状腺癌の合併する場合などもっとも良い適応となる。

## 文 献

- 1) 藤本吉秀：慢性腎不全における続発性上皮小体機能亢進症——上皮小体摘除の適応と手術——。腎と透析 9：707～716, 1980
- 2) Wells SA, Gunnells JC, Scelburne JD, Schneider AB and Sherwood LM : Transplantation of the parathyroid glands in man: Clinical indications and results. *Surgery* 78 : 34～44, 1975
- 3) Wells SA, Farndon JR, Dale JK, Leight GS and Dilley WG : Long-term evaluation of patients with primary parathyroid hyperplasia managed by total parathyroidectomy and heterotopic autotransplantation. *Ann Surg* 192 : 451～458, 1980
- 4) Brennan MF, Brown EM, Spiegel AM, Marx SJ, Doppman JL, Jones DC and Aurbach GD : Autotransplantation of parathyroid tissue in man. *Ann Surg* 189 : 139～142, 1979

(1984年1月5日受付)