泌尿紀要30巻8号
1984年8月

腎盂内および尿管内にポリープ状の増殖形態を示した Congenital Mesoblastic Nephroma の1例

奈良県立医科大学泌尿器科学教室（主任：岡島英五郎教授）
松木　尚・守屋　昭・丸山　良夫・小原　壮一
馬場谷勝廣・平尾　佳彦・平松　侃*・岡島英五郎

奈良県立医科大学小児科学教室（主任：福井　弘教授）
吉　川　昇

A CASE OF CONGENITAL MESOBLASTIC NEPHROMA GROWING WITH POLYPOID PATTERN IN THE RENAL PELVIS AND URETER

Hisashi MATSUKI, Akira MORIYA, Yoshio MARUYAMA, Soichi OHARA, Katsuhiro BABAYA, Yoshihiko HIRAO, Tadashi HIRAMATSU and Eigoro OKAJIMA

From the Department of Urology, Nara Medical University
(Director: Prof. E. Okajima, M.D.)

Noboru YOSHIKAWA

From the Department of Pediatrics, Nara Medical University
(Director: Prof. H. Fukui, M.D.)

Congenital mesoblastic nephroma (CMN) is an unusual renal tumor, similar in some respects to Wilms' tumor and reported only in infants. We report a case of CMN in a 2-year-old boy.

He was referred to us with a right abdominal mass. Excretory urogram, arteriogram and computed tomogram revealed a large malignant renal tumor on the right side. With a clinical diagnosis of Wilms' tumor of the right kidney, he received radiation and chemotherapy. After radiation and chemotherapy, tumor size was decreased.

Right nepherctomy was performed on April 22, 1982. The kidney and tumor weighed 270 g and measured 12×7×5 cm. The tumor extended to the renal pelvis and the ureter with polypoid growth pattern. Microscopically, the tumor was composed of compact interlacing bundles of elongated fibromyomatous cells. Islands of entrapped glomeruli and tubules were also detected within the tumor.

He was well and had no signs of recurrence of tumor at the age of 3 years.

Key words: Congenital mesoblastic nephroma, Kidney

緒　言

Congenital mesoblastic nephroma（以下 CMN と略す）は，そのほとんどが新生児期に発見される腎腫瘍で，1967年 Bolande ら[1]が報告して以来，最近では本邦でも本腫瘍の報告が散見されるようになってきた．以前より1歳未満の Wilms' tumor は，年長児の Wilms' tumor より予後がよいとされてきたのは1歳未満の Wilms' tumor には本腫瘍がかなり含まれていたものと考えられる．本腫瘍は一般的には良

* 現：日本生命済生会附属日生病院泌尿器科

性腫瘍と考えられているにもかかわらず，年長児にはほとんど発見されず，また本腫瘍の組織発生に関しても，Wilms' tumor との関連において今なお議論の多いところで，その名称とともに今まで統一された見解は確立されていない．

今回われわれは，比較的年長児に発見され，腫瘍の発育状態は今までの CMN とはまったく異なり，腎盂，尿管内へポリープ様にしかも多発して発生したと考えられる CMN の症例を経験したので，若干の文献的考察を加えて報告する．

症　　例

患　者：KY　1980年3月6日生．男児

主　訴：右側腹部腫瘤．肉眼的血尿

家族歴：特記すべきことなし

妊娠歴：正常分娩．生下時体重 3,260 g．羊水過多は認められていない．

既往歴：特記すべきことなし．

現病歴：1歳6カ月までとくに異常はなく発育も正常であり，体重は 9kg であった．1981年11月に1度肉眼的血尿が出現するも放置していたところ，1982年2月下旬頃より母親が右側腹部腫瘤に気づき，またその頃より食事もあまりとらなくなり，気嫌が悪く，泣くことが多かったため，3月5日近医を受診したところ，右側腹部腫瘤を指摘され，3月6日奈良県立医科大学小児科を受診し，同日，後腹膜腫瘍の疑いにて当科と共観となる．その間排便状態は良好で，発熱，嘔吐も認められなかった．

現　症：入院時の体重は 10 kg，栄養状態はやや不良で，右季肋部から回盲部にわたり，左側へ正中線をこえる小児頭大の弾性硬，表面平滑ではあるが，可動性はなく境界不明瞭な腫瘤を触知した．また，右腹壁には静脈の怒張がみられたが，胸部，四肢などには異常を認めなかった．

入院時諸検査所見：Table 1 に示すごとくで，RBC $350\times10^4/mm^3$，Ht 29%，Hb 8.5 g/dl と軽度の貧血がみられ，血清 LDH が 1,110 Iu/l，AFP が27.0 ng/ml，PRA が 32 ng/ml/hr とそれぞれ高値を示し，血圧も 136/82 mmHg とやや高値でそのほか CRP 4+，赤沈は1時間値が 67 mm と亢進していた．

X線検査所見．胸腹部単純撮影では右側腹部腫瘤のため，腸管ガス像は左方へ偏位しているが，とくに石灰化像などの異常所見はなかった．排泄性尿路造影では，左腎は腎盂腎杯とも造影剤の排泄良好で，形態にはとくに異常はみられなかったが，右腎の描出は認められなかった（Fig. 1）．選択的右腎動脈造影では，右腎動脈は腫瘍により下方へ圧排されその末梢には屈曲蛇行をともなう多数の腫瘍血管を認めた（Fig. 2）．下大静脈造影では，下大静脈は左方へ大きく偏位し静脈壁は不整な像を呈し，奇静脈の側副血行路も発達し腫瘍の下大静脈への浸潤をも疑わしめた（Fig. 3）．腹部 CT 像では，右後腹膜腔の大半を占める巨大な腫瘍を認め，周囲との境界も不鮮明で周囲組織への浸潤も示唆された．左腎はとくに異常な所見は認められなかった（Fig. 4a）．

以上の検査所見より，National Wilms' Tumor Study の group Ⅲ に属する Wilms' tumor と診断し一次的な摘出術は困難と考え，まず，Actinomycin D 0.16 mg/day の5日間投与を25日間隔で2 course と Vincristine 0.75 mg/week を5週の化学療法をおこなうとともに liniac 照射 100×23 回計 2,300 rad を併用したところ，腹部 CT 像において腫瘍の長径は 9×10 cm であったのが 7×8 cm に縮小し，周囲との境界も明瞭となりあきらかに縮小傾向が認められた（Fig. 4b）．したがって，腫瘍の外科的切除も可能と考えられたので，1982年4月22日に全身麻酔下にて手術を施行した．

手術所見：経後腹膜的に右腎動静脈を結紮切断後，右腎の剝離をおこなった．右腎は周囲との癒着も少なく，比較的容易に剝離でき，また下大静脈などへの浸潤も認められなかったが，腎盂，尿管の拡張は著明で，腎盂，尿管内にも腫瘍を触知し腎盂尿管腫瘍も否定できなかったため，腎尿管全摘出術および膀胱部分切除術を施行した．なお，右腎門部および傍大動脈リンパ節の腫大は認められなかった．

病理組織学的所見：摘出標本の大きさは，12×7×5 cm で重量は 270 g であった．割面ではポリープ状で黄白色の腫瘍が腎実質より腎盂内へ向って発生し，腎盂内は腫瘍で充満していた．また腫瘍の一部は尿管からも発生していたが，腎被膜への浸潤は認められず，出血や壊死もほとんど見られなかった（Fig. 5）．

組織学的には，腫瘍細胞は楕円形の核をもつ紡錘形の繊維筋腫瘍細胞よりなり，それらが束状あるいは渦状に配列し，その中には正常の糸球体や尿細管が散在しており，また腫瘍組織と正常腎実質組織との境界も認められず CMN と診断した（Fig. 6, 7）．

術後経過：病理組織学的に CMN と診断したため，術後は化学療法，放射線療法などの補助療法はとくにおこなわず，術後22日で退院し，退院後1年4カ月たった現在でも再発・転移の徴候もなく発育も良好で，経過観察中である．

Table 1. Laboratory findings

	Before treatment	After treatment
Hematological examination		
RBC (x 10^4/mm^3)	350	433
Ht (%)	29	37
Hb (g/dl)	8.5	12.1
WBC (/mm^3)	8800	11000
Plt (x10^4/mm^3)	34	26.4
BSR (mm/hr)	67	36
Blood chemistry		
I.I.	5	5
T.Bil (mg/dl)	0.7	6.4
TTT (MU)	1.6	0.8
ZTT (MU)	3.4	3.8
ALP (KAU)	10.7	15.2
GOT (Iu/l)	19	41
GPT (Iu/l)	5	23
LDH (Iu/l)	1110	412
LDH isozyme (%)		
LDH_1	27.5	27.2
LDH_2	35.3	35.6
LDH_3	19.8	21.5
LDH_4	9.9	9.1
LDH_5	7.2	6.4
Ch-E (UPH)	0.55	0.67
r-GTP (mu/ml)	7	34
T.P. (g/dl)	7.9	7.6
A/G	1.1	1.2
Alb (g/dl)	4.1	4.2
CEA (ng/ml)	2.3	1.2
PRA (ng/ml/hr)	32.0	5.6
AFP (ng/ml)	27.0	4.8
VMA (ng/ml)	17.3	...
BUN (ng/dl)	9	10
Cr (ng/dl)	0.8	0.7
CRP	4+	3+
Na (mEq/l)	137	140
K (mEq/l)	4.4	4.7
Ca (mEq/l)	9.7	104
Urinalysis		
Prot	(+)	(-)
Urob	(N)	(N)
Acet	(-)	(-)
Sugar	(-)	(-)
K.B.C.	0-1/F	0/F
W.B.C.	10-30/F	4-6/F
Ep	0-2/F	0/F
VMA	(-)	

Fig. 1. Preoperative excretory urogram. The left kidney is seen as almost normal, but the right renal pelvis and calyces are vague because of tumor formation

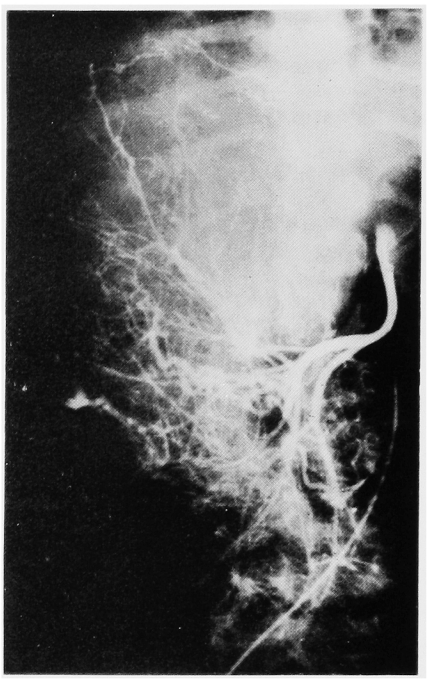

Fig. 2. Preoperative selective renal angiography demonstrates many tumor vessels of the right kidney

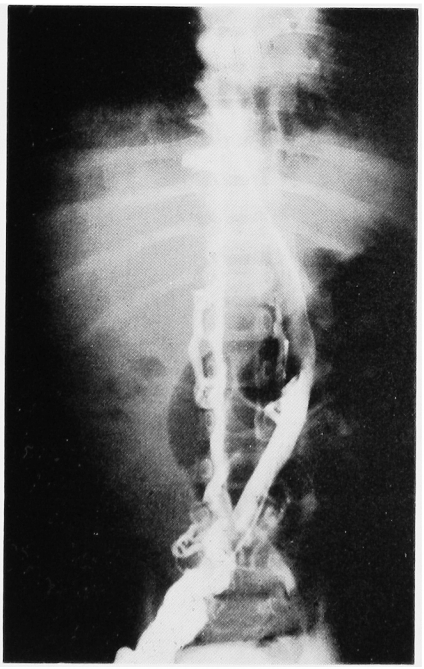

Fig. 3. Preoperative inferior venacavography. Vena cava inferior was stretched to the left side.

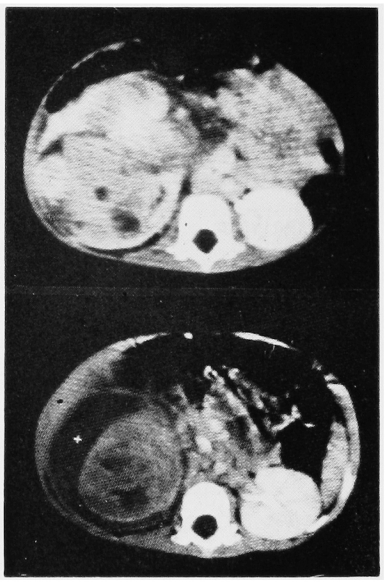

Fig. 4. a; Computed tomography before radiation and chemotherapy. The large renal tumor located in the right retroperitoneal space.
b; Size of tumor decreased after radiation and chemotherapy.

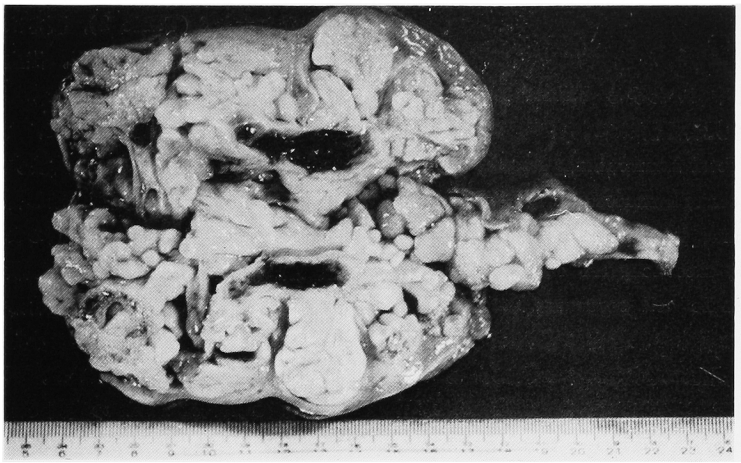

Fig. 5. Gross appearance of tumor shows polypoid pattern. There is no hemorrhage or necrosis.

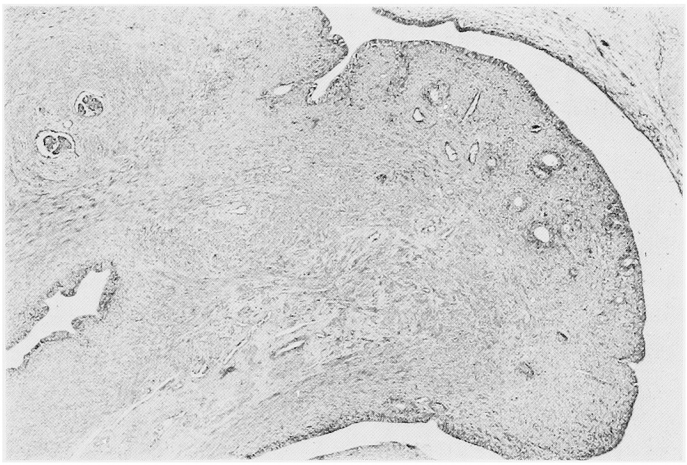

Fig. 6. Fibromyomatous proliferation with several islands of nephronal elements. Tumor is covered with the transitional epithelium of the renal pelvis. (H-E stain, ×100)

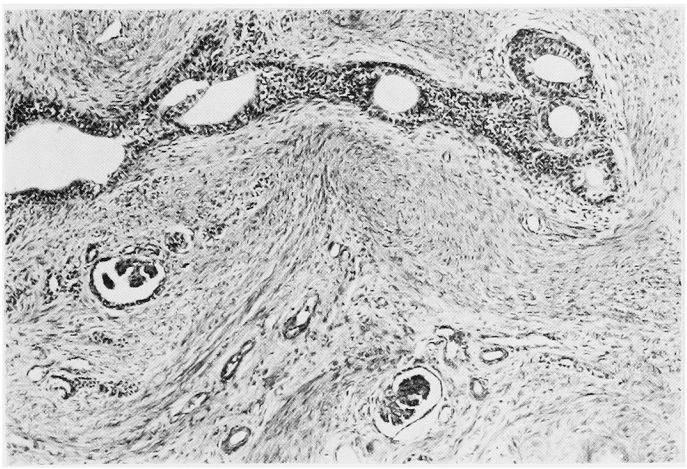

Fig. 7. The tumor is composed of sheets and bundles of elongated and spindle-shaped cells. Tubular and glomerular remnants of the normal kidney are entrapped within it. (H-E stain, ×200)

考　　察

新生児腎腫瘍の中でいわゆる Wilms' tumor の範疇に入らない新生児腎腫瘍はこれまで，congenital Wilms' tumor; fetal hamartoma; fibroid hamartoma; fibrosarcoma; hamartoma (leiomyomatous type); leiomyoma; leiomyomatous hamartoma; leiomyosarcoma; mesenchymal hamartoma; rhabdomyoma; spindle cell sarcoma; stromagenic nephroma. などの名称で報告されてきたが[2]，最近では本腫瘍の組織発生に対する2つの考え方，すなわち1つは Bolande[3] が指摘している CMN で，本腫瘍を Wilms' tumor の maturing form とする考え方であり，第2は Wigger[4] が提唱している fetal mesenchymal hamartoma で，本腫瘍は Wilms' tumor とはまったくその origin を異にし，上皮細胞は腫瘍の形成には関与していないという考え方であり，この2つの説に基づきどちらかの名称で報告されていることが多い．

本腫瘍は，本邦においても1940年に武藤[5] が腎臓肉腫と報告して以来，さまざまの名称で報告されてきたが，最近は CMN の名称を用いる報告がほとんどで，これまでわれわれの調べえた限りでは自験例を含め21例[5~24]がみられる (Table 2).

本腫瘍の発症年齢はその大部分が生下時あるいは新生児期に発見されることが多く，本邦の報告例も，今回われわれの症例を除いてすべて3カ月以内に発見されているが，諸外国ではまれに8～15歳の年長児に発見されたり[25,26]，また31歳の成人例も報告されていることより[27] 本邦でも今後年長児の CMN が発見される可能性があると考えられる．

本腫瘍の性別頻度は本邦では男児11例，女児9例で男女比は1.2：1とやや男児に多い傾向がみられたが，これは欧米の報告とほぼ同様であり，患側は右13例，左8例とやや右側に多く，また母体妊娠中の合併症として5例に羊水過多を認めた報告があるが，本症例にはとくに母体妊娠中に異常は指摘されていない．

本腫瘍の症状としては，生後まもなく表面平滑で硬い腹部腫瘤の形成にて発見されることが多く，なかには急速に増大することがあるとされており，また発見時腹部の半分を占めるといったこともまれではない．われわれの症例は，1歳6カ月まで乳児検診などでとくに異常を指摘されていないことより，1歳6カ月を過ぎたころより急速に増大しはじめたのではないかと考えられる．

本腫瘍の重量は，45 g から 535 g で，平均約 142 g とかなり大きく (Table 2)，硬さは弾性硬でその割面は光沢のある灰黄白色を呈し，出血巣，壊死巣をほとんど認めず，一見平滑筋腫様で whorled or watered-silk pattern を呈すのが特徴で，まれに cystic pattern[3] を含むこともあるが，隣接する正常組織には圧迫性ではなく，浸潤性発育をなし腎と腫瘍との境界が不鮮明である．しかし，自験例のように有茎性の充実性腫瘍が腎盂および尿管内に乳頭状に発育し，腫瘍が腎盂内に充満しているような発育形態 (Fig. 6) を示した症例は，これまでいわゆる小児に発生した CMN には1例も認められていないが，Block ら[27] が報告している CMN of adult の症例では腫瘍は主として腎の髄質部より発生した印象を与え，また本邦においても，説田ら[28] が発表している renal hamartoblastoma は CMN of adult とも考えられ，彼らの報告している腫瘍は，われわれの症例にみられた腫瘍と同様に腎盂内にポリープ状に発育しており，和志田ら[29] が報告している angiomyolipoma と CMN of adult との中間型と考えられる腫瘍も，腎盂・尿管内に鋳型状に発育している．これらの発育形態をとった腫瘍に共通していることは，腫瘍は腎の髄質を主体として発育していることである．このような現象は，hamartoma である angiomyolipoma が主として腎の皮質より発生するといわれていることと対照的である．また，最近 Wilms' tumor でも本腫瘍と類似した発育状態を呈した報告[30] もあることより，CMN と Wilms' tumor や hamartoma との関連性が今まであきらかにされていない現状において本症例は，発育形態においても非常に興味深い症例であると考えられる．

本腫瘍の組織学的所見については，すでに諸家が報告しているごとくで，腫瘍組織の主成分は，好酸性の細胞質をもつやや長い紡錘形の腫瘍細胞が，比較的均一な拡がりを示したり，束状を呈したりしており，その腫瘍細胞群のなかには，一見正常と思える糸球体や尿細管が島状に散在しており，また腫瘍の中には myxoid pattern, vascular channel の集落，髄外造血巣，軟骨様組織などが散在する[13]．また一部腫瘍細胞のなかには，N/C 比の増大した細胞や dysplastic な印象を与えるもの，核分裂像を示すものも認められることがあるが，これらの所見は，とくに腫瘍の悪性像を意味するものではなく，むしろこれらの現象は，腎の分化が確立する以前に腫瘍が発育を開始していたためではないかと考えられる．いずれにしてもわれわれが本症例に対して術前に施行した化学療法や放射線療法により腫瘍が著明に縮小したのは，腫瘍の中の未分化な細胞，いわゆる dysplastic element に対して

Table 2. Reported cases of congenital mesoblastic nephroma in Japan

	reportor	year	chief complaint	age (days old)	sex	side	body weight at birth (g)	weight of tumor (g)
1.	Muto K.*	1940	abdominal distension	fetus at 7 months	male	right	1010	70.1
2.	Hamanaka Y. et al.	1966	l—abdominal mass	25	female	left	2720	110
3.	Okamoto E.	1972	n. r.	15	male	right	n. r.	160
4.	Okamoto E.	1972	n. r.	90	male	right	n. r.	535
5.	Todani Y. et al.	1973	r—abdominal mass	19	male	right	2400	52
6.	Naganuma Y. et al.	1973	r—abdominal mass	5	n. r.	right	3000	120
7.	Nagahara S. et al.	1974	r—abdominal mass	7	male	right	3990	160
8.	Matsuyama S. et al.	1977	l—abdominal mass	2	female	left	3750	45
9.	Tsunoda A. et al.	1977	l—abdominal mass	21	female	left	3100	77
10.	Takagi M. et al.	1977	n. r.	90	male	right	n. r.	n. r.
11.	Masumoto T. et al.**	1978	l—abdominal mass	60	male	left	3500	115
12.	Sakakura K. et al.	1979	l—abdominal mass	6	female	left	3000	180
13.	Babaya K. et al.	1979	l—abdominal mass	4	female	left	2250	69
14.	Babaya K. et al.	1979	r—abdominal mass	2	female	right	2800	170
15.	Suzuki H. et al.	1979	l—abdominal mass	6	female	left	3600	180
16.	Yazaki T. et al.	1980	r—abdominal mass	8	male	right	3330	58
17.	Yoshimura S. et al.	1981	n. r.	90	female	right	n. r.	80
18.	Senga Y. et al.	1981	l—abdominal mass	42	male	left	2510	87
19.	Hiramatsu Y. et al.	1981	abdominal mass	fetus at 7 months	female	right	1675	175
20.	Yoshida T. et al.	1982	r—abdominal mass	40	male	right	3300	128
21.	our case	1982	r—abdominal mass	2 years old	male	right	3260	270

* : leiomyosarcoma, ** : renal fibroma, n. r. : not reported

効果を示し，そのため腫瘍の縮小が認められたのではないかと考えられる．

本腫瘍の組織発生に関しては，すでに述べたごとく2説があるが，1つは，Bolande[3]が提唱している本腫瘍を Wilms' tumor の maturing form とする一元的な考え方であり，その名称も CMN としている．すなわち，本腫瘍の中に含まれている上皮成分も本腫瘍の発生に関与しており，さらに CMN の組織培養においても dimorphic growth pattern を呈すことを示し，CMN の組織内に Wilms' tumor の形態に類似した部分も含まれていたり，逆に Wilms' tumor の中に CMN と区別のつかない部分も含まれていることもあるといったことより，本腫瘍は Wilms' tumor の maturing form であり，CMN と呼ぶのが妥当であるとしている．確かに，本腫瘍は良性腫瘍であるにもかかわらず年長児や成人に発見されることはきわめてまれであり，また腎周囲組織への浸潤[13]や局所再発した症例[21,32]もあることより，本腫瘍が Wilms' tumor へ移行するといった考え方もあり[13]，最近ではこの Bolande の考え方を支持し CMN と報告している症例が多い．

いっぽう，Wigger ら[4]や Favara ら[33]は本腫瘍における上皮成分は腫瘍の形成にはまったく関与せず，本腫瘍と Wilms' tumor とはその origin を異にしており，本腫瘍の主成分は mesenchymal cell より構成され，いわゆる dysplastic な糸球体や尿細管などの上皮成分は腫瘍による obstruction の影響のためと考えており，本腫瘍を fetal mesenchymal hamartoma と呼ぶのが妥当であるとしている．また本邦において，和志田ら[29]は hamartoma である angiomyolipoma と CMN of adult との中間移行型と考えられる腫瘍の存在を報告しており，彼らの報告は本腫瘍と hamartoma の関係をあきらかにするうえで興味深い症例である．

このように本腫瘍の発生起源としては2つの説が存在するが，いずれにしても本腫瘍と，Wilms' tumor との関係や，他の hamartoma との関連においては議論の多いところであり，いまだ結論の出ていない現状であるが，本腫瘍の発生起源をあきらかにするためには，さらに多くの症例をかさねて検討していく必要があろう．

さて本腫瘍の診断であるが，本腫瘍と Wilms' tumor とを術前に鑑別することは治療上からも重要な問題である．しかしながら，これまで数多くの症例に排泄性尿路造影，血管造影，CT などが術前に試みられてはいるが，CMN に特徴的な所見は得られていない．長沼ら[11]は腎シンチグラムにおいて Wilms' tumor にみられるような cold nodule が認められず，ある種の radioisotope のとり込みが見られたことを報告しており，また腎シンチグラムは risk も高くないので今後試みる必要があろう．

いずれにしても新生児期に腎腫瘍の疑いがあれば，すみやかに腎摘出術を施行し，本腫瘍の存在を念頭におき，組織学的に CMN と診断がつけば化学療法や放射線療法の必要はなく，むしろこれらの治療による副作用の方が問題であるが，われわれの症例のように年長児に認められ，また，急速に増大したような場合などは，術前に Wilms' tumor との鑑別ははなはだ困難である．

結　　語

2歳男児に発見され，腎盂および尿管内にポリープ状に増殖した腎腫瘍を経験し，その組織学的検索にて Congenital mesoblastic nephroma と診断した症例を報告するとともに，若干の文献的考察をおこなった．

本論文の要旨は，第101回日本泌尿器科学会関西地方会において報告した．

文　　献

1) Bolande RP, Brough AJ and Izant RJ Jr: Congenital mesoblastic nephroma of infancy. A report of eight cases and the relationship to Wilms' tumor. Pediatrics **40**: 272～278, 1967

2) Bennington JL and Beckwith JB: Tumors of the kidney, renal pelvis, and ureter. Atlas of Tumor Pathology. 12, (second series), p46 and p79～81. Armed Forces Institute of Pathology. Washington D.C. 1975

3) Bolande RP: Congenital mesoblastic nephroma of infancy. Perspect Pediatr Pathol **1**: 227～250, 1973

4) Wigger HJ: Fetal hamartoma of kidney. A benign, symptomatic, congenital tumor, not a form of Wilms' tumor. Amer J Clin Path **51**: 323～337, 1969

5) 武藤幸治：7カ月の胎児に見られた腎臓肉腫の1例．癌 **34**: 102～103, 1940

6) 浜中雄二・佐谷 稔・南波正敦・岡本英三・植田隆：新生児に見られた腎線維腫（Fibroma of

the kidney, Nierenfibrom) の自験例とその統計的観察. 外科診療 **8**：728～732, 1966
7) 岡本英三：新生児腎腫瘍と Wilms 腫瘍. 日小外誌 **7**：405～408, 1972
8) 岡本英三：新生児腎腫瘍と Wilms 腫瘍. 日癌治 **12**：80～81, 1977
9) 岡本英三・豊坂昭弘・永原 邉：新生児腎腫瘍の特殊性について. 癌の臨床 **23**：704～706, 1977
10) 戸谷拓二・田渕勝輔・広瀬正明・渡辺泰宏・提啓：新生児の腎腫瘍について —Benign congenital mesoblastic nephroma の自験例を中心に—. 小児外科・内科 **5**：1261～1269, 1973
11) 長沼雄峰・藤原二代・佐藤錬一郎・大谷信一・鈴木 彰・仲村良孝・赤沼直也：Congenital Mesoblastic Nephroma の治験例とその腎シンチグラム. 小児科臨床 **26**：296～299, 1973
12) 永原 邉・河田晴子・青山興司・岡利一郎・藤野俊夫・鯨岡 寧・植田 隆：新生児ウイルムス腫瘍. 周産期医学 **4**：901～908, 1974
13) 松山四郎・中村卓次：腎周囲脂肪織内に浸潤性増殖を示した Congenital Mesoblastic Nephroma の1治験例. 小児外科 **9**：710～714, 1977
14) 角田昭夫・西 寿治・三杉和章：Congenital Mesoblastic Nephroma. 小児外科 **9** 777～784, 1977
15) 高木光泰・永井良治・角岡秀彦・岸川輝彰・加藤浩・岸川博隆・黒田豊久：Wilms の腫瘍の特殊型. 日外会誌 **78**：1126, 1977
16) 増本鉄郎・塙水尾啓也・西本政功・枡岡 進：乳児にみられた稀なる腎線維腫の1自験例. 日臨外会誌 **39**：366～372, 1978
17) 坂倉 究・山下孟美・西城英郎・天野信一・本泉誠・鈴木宏志・広田久佳：Congenital mesoblastic nephroma の1例, および本邦例の検討. 日小外誌 **15**：319, 1979
18) 馬場谷勝廣・塩見 努・平尾佳彦・平尾和也・平松 侃・岡島英五郎・青山秀雄・金 哲秀・橋本憲治・小川浩史：Congenital Mesoblastic Nephroma の2例. 日泌尿会誌 **71**：961～968, 1980
19) Suzuki H, Yamashita O, Sakakura K, Amano S and Honzumi M: Congenital mesoblastic nephroma: Report of case and clinical analysis of 11 cases in Japan. Z Kinderchir **27**: 64～68, 1979
20) Yazaki T, Akimoto M, Tuboi N, Kawai H, Miyamoto M and Suzuki T: Congenital mesoblastic nephroma: A case report and review of literature. 泌尿紀要 **26**: 441～448, 1980
21) 吉村実信・世良好史・村上明利・原田信志・赤木正信・竹屋元裕：Congenital mesoblastic nephroma の1例. 日小外誌 **17**：336, 1981
22) 仙賀 裕・日台英雄・三杉和章・桔梗辰三：馬蹄鉄腎に発生し, 局所再発を呈した Cellular Congenital Mesoblastic Nephroma の1例. 横浜医学 **32**：217～221, 1981
23) 平松祐司・小国美種：著明な羊水過多症をきたした胎児 congenital mesoblastic nephroma の1例. 産科と婦人科 **48**：1387～1391, 1981
24) 吉田利彦・高松正人・田中美治・森本鎮義・粂田耕資・大川順正：Congenital Mesoblastic Nephroma の1例. 西日泌尿 **44**：257～264, 1982
25) Foster DG: Large benign renal tumors: A review of the litereture and report of a case in childhood. J Urol **76**: 231～243, 1956
26) Gordon MP Jr, Kimmelstiel P and Cabell CL: Leiomyoma of the kidney. Report of a case with review of the literature. J Urol **42**: 507～519, 1939
27) Bloch NL, Grabstald HG and Melamed MR: Congenital mesoblastic nephroma (leiomyomatous hamartoma): First adult case. J Urol **110**: 380～383, 1973
28) 説田 修・蟹本雄右・波多野紘一・河田幸道・宮下剛彦・池田庸子・尾島昭次：上皮と平滑筋よりなる腎過誤芽腫 —自験例と本邦113例の腎過誤腫性腫瘍報告例との比較—. 泌尿紀要 **25**：49～58, 1979
29) 和志田裕人・津ヶ谷正行・伏見 登・加藤次朗・平林紀男：特異な腎過誤腫の1例. 日泌尿会誌 **74**：853～860, 1983
30) 川口安夫・中村憲司・佐々木忠正：腎盂内に鋳型状発育した Wilms 腫瘍の1例. 臨泌 **28**：239～243, 1974
31) Walker D and Richard GA: Fetal hamartoma of the kidney: Recurrence and death of patient. J Urol **110**: 352～353, 1973
32) Fu YS and Kay S: Congenital mesoblastic nephroma and its recurrence. An ultrastructural observation. Arch Pathol **96**: 66～70, 1973

33) Favara BE, Johnson W and Ito J : Renal tumors in the neonatal period. Cancer 22 : 845～855, 1968

(1984年2月14日受付)

アレルギー性疾患
慢性肝疾患に……
■グリチルリチン製剤
強力ネオミノファーゲンシー
健保略称 強ミノC

●作用
抗アレルギー作用，抗炎症作用，解毒作用，インターフェロン誘起作用，および肝細胞障害抑制・修復促進作用を有します。

●適応症
アレルギー性疾患（喘息，蕁麻疹，湿疹，ストロフルス，アレルギー性鼻炎など）。食中毒。薬物中毒，薬物過敏症，口内炎。
慢性肝疾患における肝機能異常の改善。

●用法・用量 1日1回，1管（2ml，5ml，または20ml）を皮下または静脈内に注射。
症状により適宜増減。
慢性肝疾患には，1日1回，40mlを静脈内に注射。年齢，症状により適宜増減。

包装 20ml 5管・30管，5ml 5管・50管，2ml 10管・100管
※使用上の注意は，製品の添付文書をご参照下さい。

●内服療法には グリチロン錠二号
包装 1000錠，5000錠

健保適用
株式会社 ミノファーゲン製薬本舗 (〒160)東京都新宿区四谷3-2-7