

結節性硬化症に合併した腎血管筋脂肪腫の同胞2例

八尾徳洲会病院泌尿器科

加 納 敬 夫

佐 藤 義 基

兵庫医科大学第1病理学教室

森 睦 子

RENAL ANGIOMYOLIPOMA : REPORT OF 2 CASES
OF TUBEROUS SCLEROSIS IN FEMAL SIBLINGS

Takao KANO and Yoshiki SATOH

From the Department of Urology, Yao Tokushukai Hospital

Mutsuko MORI

From the 1st Department of Pathology, Hyogo College of Medicine

Two cases of renal angiomyolipomas in female siblings associated with tuberous sclerosis were reported.

The first case was a 47-year-old housewife who visited the hospital because of severe right flank pain. Bilateral renal angiomyolipomas and hemorrhage in the right angiomyolipoma were recognized by computerized tomography, ultrasonography and renal angiography. After 2 months she had another episode of left flank pain and was diagnosed to have hemorrhage in the left renal tumor. The pain remitted by conservative treatment. Bilateral nephrectomy and hemodialysis would be necessary if she were to have a third attack. The second case was her 36-year-old sister with the chief complaint of left flank pain and genital bleeding. CT and renal angiography suggested a large angiomyolipoma in her left kidney and a small one in her right kidney. Left nephrectomy, right partial nephrectomy and hysterectomy were performed to prevent intratumoral hemorrhage. The histopathological diagnosis was angiomyolipoma of kidneys, uterus and lymphnodes of right renal hilus. Although pre-operative differentiation of angiomyolipoma from renal cell carcinoma has been difficult, recently diagnosis has become possible by CT, ultra-sonography and angiography.

Key words: Renal angiomyolipoma, Tuberous sclerosis, Female siblings.

はじめに

結節性硬化症は1880年 Bourneville によって初めて発表された遺伝性疾患で、てんかん発作、知能発育低下、および皮脂腺腫を3主徴とする。その頻度は15万人に1人と推定されている¹⁾。腎血管筋脂肪腫例の1/3は結節性硬化症を合併し、逆に結節性硬化症の80%に腎血管筋脂肪腫を合併する。今回結節性硬化症に合併した2姉妹の両側性腎血管筋脂肪腫を経験したので文献的考察を加え報告する。

症 例

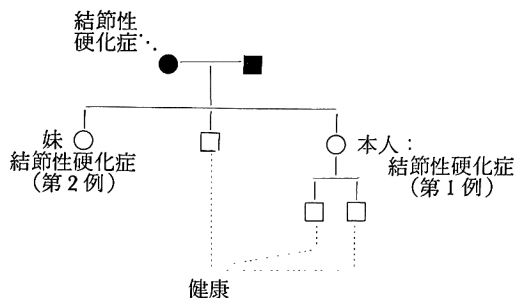
症例1

患者：47歳女性

主 訴：腹痛

既往歴：1978年、某医大にて良性左腎腫瘍とのみ診断された。てんかん発作なし。

家族歴：母親。結節性硬化症に合併した腎腫瘍と思われる腎疾患にて死亡。妹。結節性硬化症



現病歴：2週間前からときおり腹痛および発熱があったが、1983年1月10日、急激な上腹部痛および右側腹部痛にて来院，尿管結石の疑いで入院した。精査の結果結節性硬化症と右腎血管筋脂肪腫内出血が判明したが、保存的療法で腹痛は3日後に軽快したので退院となった。2ヵ月後今度は左側腹部痛を訴え入院した。

現症：(第1回入院時) 体格栄養中等度。顔面母

斑 (sebaceous adenoma-Fig. 1), 爪下腺維腫 (両側1~3趾に)

血圧 210/120 mmHg, 脈拍70回/分。眼瞼結膜軽度貧血。聴診にて Levine IV度の心収縮期雑音。bruit (-)。腹部触診にて両側腹部に巨大腫瘤触知。上腹部から右側腹部にかけて圧痛あり。直腸診, 神経学的検査異常なし。

検査成績：RBC $216 \times 10^4 / \text{mm}^3$, WBC $8,400 / \text{mm}^3$, Hb 6.2 g/dl, Ht 19.6%, Na 134 mEq/l, K 3.9 mEq/l, Cl 105 mEq/l, Ca 3.64 mEq/l, P 1.5 mg/dl, TP 6.8 g/dl, Alb 3.3 g/dl, A/G 0.94, ch. E 0.914pH, T. Bil 0.3 mg/dl, D. Bil 0.1 mg/dl, Al. P 17 U, LAP 176U, γ -GTP 30 iu/l, GOT 12 U, GPT 6 U, T. chol 171 mg/dl, LDH 1,368 U, Glu 113 mg/dl, BUN 20 mg/dl, Cre 1.8 mg/dl, U.A. 8.7 mg/dl, S-amylase 165 iu/l, U-amylase 67 iu/l, CRP 3+,

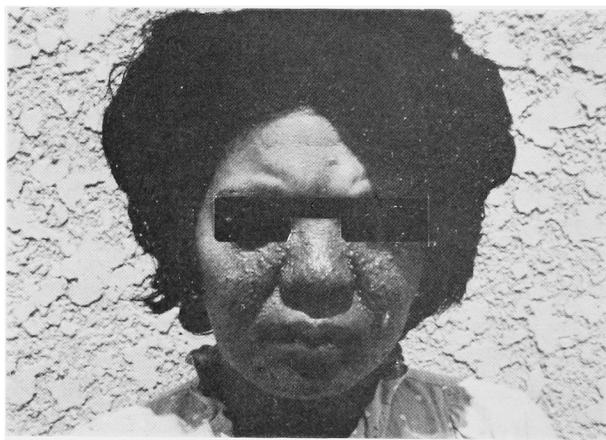

Fig. 1. Sebaceous adenoma on the face (case 1)

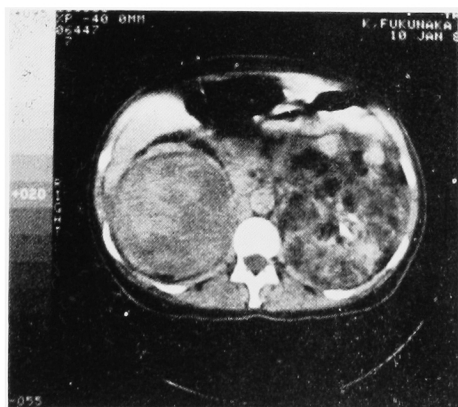


Fig. 2. CT revealed intratumoral hemorrhage of right kidney and fatty tissue in left renal tumor (case 1)

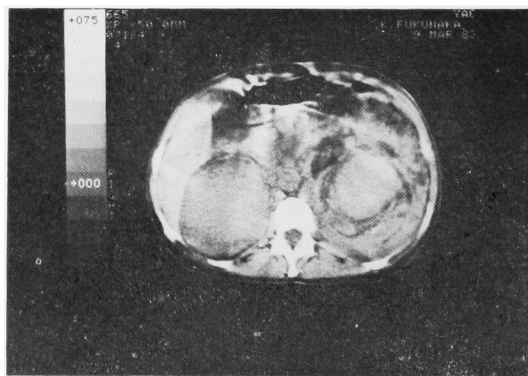


Fig. 3. Bilateral intratumoral hemorrhage of renal angiomyolipoma (case 1)

RA(-), Wa-R(-), HBs-Ag (-), HBs-Ab (-), 出血時間, 凝固時間正常. Ccr 3.5 ml/min, urine clear, stool occult blood (-).

特殊検査: CEA 1.0 ng/ml (2.5以下), α -fetoprotein (-), エリスロポエチン 50 mIU/ml (28~88), 血中アルドステロン値 73.4 pg/ml (47~131), 血中レニン活性 3.49 ng/ml/h (0.5~2.0), 血中フェリチン値 240.5 ng/ml (10~110), 尿細胞診 陰性, 眼底検査 hypertensive retinopathy (+), Scheie の分類で H₂S₃, bleeding (+), E.C.G. 異常なし, I.Q. 92

腹部エコー: cystic な部と solid な部が混合した両側腎腫瘍が見られ, 右腎腫瘍内には出血巣をともなう.

X線検査: Chest X-P. 異常なし. D.I.P.. 両側腎腫大と space-occupying lesion によると思われる腎盂, 腎杯の変形あり. 脳 CT. 多発性微小石灰化巣あり. 腹部 CT. 両側巨大過誤腫像, すなわち fat を含む散在せる low density area と multiple cysts を思わせる像を認める. 第1回入院時には右腎腫瘍内出血 (Fig. 2), 第2回入院時には両側腎腫瘍内出血像を認める (Fig. 3).

腎血管造影. 右腎動脈造影にて, 血管筋脂肪腫の典型的な像, すなわち, 蛇行し先端が囊状の hyper-vascular mass を認める. 右腎上部に avascular area を認め, これは出血部位と思われる (Fig. 4).

左腎動脈造影でも同様に血管筋脂肪腫像を呈してい

た.

臨床経過: 2度の腫瘍内出血にかかわらず, 2~3日後には腹痛も治まり, 現在外来にて経過観察中である.

症例 2

患者: 36歳女性. 症例1の妹.

主訴: 左側腹部痛, 異常性器出血.

既往歴: 1976年に某医大にて結節性硬化症と左腎血管筋脂肪腫を指摘された.

現病歴: 以前から季節の変わり目に左側腹部に鈍痛があった. 1982年の11月より異常性器出血, 易疲労感, ときに立ちくらみがあった. 1983年1月に腹痛にて来院.

現症: 体格栄養中等度, 顔面母斑 (sebaceous adenoma). 爪下腺腫 (両側1~3趾). 血圧 140/110 mmHg. 眼瞼結膜に強度貧血. 聴診にて心収縮期雑音 Levine III度. 肺ラ音なし. bruit なし. 触診にて左側腹部に表面平滑な巨大腫瘤触知. 性器出血あり, 子宮に軽度腫大した筋腫様腫瘤を触知したが, 2週間後には縮小していた.

検査成績: RBC 220 × 10⁴/mm³, WBC 4,400/mm³, Hb 6.1 g/dl, Ht 20%, Na 133 mEq/l, Ca 4.23 mEq/l, P 1.6 mg/dl, T.P. 6.8 g/dl, Alb 4.1 g/dl, ch.E 1.09 ΔpH, T.Bil 0.3 mg/dl, D.Bil 0.1 mg/dl, Al-P 6 U, LAP 176 U, γ -GTP 5 IU/l, GOT 4 U,

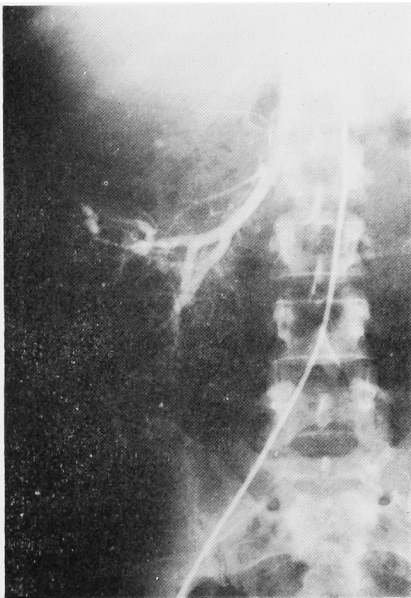

Fig. 4. Right renal angiography shows multiple small arterial aneurysms with hypervascularity and avascular area of intratumoral hemorrhage (case 1)

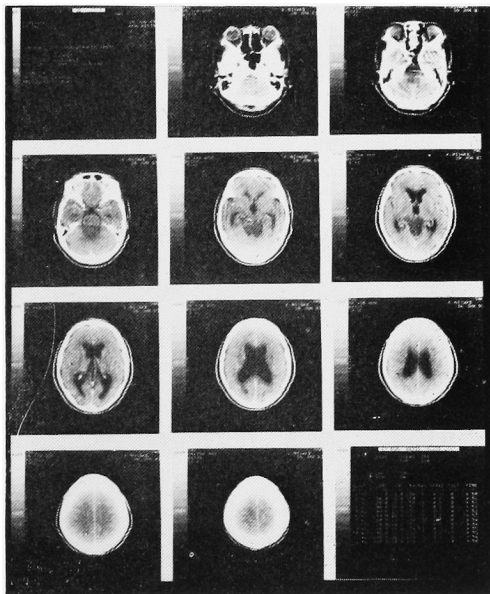


Fig. 5. Arachnoid cyst (?) near pineal body and hydrocephalus by brain CT (case 2)

GTP 2 U, T.chol 143 mg/dl, LDH 333 U, Glu 85 mg/dl, BUN 10.3 mg/dl, Cre 0.7 mg/dl, U.A. 3.5 mg/dl, S-amylase 327 iu/l, (100~400), GEA 1.3 ng/ml (2,5 以下), 検尿沈渣正常. 出血時間, 凝固時間正常. 尿細胞診陰性. E.C.G. 正常範囲, C.S.F.: protein 29.5 mg/dl, (15~45), sugar 47 mg/dl, (45~75), Cl 124 mEq/l, (123~128), cells mono 1/mm³ (0~5), I.Q. 102

腹部エコー: 左腎に血管筋脂肪腫像. 右腎は正常に見えた. 肝右葉に小血管腫1個を認めた.

X線検査 chest 異常なし. DIP 左腎腫大と左腎盂・腎杯の変形を認めた. 脳 CT 水頭症(側脳室, 第3脳室). 松果体部に arachnoid cyst (?) (Fig. 5). 腹部 CT 左腎に血管筋脂肪腫像. 出血なし. 右腎は正常に見えた (Fig. 6). 腎動脈造影 左腎は血管筋脂肪腫で置換されている (Fig. 7). 右腎下端にも血管筋脂肪腫像 (Fig. 8).

臨床経過: 増血剤にて貧血を改善させた. 腎動脈造影時に左腎動脈の embolization を施行したが, 1週後の腹部 CT では腫瘍は縮小していなかった. 左側腹部痛および腫瘍内出血による shock 防止のため 1983年6月8日に手術を施行した(左腎摘および右腎腫瘍摘出術). 術後経過は良好で左側腹部痛も軽減し貧血も改善した. 術後の DIP で右腎の形態異常もみられず機能も正常であった.

手術所見: 左腎摘出術, 右腎部分切除術, および子宮摘出術, 右卵管卵巣摘出術をおこなった. 左腎は著明に腫大しており, 柔かく表面平滑で大きさは小児頭大であった. 肉眼的には腫瘍の周囲への浸潤および癒着なく, 周囲リンパ節は腎茎部に1個軽度腫大したリンパ節を認めるのみであった. 摘出標本では右腎断面

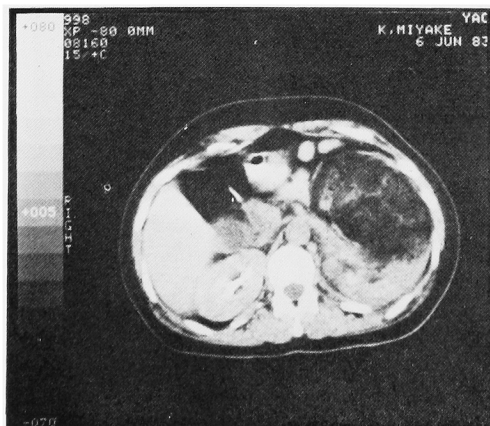


Fig. 6. Large tumor containing fat in left kidney (case 2)

は Fig. 9 のごとく黄褐色の脂肪に似た tumor と赤色の血管腫様 tumor が混在していた. 子宮はほぼ正常の大きさで一部平滑筋腫様であった. 右卵巣は黒褐色の液体を含む cyst であった.

病理組織学的所見: 病理組織学的には左腎の多発性, 右腎には単発性の平滑筋, 血管, 脂肪組織の混在する

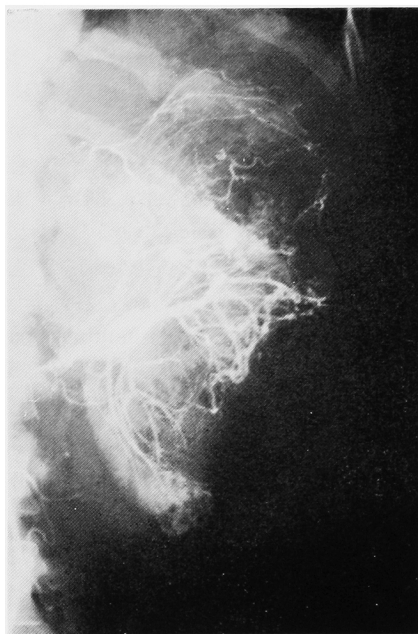

Fig. 7. Hypervascular tumor with aneurysm in left renal angiography (case 2)

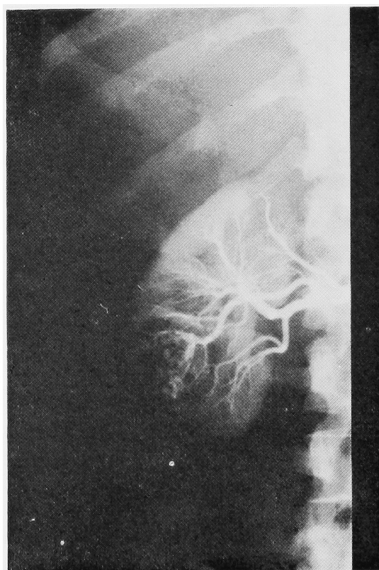

Fig. 8. Angiomyolipoma in lower pole of right kidney (case 2)

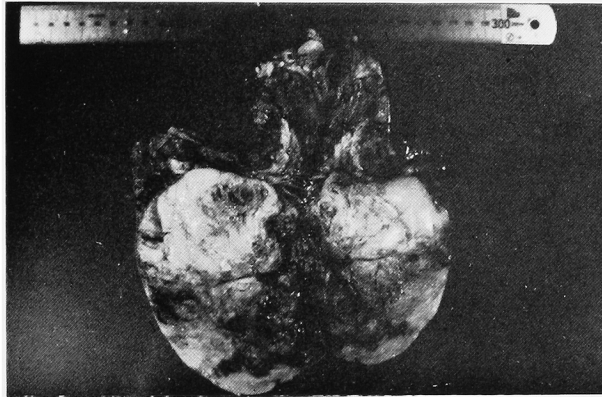


Fig. 9. Parenchymal tumor involved renal pelvis and calyces (case 2)

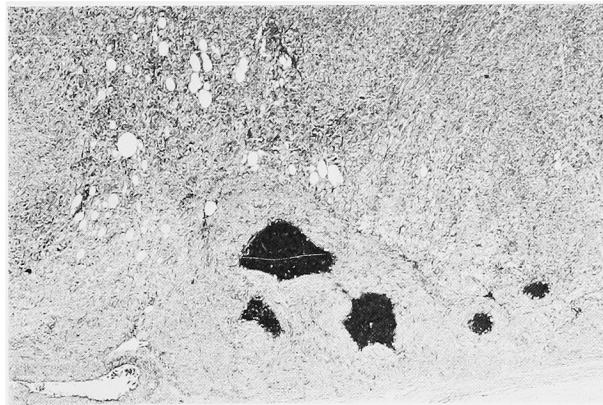


Fig. 10. Mixture of adipose tissue, blood vessels and smooth muscle seen in microscopic examination (case 2)

血管筋脂肪腫を認めた (Fig. 10). また、右腎基部リンパ節、子宮体部にも同様の腫瘍を認めたが、子宮の腫瘍には脂肪組織成分は欠如していた。腫瘍内に増生した血管は平滑筋の増生により壁が肥厚し、弾性板を欠くものが多く、平滑筋組織の核は軽度の大小不同を示し、一部にはクロマチンの増量や多核細胞も認めたが、悪性所見はなかった。右卵巣には濾胞性嚢腫数個を認めた。

考 察

血管筋脂肪腫（過誤腫）は比較的古まな中胚葉性混合腫瘍で、組織学的には脂肪組織、血管および平滑筋から構成され^{4,5)}、血管は小型～中型の血管が不規則に吻合し、弾性板を欠くことが多い^{5,6)}。腎の血管筋脂肪腫は結節性硬化症を認める症例の50～80%に合併するといわれている。男女比 1 : 2.9, 21%が両側性

である。30%⁷⁾に多発性で所属リンパ節にも病変を認め、転移と誤られることがある⁸⁾。血管筋脂肪腫の臨床的特徴のひとつは突然の腫瘍内出血および激痛である^{1,10)}。本邦報告例180例中8%に shock 症状が報告されている⁹⁾。

腎血管筋脂肪腫と腎癌の術前診断は以前は不可能に近かったが¹¹⁾、最近では腹部エコー、腹部 CT によって脂肪の存在が診断可能となり¹⁰⁾、血管造影でも両者の微妙な差異が表現されるようになってきたので、両者の鑑別は可能となってきた。しかしごくまれに血管筋脂肪肉腫も存在するので注意が必要である¹²⁾。血管筋脂肪腫の血管造影の特徴は hypervascular tumor で動脈瘤様拡張、venous phase の onion skin 様所見、A-V shunt の欠如である¹³⁾。

腎血管筋脂肪腫は脂肪組織を多く含むことにより、CT、エコーで腎癌と鑑別しうる。したがって従来の

ように良性か悪性か診断がつかないので、腎摘出術をおこなうというような症例は減ってくると思われる。しかし症例1のように両側腎腫瘍内出血をきたした症例では今後時期を見て腎摘出術をおこない、人工透析を導入することも必要かと思われる。症例2では貧血、腹痛が強く、左腎のみが巨大腎腫瘍であり、姉が両側腫瘍内出血をきたしたこともあるので、出血による shock の予防も兼ねて手術を施行した。

結 語

1. 同胞に発生した結節性硬化症にともなう両側腎血管筋脂肪腫の2例を報告した。
2. 腎癌との術前鑑別診断が最近では可能になってきたことを述べた。
3. 本腫瘍は良性であるが、術前診断がついても、疼痛がひどい時や出血による shock をおこす恐れがある時は、外科的治療を必要とする場合もある。

文 献

- 1) Witten DM, Myers GH Jr and Urz DC: Emmett's Clinical Urography. Fourth Edition. 3: 1481~1482, 1977
- 2) 杉田博宣・岩井和郎・高瀬 昭: 結節性硬化症の一症例. 日胸疾会誌 19: 1981
- 3) Ochi K, Nishino K, Watanabe K, Yokoyama M, Iwata H, Takaha M and Takeuchi M: Renal angiomyolipoma. Nishinohon J Urol 43: 303~310, 1981
- 4) Price EB and Mostofi FK: Symptomatic angiomyolipoma of the kidney. Cancer 18: 761~774, 1965
- 5) Farro GM, Harris EE, Utz DC and Jones DR: Renal angiomyolipoma. A clinicopathologic study of 32 cases. Cancer 22: 564~570, 1968
- 6) Hajdu SI and Foote FW Jr: Angiomyolipoma of the kidney. Report of 27 cases and review of the literature. J Urol 102: 396~401, 1969
- 7) Frija J, Larde D, Belloir C, Botto H, Martin N and Vasile N: Computed tomography diagnosis of renal angiomyolipoma. Journal of Computer assisted Tomography 4: 843~846, 1980
- 8) Busch FM, Bark CJ and Clyde HR: Benign renal angiomyolipoma with regional lymph node involvement. J Urol 116: 715~717, 1976
- 9) 野口和美・川上 寧・吉邑貞夫: 腎血管筋脂肪腫の1例—本邦報告147例の統計的考察—. 泌尿紀要 29: 325~331, 1983
- 10) 田中 健・中村仁信・崔 秀美・久 高志・川本誠一・森本耕治・堀 信一・吉岡寛康・黒田知純: 腎過誤腫のイメージ診断. 日本医学放射線学会誌 43: 278~284, 1983
- 11) 平石攻治・津曲一郎・田尾 茂: 両腎に血管筋脂肪腫を合併した Bourneville-Pringle 母斑症の1例とその統計的考察. 臨泌 29: 41~47, 1974
- 12) 馬場谷勝広・青山秀雄・伊集院真澄・林 威三雄・岡島英五郎・平松 侃・松井宏昭・大森高明: 腎血管筋脂肪肉腫の1例. 泌尿紀要 22: 241~247, 1976
- 13) Kolmannskog K, Kolbenstvedt A, HJ. Nadstad P and Aakhus T: Computer tomography and angiomyolipoma. Acta Radiologica 22: Fasc 6: 635~639, 1981

(1984年2月8日受付)