

精索悪性線維性組織球腫の1例

国立金沢病院泌尿器科

村山和夫

勝見哲郎

国立金沢病院外科

高松脩

国立金沢病院病理

渡辺 駿七郎

MALIGNANT FIBROUS HISTIOCYTOMA OF THE
SPERMATIC CORD: A CASE REPORT

Kazuo MURAYAMA and Tetsuo KATSUMI

From the Department of Urology, Kanazawa National Hospital

Osamu TAKAMATSU

From the Department of Surgery, Kanazawa National Hospital

Kishichiro WATANABE

From the Department of Pathology, Kanazawa National Hospital

The patient was a 69-year-old male who complained of a painless mass in the right inguinal area of two weeks duration. Under the diagnosis of spermatic cord tumor, right high orchiectomy was done. The excised tumor was 3×2×2 cm.

The histological diagnosis was malignant fibrous histiocytoma. The patient has been well without any signs of recurrence or metastasis 12 months after operation.

Key words: Spermatic cord tumor, Malignant fibrous histiocytoma

緒 言 症 例

悪性線維性組織球腫の概念は O'Brien and Stout (1964)¹⁾ によって導入され、悪性線維性黄色腫として報告された。この腫瘍の頻度は比較的まれなものとされていたが、Weiss and Enzinger (1978)²⁾ が200例の、橋本 (1979)³⁾ が130例のこの腫瘍の臨床病理的研究を報告し、中高齢者におけるもっとも頻度の高い軟部組織肉腫として認知されるようになった。

この腫瘍は軟部組織以外から発生することはまれであるが、最近、われわれは精索より発生した1例を経験したので、若干の文献の考察を加えて報告する。

患者：69歳、男性

初診：1983年2月14日

主訴：右鼠径部腫瘍

家族歴、既往歴：特記すべきことなし

現病歴：2週間前より主訴に気づき、当院外科受診、精索腫瘍の疑いのため、当科へ紹介された。

現症：体格栄養中等度、両腎、肝、脾は触れず。陰囊内容、前立腺は正常。右鼠径部に小鶴卵大、硬い無痛性の腫瘤を触れ、可動性は認めない。全身リンパ節は触知しない。

入院時検査成績 尿所見、末梢血液検査：異常なし、血液化学検査：総蛋白 7.4g/dl、蛋白分画 異常

なし, Al-P 7.8 u (King-Armstrong), GOT 28 u, GPT 24 u, LDH 470 u, BUN 15 mg/dl, クレアチニン 0.9 mg/dl, 電解質 異常なし.

胸部撮影, KUB, 腎盂造影では異常を認めない.

手術所見: 精索腫瘍の診断で2月15日, 腰椎麻酔に

て手術施行. 外鼠径輪部に小鶴卵大の腫瘍が認められ, 睾丸とともに摘出した (Fig. 1). 腫瘍の大きさは $3 \times 2 \times 2$ cm であった.

組織学的所見: 束状あるいは storiform pattern に配列する多形性の紡錘形細胞から成り, 核異型が強く, 異型核分裂を一部に認め (Fig. 2), 一部には巨細胞の出現を認める (Fig. 3). さらに PAP 法で抗ミオシン, 抗ミオグロビン血清で染色をおこなったが, 明確な陽性所見なく, 悪性線維性組織球腫と診断した. 炎症性細胞浸潤や粘液腫状の部位は認めない.

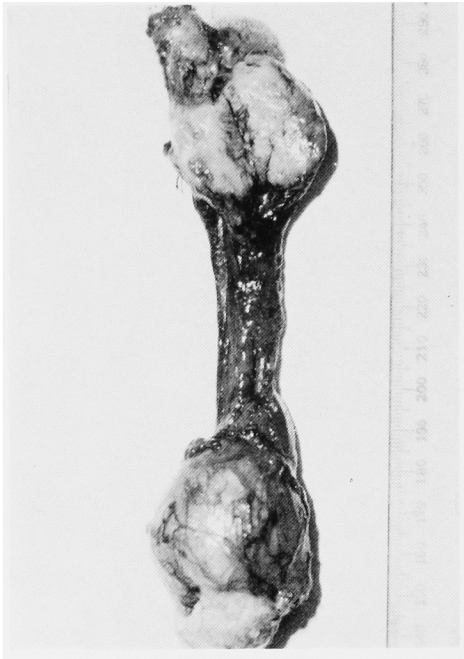

Fig. 1. 摘出標本

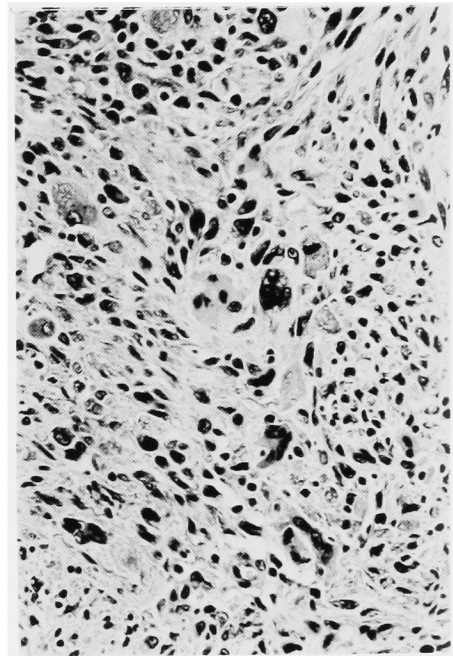


Fig. 3. 病理組織標本

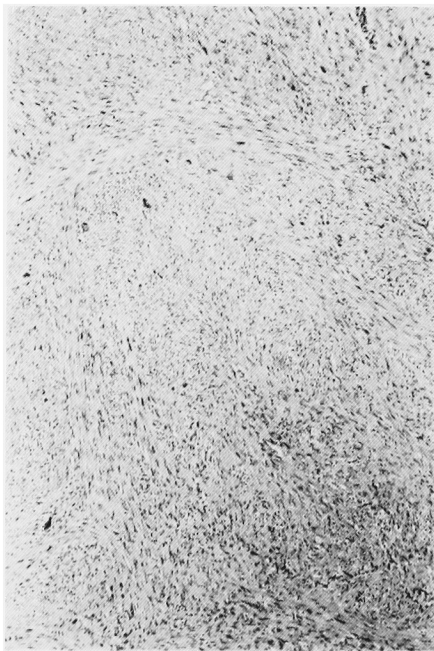

Fig. 2. 病理組織標本

術後経過: 術後におこなったリンパ造影, 腹部 CT スキャン, 肝スキャン, 骨スキャンでは転移は認められない. 術前に認められた LDH の高値は術後正常に復した. 再発予防を目的として, 術後20日目より右鼠径部に合計 5,000 rad の放射線照射をおこなった. 現在, 術後12カ月経過観察中であるが再発転移の徴候は認められない.

考 察

悪性線維性組織球腫の詳細は Enzinger and Weiss の著者 Soft Tissue Tumor⁴⁾に記載されている. それによると病理学的所見により5型に分類しており (Fig. 4), 自験例は storiform-pleomorphic 型に属する. また臨床的特徴を次のように記載してある. Angiomatoid 型を除いて, 大多数の症例は 50~70歳

代であり、約2/3の症例は男性であり、好発部位は下肢ついで上肢、後腹膜であり、再発率は約50%であ

り、転移率は組織型によって異なるが20~50%である。転移好発部位は肺がもっとも多く、ついで肝、骨、リンパ節である。2年生存率は約60%である。橋本³⁾の130例の検討でもほぼ同様の臨床的特徴が認められ、5年生存率は47.7%と報告している。

精索から発生する腫瘍のうち30~40%は悪性である^{5,6)}。良性では圧倒的に脂肪腫が多く、悪性では大部分が肉腫である。精索肉腫のうち、横紋筋肉腫がもっとも頻度が高く、ついで線維肉腫、平滑筋肉腫、脂肪肉腫などの順である^{7,8)}。精索に発生した悪性線維性組織球腫の報告例は少なく、これまでに16例が報告されている (Table 1)。その他に、O'Brien^らの症

1. Storiform - pleomorphic
2. Myxoid (myxofibrosarcoma)
3. Giant cell (malignant giant cell tumor of soft parts)
4. Inflammatory (xanthosarcoma, malignant xanthogranuloma)
5. Angiomatoid

(Enzinger and Weiss, 1983.)

Fig. 4. Subtypes of malignant fibrous histiocytoma

Table 1. 精索悪性線維組織球腫の報告例

報告者	発年 表 度	年 齢	患 側	腫 瘍 部 位	腫 瘍 最 大 径 (<i>cm</i>)	併 用 療 法	予 後 ・ そ の 他
1 Ehrlich ら ⁹⁾	1967	72	右	陰囊	3	-	12カ月・再発・転移
2 Cole ら ¹⁰⁾	1972	79	右	鼠径	8	-	4年6カ月・再発・転移・死亡
3 Farah ら ¹¹⁾	1974	53	左	陰囊	6.5	-	4年・健在
4 Sogani ら ¹²⁾	1978	59	左	鼠径	不明	化学療法	3カ月・健在
5 Dias ら ¹³⁾	1978	81	右	鼠径	11	-	3年・死亡(詳細不明)
6 Williamson ら ¹⁴⁾	1980	76	右	鼠径	10	-	22カ月・健在
7 Williamson ら ¹⁴⁾	1980	52	左	陰囊	10	-	18カ月・再発・転移・治療中
8 Williamson ら ¹⁴⁾	1980	66	左	陰囊	4	-	16カ月・健在
9 Bhargava ら ¹⁵⁾	1980	50	左	陰囊	6	-	18カ月・再発, 21カ月・健在
10 佐々木ら ¹⁶⁾	1981	55	右	鼠径	1.5	放射線療法	8カ月・健在
11 渡辺ら ¹⁷⁾	1982	2	左	陰囊	4	放射線療法	18カ月・健在
12 Adolphs ら ¹⁸⁾	1982	15	左	鼠径	不明	-	3年9カ月・再発・死亡
13 Adolphs ら ¹⁸⁾	1982	46	右	陰囊	不明	放射線療法	2年3カ月・再発・転移・死亡
14 Wheatley ら ¹⁹⁾	1982	40	左	鼠径	2.5	-	不明
15 西本ら ²⁰⁾	1983	70	右	陰囊	7.2	-	7カ月・健在
16 Smailowitz ら ²¹⁾	1983	32	左	陰囊 鼠径	6	-	18カ月・健在
17 自験例		69	右	鼠径	3	放射線療法	12カ月・健在

例のなかに、陰嚢に発生した1例が記載されているが、詳細不明のため除外した。自験例を含めた17例の年齢は15~81歳、平均58歳であり、患側では右8例、左9例である。腫瘍発生部位は鼠径部8例、鼠径陰嚢部1例、陰嚢部8例である。治療は陰嚢内容を含む腫瘍摘除がおこなわれ、併用療法として放射線療法が4例に、化学療法が1例に施行されている。局所再発は6例に認め、このうち4例は転移をともなっている。転移部位は肺3例、局所リンパ節1例、その他腸間膜、小腸、恥骨である。再発転移を認めていない9例中8例は2年以下の術後期間であり、この腫瘍の予後については今後の調査が必要である。

この腫瘍の再発率の高さより、再発予防になんらかの治療が必要と考えられるが、放射線療法や化学療法の有効性については十分に評価されていない。Leiteら²²⁾は再発転移を有する23例に対して cyclophosphamide, vincristine, adriamycin などの併用化学療法をおこない、7例に部分寛解を認めたと述べている。リンパ節郭清に関しては、Enzinger ら⁴⁾はリンパ節転移は約12%とその頻度は低く、ルーチンにおこなう必要はないと述べている。

結 語

69歳の精索悪性線維性組織球腫の1例を経験したので報告し、若干の文献的考察をおこなった。

本症例は第319回日本泌尿器科学会北陸地方会で発表した。

文 献

- O'Brien JE and Stout AP: Malignant fibrous xanthomas. *Cancer* 17: 1445~1455, 1964
- Weiss SW and Enzinger FM: Malignant fibrous histiocytoma—An analysis of 200 cases. *Cancer* 41: 2250~2266, 1978
- 橋本 洋: 悪性線維性組織球腫の臨床病理学的研究. *福岡医誌* 70: 585~613, 1979
- Enzinger FM and Weiss SW: Malignant fibrohistiocytic tumors, soft tissue tumors, 166~198, The C.V. Mosby, USA, 1983
- El-Badawi AA and Al-Ghorab MM: Tumors of the spermatic cord: A review of the literature and a report of a case of lymphangioma. *J Urol* 94: 445~450, 1965
- 広野晴彦・川井 博・淡輪邦夫: 精索脂肪腫. 文献的考察を中心に. *臨泌* 27: 585~594, 1973
- Blitzer PH, Dosoretz DE, Proppe KH and Shipley WU: Treatment of malignant tumors of the spermatic cord: A study of 10 cases and a review of the literature. *J Urol* 126: 611~614, 1981
- 増田富士男・佐藤 勝・木戸 晃・中村憲治・南武: 精索肉腫 (malignant mesenchymoma) の1例. *臨泌* 29: 149~152, 1975
- Ehrlich RM, Tannenbaum M and Fish GW: The application of new scientific techniques in studying urological neoplasma. *J Urol* 98: 120~124, 1967
- Cole AT Straus FH and Gill WB: Malignant fibrous histiocytoma: An unusual inguinal tumor. *J Urol* 107: 1005~1007, 1972
- Farah RN and Bohne AW: Malignant fibrous histiocytoma of spermatic cord. *Urology* 3: 782~783, 1974
- Sogani PC, Grabstald H and Whitmore WF: Spermatic cord sarcoma in adults. *J Urol* 120: 301~305, 1978
- Dias R, Fernandes M and Geatz HP: Malignant fibrous histiocytoma of spermatic cord. *Urology* 12: 365~367, 1978
- Williamson JC, Johnson JD, Lamm DL and Tio F: Malignant fibrous histiocytoma of the spermatic cord. *J Urol* 123: 785~788, 1980
- Bhargava SB, Bandi SK, Bajaj SS and Arora MM: Paratesticular tumor. *Indian J Cancer* 17: 237~241, 1980
- 佐々木絹子・平野哲夫・井上和秋: 精索腫瘍 (malignant fibrous histiocytoma) の1例. *臨泌* 35: 391~394, 1981
- 渡辺康久・松山共輔・青柳直大・宍戸 悟・千野武裕・工藤 潔・千野一郎・福住直由: 精索より発生したと思われる malignant fibrous histiocytoma の1例. *臨泌* 36: 677~679, 1982
- Adolphs HD, Helpap B and Koischwitz D: Retroperitoneal and inguinal man: festation of malignant fibrous histiocytoma. *Urology* 20: 639~645, 1982
- Wheatley KK and Rauschkolb: Malignant fibrous histiocytoma of the spermatic cord. *J Comput Assist Tomo* 6: 1035, 1982
- 西本 正・森田 隆・本田毅彦・末武保政・下山則彦: 精索より発生した多形態線維性組織球腫の1例. *臨泌* 37: 469~471, 1983

21) Smailowitz Z, Kaneti J, Sober I, Krugliak L and Sacks M: Malignant fibrous histiocytoma of the spermatic cord. J Urol **130**: 150~151, 1983

LH and Benjamen R: Chemotherapy of malignant fibrous histiocytoma. Cancer **40**: 2010~2014, 1977

(1984年3月13日受付)

22) Leite C, Goodwin JW, Sinkovics JG, Baker