

DDP のラット精上皮への影響

あそか病院泌尿器科

後 藤 修 一

東京医科歯科大学医学部泌尿器科学教室

立花 裕一・東 四雄

福井 巖・高木健太郎

埼玉医科大学泌尿器科学教室

竹 内 信 一

THE EFFECTS OF DDP ON THE SEMINIFEROUS
EPITHELIUM OF RATS

Shuichi GOTOH

From the Department of Urology, Asoka Hospital

Yuichi TACHIBANA, Yotuo HIGASHI,

Iwao FUKUI and Kentaro TAKAGI

From the Department of Urology, Tokyo Medical and Dental University School of Medicine

Shinichi TAKEUCHI

From the Department of Urology, Saitama College of Medicine

Adult male rats were injected intraperitoneally with 2 mg, 4 mg and 6 mg Cis-diamminedichloro-platinum (DDP) per kg body weight. The animals were then sacrificed on the 7th, 24th or 35th day. Two specimens of testis from each rat were stained by H.E. technique, then the Pachytene primary spermatocytes and Sertoli cells in the cross sectioned tubules at stage IV-V, IX-X and XIII-XIV were counted.

Significant decrease of Pachytene/Sertoli(P/S) value in stage IX-X tubules on the 24th day ($p < 0.01$) suggests that DDP has a cytotoxic effect on early differentiated type A spermatogonia (A1).

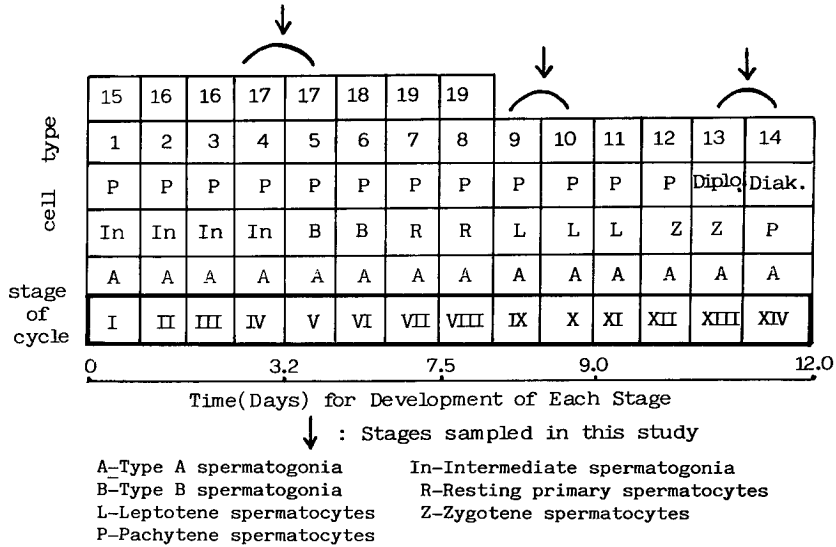
Key words: DDP, Seminiferous epithelium, Spermatogonia

緒 言

近年化学療法の進歩にもなっていくつかの腫瘍においては完全寛解を含めた良好な成績が報告されている。泌尿器科領域では睪丸腫瘍において Cis-diamminedichloroplatinum (DDP) の導入によりその治療成績は向上しつつある。この場合患者は青壮年であることが多く化学療法後の妊孕性の変化について念頭に入れておく必要がある。従来睪丸腫瘍と同様に青壮年に多いとされる Hodgkin 病の場合では Nitrogen

mustard, Vinblastine, Prednisorone, Procarbazine の4者併用療法をくり返すことにより完全寛解を得た41人中36人(88%)は2年ないし12年の follow up 後も azoospermia ないし強度の oligospermia を呈していたと報告されており¹⁾, いっぽう、睪丸腫瘍の場合は Bleomycin, Vinblastine, DDP の3者併用療法(BVP療法)を4ないし6クール終了後2年目の時点で1/4の症例で1,000万/ml以上の精子濃度の回復がみられるのみと言われている²⁾。今回われわれはこのBVP療法のかなめとなるDDPの精上皮

Table 1



への影響 —とくに spermatogonia への影響— についてラットを用いて検索したので報告する。

実験方法

生後20週齢の雄性 Wistar 系ラットを用い、エチルエーテルで麻酔後22ゲージの注射針を用いて DDP 原液を one shot で腹腔内にそれぞれ 2 mg/kg, 4 mg/kg, 6 mg/kg ずつ注入し、注入後7日, 24日, 35日目にコントロール群を含めて5匹ずつ屠殺し両側睾丸を摘出, 10%ホルマリン液で固定後, 副睾丸を含まずにこれと平行に最大面積を得るように睾丸を切り出し, 一睾丸より一切片を作製し HE 染色後検鏡し各 stage における精上皮細胞の構成について検討を試みた。

ラットは人と同じく精上皮の cycle はおもに spermatid の形態によって14の stage に分けることができ, ひとつの精細管の横断面にはあるひとつの stage の精上皮細胞群が存在しているといわれるが (Table 1), 必ずしもひとつの stage と割りきれぬ場合があり, また, 各 stage の判定が比較的容易におこなわれうることを考えて, 以下のごとく3つの2 stage 群を選択した。すなわち spermatid の核が精細管の基底膜上に存在する Sertoli 細胞へ向って集中している stage IV-V, spermatid の核が扁平化しやや長円形となり精細管内腔に late stage の spermatid が存在しない stage IX-X, および容易に識別しうる Diakinesis と Diprotene を含む stage XIII-XIV である。またこれら3つの2 stage 群の

時間経過については開始から終了までおおむね20-30時間とされ, 後述の障害部位の推定については十分であると考えられた。

結果

検鏡してみると stage IX-X での Pachytene spermatocyte 数の消失ないし減少が DDP 投与後24日目のラット群に認められたことが特徴的であった。Fig. 1 はコントロール群の精細管横断面であり Fig. 2 は DDP 投与後24日目の精細管である。Fig. 3 のシエーマのごとく Pachytene が消失しているのがわかる。

従来より Sertoli 細胞は放射線や抗腫瘍剤に強い抵抗性を示し, また分裂, 増殖もしないとされており, spermatogenesis のある段階の細胞数の減少をみるのに, その細胞数を Sertoli 細胞数で除した値を用いることが報告されている⁹⁾。そこでこれら3つの stage 群について横断された精細管内の Pachytene 数と Sertoli 細胞数との比 (P/S) 値を比較するために, 各 DDP 投与量, 投与後の日数, および各 stage 群における P/S 値の平均値, 標準偏差値, count した精細管の数を示したものが Table 2 である。Sertoli 細胞は明確な核小体を有するものを count した。太枠で囲まれた stage IX-X の 2 mg-24日, 4 mg-24日, 6 mg-24日の3群の P/S 値はコントロール群と比較していずれも有意に減少していると判定された (P<0.01)。また Pachytene の消失ないし減少は DDP の投与量が大きいかほど強く認められた。なお, Sertoli 細胞数は 2 mg/kg, 4 mg/kg, 6 mg/kg 投与

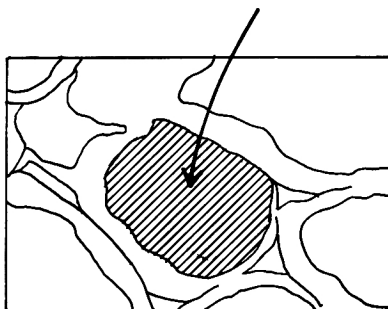
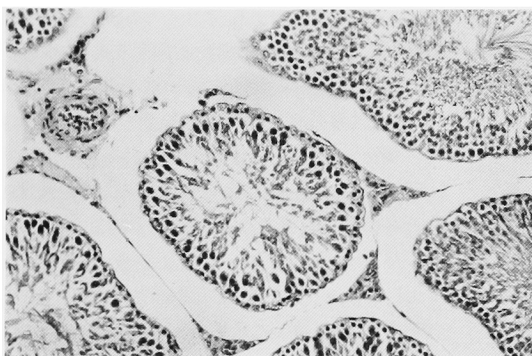


Fig. 1

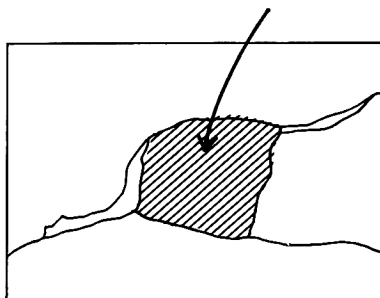
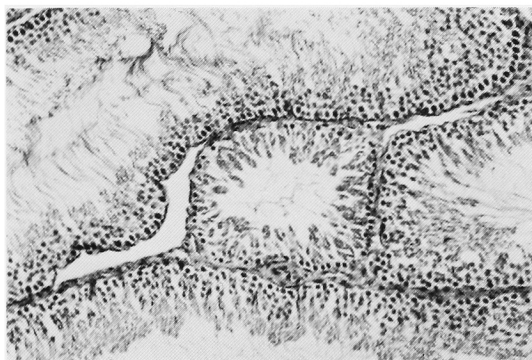


Fig. 2

Table 2. P/S value for each stage

	IV-V			IX-X			XIII-XIV		
	X	Sx	N	X	Sx	N	X	Sx	N
Cont.-7	4.29	1.79	10	3.92	1.06	13	5.08	1.80	6
2mg -7	3.82	1.34	12	3.33	1.45	23	3.65	1.22	9
4mg -7	4.16	1.44	20	3.70	0.89	18	5.14	1.08	16
6mg -7	4.53	1.26	16	3.86	1.12	12	4.14	1.37	10
Cont.-24	4.43	1.63	7	4.48	1.35	12	4.05	1.53	6
2mg -24	4.43	1.03	14	2.36*	1.16	14	4.10	1.24	12
4mg -24	4.50	1.43	18	2.06*	2.13	17	4.40	1.12	9
6mg -24	4.44	1.31	12	1.39*	1.54	15	4.73	1.99	7
Cont.-35	3.78	1.10	16	3.10	0.72	17	3.87	0.73	10
2mg -35	3.94	1.35	13	3.81	1.50	21	4.31	1.44	17
4mg -35	3.93	1.14	14	3.38	1.06	14	3.25	0.77	12
6mg -35	4.74	1.23	15	3.60	0.77	17	4.41	1.26	24

P/S Pachytene/Sertoli

* : P<0.01

群ともコントロール群と比較して減少は認められなかった。

考 察

古くは Steinberger が Triethylenemelamine と

いう、alkylating agent を用いてラットの造精機能に対する影響を報告しているが⁴⁾、spermatogenesis の各 step は各動物において一定の時間で経過するものであり、とくにラットについては、Clermont や Huckins などの詳細な報告のごとく、ゆっくりと細

胞回転をおこなっている undifferentiated spermatogonia A から約40時間の間隔で分裂をくり返すことにより A₁→A₂→…→B という differentiated spermatogonia が生じその後 spermatid まで分化していくとされ (Fig. 4), また differentiated spermatogonia A₁, A₂, A₃, A₄ はそれぞれ stage IX, stage XII, stage XIV, stage I-II を中心とした精細管に

みられるという^{5,6)}. したがってある段階の精上皮を構成する細胞の消失ないし減少が見られれば, 薬物投与後の時間経過をさかのぼって薬物投与時の障害細胞が推定できることになる. 今回の実験の場合もラットの spermatogenesis の各 step とその経過時間を考えると stage IX 付近にあった分化過程にある spermatogonia A₁ に DDP の障害が生じ, したがって24日後にその gonias 群より発生, 分化すべき Pachytene が減少ないし消失したのであろうと推測される (Table 1). 当然ながら, それから11日目にあたる35日目の stage VIII においては前述の Pachytene より当然分化すべき spermatid も精細管腔より消失しており Fig. 5 にこれを示した.

各種抗腫瘍薬剤の Maus 精上皮への影響を検索した Meistrich などは, stem cell を含めた undifferentiated spermatogonia 群は Sertoli 細胞によって保護されている spermatocyte や spermatid と異って直接精細管基底に接しており, したがって薬剤の影響も受けやすく, また, ゆっくりとした細胞回転をおこなっているため Vinca-alkaloid や代謝拮抗剤より, alkylating agent すなわち一般に抗腫瘍効果につい

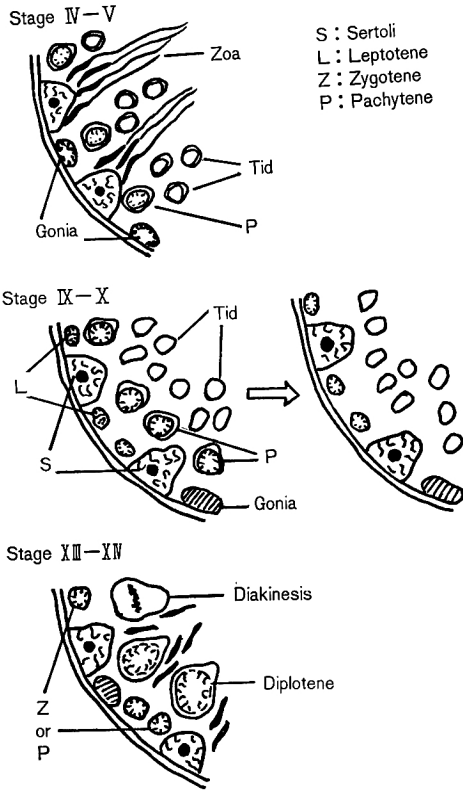


Fig. 3

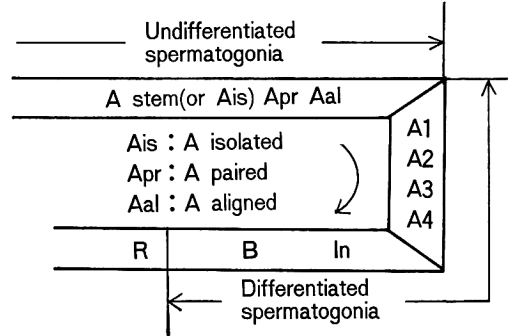


Fig. 4

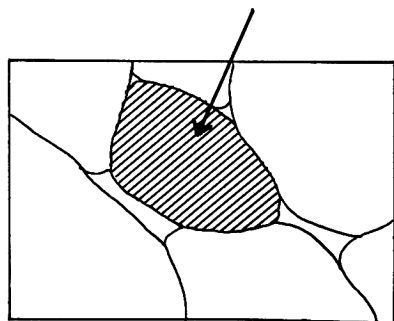
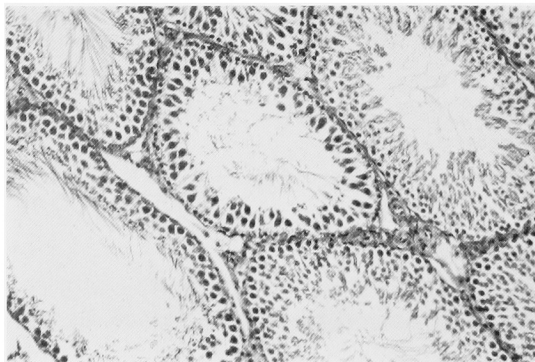


Fig. 5

ては dose-dependent といわれている薬剤による障害が大きく、かつ cyclic に投与されるほどこれらの gonial が固濁し、強い造精機能障害を残し回復まで時間がかかると説明している⁷⁾。今回の実験の場合も A₁ という spermatogonia 付近に障害がおよんだと考えられたが、cyclic に投与していけば前述のごとく undifferentiated spermatogonia へも障害が波及しうると考えられた。

現在、stage 1 の睪丸腫瘍患者とくに非セミノーマ例については厳重な follow up のみで化学療法などを施行しない施設もあり、いっぽう、睪丸腫瘍患者の化学療法例をみると、施行前に spermatogenesis が抑制されている症例に化学療法後の造精機能の回復がみられたという報告があり²⁾、また、LH-RH analogue によって spermatogenesis を抑制させておくと、抗腫瘍薬剤による精上皮への障害が回避されるという動物実験もあり、今後睪丸腫瘍患者の化学療法上一考を要する点と考えられる³⁾。

結 語

ラットでは DDP 投与後24日目に stage IX-X の精細管で Pachytene 数の減少ないし消失がみられ、この程度は dose-dependent であった。したがって、DDP 投与時の精上皮における障害部位は分化過程の spermatogonia A₁ と推測された。

本論文の要旨は第 415 回日本泌尿器科学会東京地方会で発表した。

文 献

1) Waxman JHX, Terry YA, Wrigler PFM, Malpas JS, Rees LH, Besser GM and Lister TA: Gonadal function in Hodgkin's disease: long term follow-up of chemotherapy. Brit

Med J 285 : 1612~1613, 1982

- 2) Rowler WF, Stedronska J, Jones CR, Blackmore CA, Barrett A and Peckham MJ: Semen analysis in testicular cancer and Hodgkin's disease: pre and post treatment finding and implication for cryopreservation. Brit J Urol 55 : 769~773, 1983
- 3) Rowley MJ and Heller CG : Quantitation of the cells of the seminiferous epithelium of the human testis employing the Sertoli cell as a constant. Z Zellforsch 115 : 461~472, 1971
- 4) Steinberger E : A quantitative study of the effect of an alkylating agent (Triethylenemelamine) on the seminiferous epithelium of rats. J Reprod Fertil 3 : 250~259, 1962
- 5) Clermont Y: Quantitative analysis of spermatogenesis of the rat : a revised model for the renewal of spermatogonia. Amer J Anat 111 : 111~127, 1962
- 6) Huckins C : The spermatogonial stem cell population in adult rats. Cell Tissue Kinet 4 : 313~334, 1971
- 7) Meistrich ML, Finch M, da Gunha MF, Hacker U and Au WW : Damaging effects of 14 chemotherapeutic drugs on mouse testis cells. Cancer Res 42 : 122~131, 1982
- 8) Glode LM, Robinson J and Gould SF : Protection from cyclophosphamide induced testicular damage with an analogue of gonadotropin releasing hormone. Lancet 1: 1132~1134, 1981

(1984年3月7日受付)