

## 腎癌による perirenal encysted hematoma の1例

岐阜大学医学部泌尿器科学教室（主任：西浦常雄教授）

篠田 育男・竹内 敏視・藤本 佳則

栗山 学・坂 義人・西浦 常雄

大雄会第1病院泌尿器科

武田 明久・説田 修・篠田 孝

A CASE OF PERIRENAL ENCYSTED HEMATOMA  
SECONDARY TO RENAL CELL ADENOCARCINOMAIkuro SHINODA, Toshimi TAKEUCHI, Yoshinori FUJIMOTO,  
Manabu KURIYAMA, Yoshihito BAN and Tsuneo NISHIURA*From the Department of Urology, Gifu University School of Medicine**(Director: Prof. T. Nishiura)*

Akihisa TAKEDA, Osamu SETSUDA and Takashi SHINODA

*From the Department of Urology, Daiyukai First Hospital*

Herein we report a case of perirenal encysted hematoma secondary to renal cell adenocarcinoma. A 57-year-old woman was hospitalized because of a palpable mass in the left flank. She had had an episode of left flank pain. X-ray studies demonstrated a tumor in the left kidney and a large cystic mass beneath the left kidney. The cyst was excised by nephrectomy. Histological examination of the large cyst revealed perirenal encysted hematoma secondary to renal cell adenocarcinoma. Six months postoperatively, she is now free from left lumbar pain, and alive with lung and liver metastasis.

**Key words:** Perirenal encysted hematoma, Renal cell adenocarcinoma

## はじめに

腎周囲腹膜後腔に発生した血腫が吸収されることなく、血腫の周辺部のみが器質化して嚢胞状変化を示すことがある。こういった嚢胞状血腫は、retroperitoneal encysted hematoma と称され、独立した疾患と考えられている<sup>1)</sup>。

今回われわれは、57歳女性で、腎癌による perirenal hemorrhage によって発生したと考えられる本疾患を、1例経験したので、若干の文献的考察を加え報告する。

## 症 例

患者：57歳 女性 主婦  
初診：1983年9月13日  
主訴：左側腹部痛

家族歴：姉，子宮癌

既往歴：1954年肺結核にて化学療法を受けた。

現病歴：1983年7月17日、なんら誘因なく左側腹部から腰部にかけて痙痛発作があったが、嘔吐・嘔気・めまいなどは認められなかった。7月20日、左側腹部痛増強のため大雄会病院内科に入院し、左腎腫瘍を疑われて同院泌尿器科へ転科となり、精査の結果左腎腫瘍と診断され、9月13日手術目的のため当科入院となった。

内科入院時現症・検査成績 結膜 貧血(+) 黄疸(-) 左側腹部に圧痛(+) 筋性防御(+) 赤血球数  $379 \times 10^4/\text{mm}^3$ , Hb 8.1 g/dl, Ht 27%, 白血球数  $6,200/\text{mm}^3$ , 血小板数  $21.2 \times 10^4/\text{mm}^3$ , 尿所見 糖(-), タンパク(-), Bil(-), 潜血(-), 沈渣 赤血球 0~1/HPF, 白血球 8~10/HPF.

当科入院時現症：身長 152.6 cm, 体重 47.2 kg, 栄

養中等度、結膜に黄疸(-)・貧血(-)、血圧 168/90 mmHg、脈拍78回/分整、胸部に理学的異常所見なし。腹部・臍の左側に手拳大の腫瘤を触知、腫瘤は表面平滑・硬であり呼吸性移動は認められなかった。ほかに異常所見なし。

検査成績：血沈値 1時間値 13 mm, 2時間値 36 mm. 末梢血液検査：赤血球数  $486 \times 10^4/\text{mm}^3$ , Hb 13.0 g/dl, Ht 40.0%, 白血球数  $5,400/\text{mm}^3$ , 血小板数  $19.4 \times 10^4/\text{mm}^3$ . 血液生化学：Na 141 mEq/l, K 3.7 mEq/l, Cl 105 mEq/l, Ca 4.6 mEq/l, P 3.4 mEq/l, T. P. 7.0 g/dl, Alb 3.9 g/dl, T. Bil. 0.4 mg/dl, D. Bil. 0.2 mg/dl, Al-P 187 IU/l, GOT 22 IU/l, GPT 14 IU/l, LDH 479 IU/l, ch. E. 0.88  $\Delta$ pH LAP 44 IU/l,  $\gamma$ -GTP 12 IU/l, T.chol. 179 mg/dl, T. G. 119 mg/dl, TTT 7.8 ku, ZTT 1.9 MU, Fe 60  $\mu\text{g}/\text{dl}$ , Creat. 0.9 mg/dl, BUN 9.4 mg/dl, CRP (-), IgG 1, 717.9 mg/ml, IgA 183 mg/dl, IgM 281.5 mg/ml, CEA 1.68 ng/ml, AFP 10.0 ng/ml 以下, BMG 1.96  $\mu\text{g}/\text{ml}$ . 尿所見(膀胱尿)：pH 6.5, 糖(-), タンパク(-), 沈渣：赤血球 3~4/HPF, 白血球 0~1/HPF, 桿菌(-), 球菌(-).

X線学的検査：胸部単純撮影：両側上肺野から中肺野にかけて石灰化をともなった coin lesion が認められ、陳旧化肺結核巣と考えたが、主として下肺野に見られる石灰化をともなわいな多発性の小結節状陰影が、結核病巣か肺転移巣か断定できなかった (Fig. 1) DIP; 腸管のガス像のため判読しにくい、左腎の上腎杯・中腎杯の変形・圧排像が認められた (Fig. 2) RP; 上腎杯・中腎杯の変形、左上部尿管の外側への孤状の偏位が認められた。また左腎は AP 軸に対して回転していた。なお両側とも 5F の尿管カテーテルが 25 cm 抵抗なく挿入でき、分腎尿細胞診にて右 class IIIa, 左 class II であった (Fig. 2). CT scan; LII のレベルに腎よりも density の高い左腎より発生したと思われる腫瘍が認められ、それは左腎より一部突出しており腎門部付近にまで達しているように考えられた。また、左腎は少し clock wise rotation していた (Fig. 3)。腫瘍は造影剤による造影効果はあまり認められなかった (Fig. 3)。LIV のレベルに左腎に接して下方に enhance されない腫瘍像を認めた。辺縁は faint かつ low であり、内容は homogeneous で辺縁に比べてより high density であった (Fig. 4)。Aortography; 左腎下方に avascular area を認めた (Fig. 5)。選択的左腎動脈造影：消化管のバリウムとかさなっているが、左腎上部に比較的 vascularity の乏しい腫瘍血管を認めた。周囲

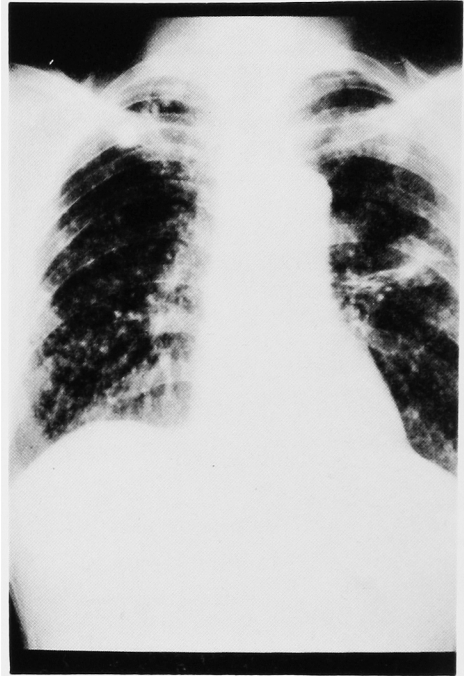


Fig. 1. Chest plain XP: Small nodular shadows were seen throughout pulmonary field.

の腎動脈分枝は stretch されていた。また左腎下面は孤状に圧排されていた (Fig. 5)。なお左腎下方の腫瘤の穿刺では、ごく少量の血液成分が得られたのみでほとんど吸引不可能であった。以上より、左腎上部前面の腎腫瘍および左腎下方に接する血腫の存在が考えられた。なお、CT scan 上、肝には転移巣はあきらかではなかった。

手術所見：1983年9月26日、経腹膜的左腎摘出術を施行した。腹腔内では、肝は肉眼的に正常であり、ダグラス窩も肉眼的に転移は認められず、下行結腸は左方へ圧排され、その内側に表面平滑・硬・可動性のない手拳大の腫瘤を認めた。壁側腹膜を切開すると、その腫瘤の上方に接して左腎を認め、その上部前面に鶏卵大の腫瘍を認めた。下方の腫瘍と腎とは容易に剝離でき、腎下面の被膜は肉眼的に正常であった。まず、腎茎血管を結紮切断した。左尿管は下方の腫瘍とその周囲の硬い被膜との間に存在しており、その2葉の被膜は容易に剝離でき、左尿管もそれぞれと癒着しておらず交叉部まで剝離できた。外側の被膜は Gerota の筋膜と考えられた。下方の腫瘤の後面はしっかり固定され可動性はなかった。外側の被膜を剝離後の腫瘤は、比較的軟らかく嚢胞様であった。なお左総腸骨動脈領域に小豆大の硬いリンパ節を認めたため、迅速標本を提出したところ、metastasis of renal cell car-

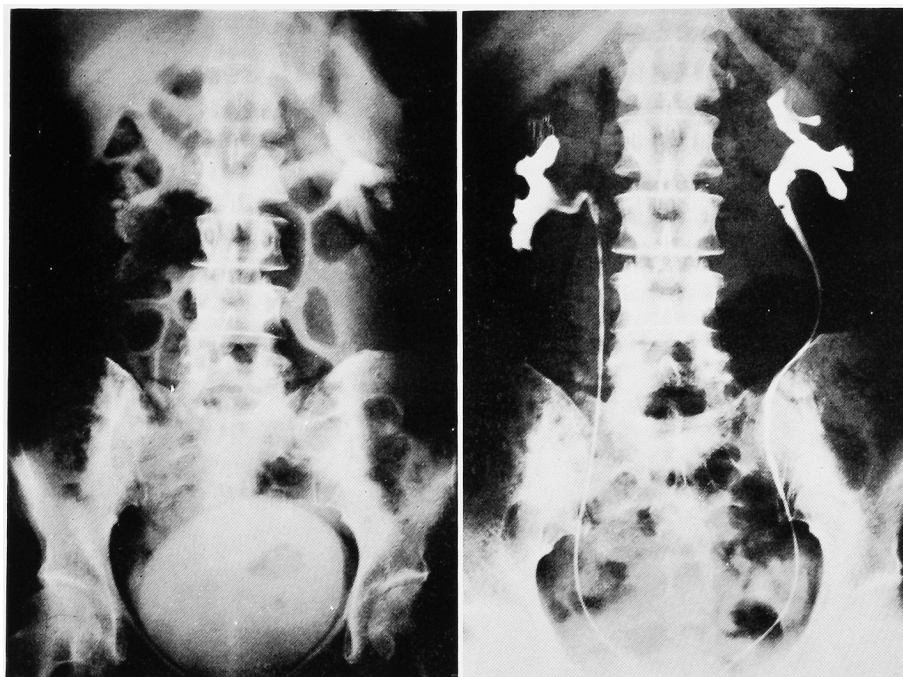


Fig. 2. IVP and RP: These urograms showed deformity of upper and middle calices in the left kidney and displacement of left ureter (upper segment)

cinoma との報告を受けた。下方の腫瘤を摘出後、左腎および腎周囲リンパ節を摘出した (Fig. 6)。

摘出標本：下方の腫瘤は重量 56 g、内容は凝血塊を主体とした血性の液体で 34 g であった (Fig. 7)。左腎は重量 195 g で、上部前面腎門部より 4.5×3.5×3.2 cm の軟らかい腫瘍を認めた。腎の断面では腫瘍は腎盂および腎洞へ浸潤しており、腎の腫瘍の断面は黄色軟で一部血液を含んでいた (Fig. 8)。

病理組織学的所見：腎の原発巣は、乳頭状の細胞構築を示す granular cell type を主体とし一部 solid な細胞構築を示す clear cell type の renal cell adenocarcinoma であった (Fig. 9)。腎門部リンパ節は、おもに clear cell type の腫瘍によってほとんどを占められていた。腎下方の嚢胞様腫瘤の壁は fibrous tissue から成り、その中に著明な出血および原発巣と同一の腫瘍細胞から成る集塊を認めた (Fig. 10)。

術後経過：胸部単純および断層撮影による経過観察で、下肺野の小結節状陰影はおそらく転移巣であろうと考えられた。また、術後15日目に施行した肝シンチでは左葉に多発性転移巣を認めた。術後ビンブラステン 5 mg, 7.5 mg, 10 mg, (1回/週) およびメドロキシプロジェステロン 80 mg (1回/週) の併用療法を施行したが、白血球減少のためビンブラステンの投与は3回で中止した。11月18日当科退院し現在大雄会病院

外来にて経過観察中であるが、術後6カ月の現在 alive with tumor の状態である。なお左腰痛は消失している。また、胸部単純撮影上肺転移巣は変化を認めていない。

## 考 察

腎癌は腎周囲に出血をおこし、ときに内出血のため貧血をひきおこすことがある。この出血は、Pollackら<sup>2)</sup>による腎周囲の解剖学的名称の分類による ① subcapsular ② perirenal ③ pararenal のいずれにもおこる(①と②の境界は腎被膜 ②と③の境界は Gerota の筋膜である)。腎被膜下出血(血腫)では、腎被膜の伸展性に限界があるため出血(血腫)は比較的小さく、出血も早期に止まるが、腎周囲出血(血腫)では、Gerota の筋膜の伸展性が高度であるため出血(血腫)は腎被膜下のそれに比べ、かなり大きくなる可能性をもつとされている<sup>3)</sup>。なお、腎周囲腹腔後腔に発生した出血が中等度で感染のない場合、血腫が吸収されることなく周辺部のみが器質化をうけ嚢腫状を呈することがあり、このような血腫を Spriggs<sup>4)</sup> や Leake and Wayman<sup>1)</sup> は、retroperitoneal encysted hematoma と称しており、本邦でも堀米<sup>5)</sup>、橋本<sup>6)</sup>、鎌田<sup>7)</sup>らの報告がある。

Polkey and Vynalek<sup>8)</sup>による178例の非外傷性腎お

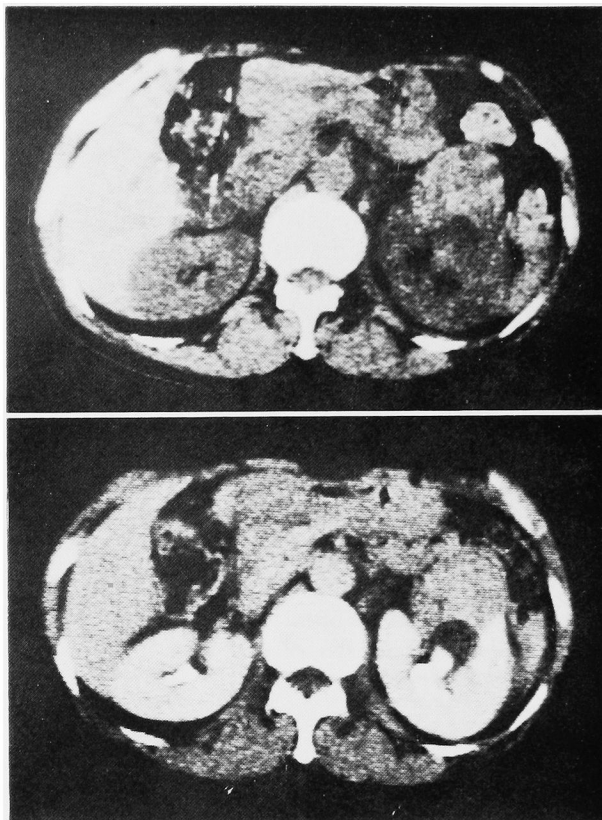


Fig. 3. CT scan: A hypovascular mass in the left kidney was demonstrated at L II level.

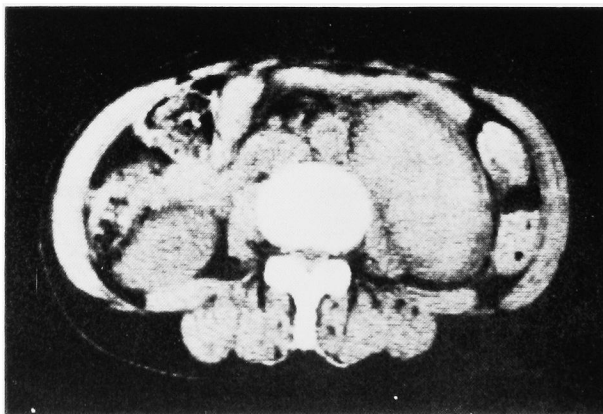


Fig. 4. CT scan: A high density mass was shown beneath the left kidney. This oval shadow was covered with a low density capsule.



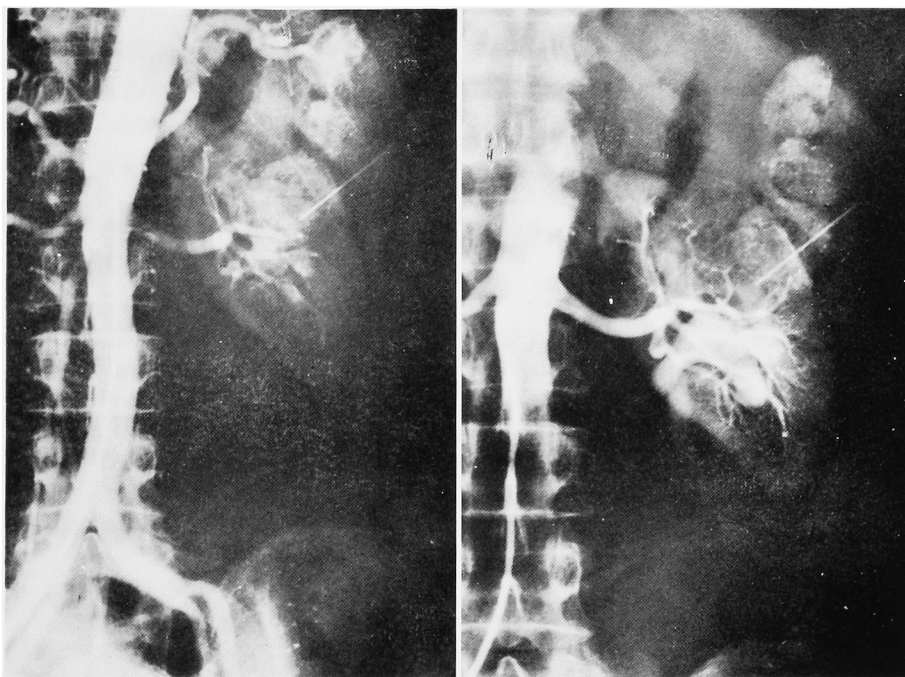


Fig. 5. Aortogram and left renal arteriogram: Tumor vessels are seen in the hypovascular mass of the left kidney. But there is no vessel beneath the left kidney.

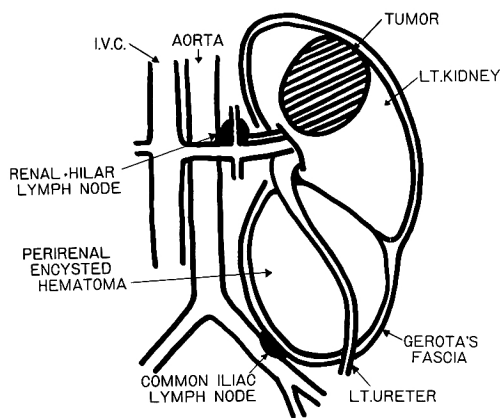


Fig. 6. Schematic diagram of this case

よび腎周囲血腫の調査では、出血の原因は、腎疾患112例（63%）中、腎炎30例、腫瘍22例、腎動脈瘤20例、動脈硬化12例、水腎症7例、動脈周囲炎7例、結核4例、腎結石3例、嚢胞腎3例、その他4例であった。McDougal<sup>9)</sup>らによる78例の腎周囲血腫をともなう特発性実質出血の調査では、腫瘍45例（良性19例、悪性26例）、血管疾患14例（うち結節性動脈周囲炎10例）、感染症8例、腎炎4例、血液疾患4例、その他は3例であった。腫瘍のうち良性腫瘍では angiomyolipoma が

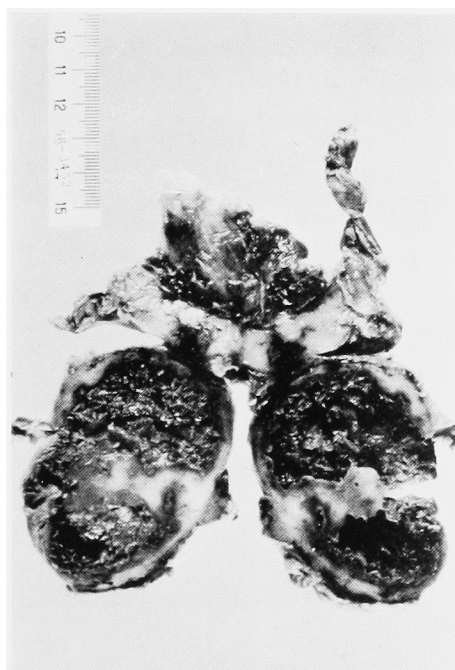

Fig. 7. Macroscopic appearance of perirenal encysted hematoma

9例と多数を占め、悪性腫瘍では clear cell carcinoma 13例, papillary carcinoma 4例, sarcoma 4例, renal cell carcinoma in cyst 2例, Wilms 腫瘍 2例, granular cell carcinoma 1例となっており, clear cell carcinoma が多くを占めていた。Novicki<sup>10)</sup>らの194例の非外傷性腎周囲出血(腎被膜

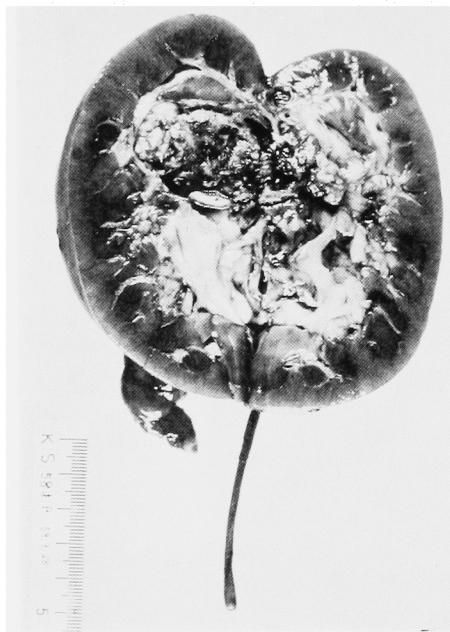

Fig. 8. Macroscopic appearance of the left kidney. A yellowish soft tumor, originated in the upper pole of left kidney, invaded to the renal sinus and pelvic wall.

下・被膜外を含む)の調査では、腫瘍32例, 腎炎30例, 特発性30例, 感染症23例, 腎動脈瘤20例, 動脈硬化12例, 副腎疾患11例, 血液疾患9例, 動脈周囲炎7例, 水腎症7例, その他13例であった。このようにいづれにおいても、腎被膜下・腎周囲出血(血腫)の原因として、腫瘍は大きな比率を占めている。

臨床症状としては、多くの報告者の指摘するように①患側の側腹部～下腹部の突然の激痛・圧痛, ②側腹部腫瘍, ③内出血徴候がみられる。悪心・嘔吐などの症状をとまなうこともあり、急性腹症に含まれる諸疾患との鑑別が重要となる。自験例も突然の側腹部を中心とし下肢に放散する激痛、貧血を主訴として受診し、最初に内科で食道・胃透視・注腸などをおこなわれた後に、CTにて腎腫瘍を疑われて泌尿器科へ転科している。また、発症初期は側腹部の rigidity が強く、側腹部腫瘍を触知できたのは入院して数日後であった。

診断としては、IVP, DIP, RP, US, 血管造影, CT, RIなどが用いられている。Pollack<sup>11)</sup>らによって、腎内・腎被膜下・腎周囲血腫を鑑別するための基準がつけられている。そのうち腎周囲血腫の診断基準を Table 1 に示す。また、Noble<sup>12)</sup>らも、腎被膜下、腎周囲血腫の鑑別について報告しており、その基準を Table 2 に示す。自験例では、DIP, RPでの腎盂・上部尿管の前外方への偏位、DIP, 血管造影での avascular area および腎下面の圧排像、そしてCTでの腎との境界明瞭な造影効果の認められない high density area が認められた。

治療法としては、確定診断が付き、悪性腫瘍が否定できれば、保存的治療をおこなうのがよいと思われ

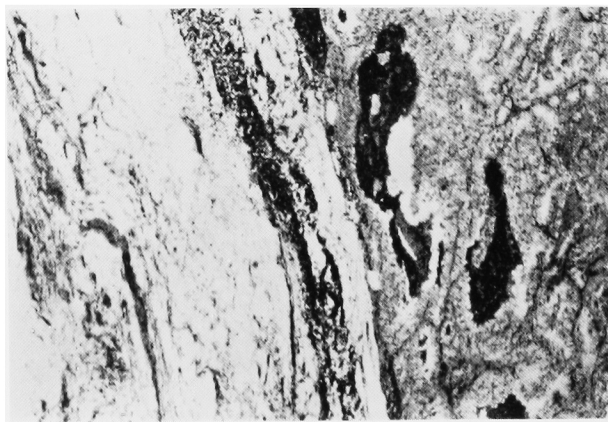

Fig. 9. Microscopic appearance: Papillary and tubular structures in the tumor were made up of mainly granular cells. Hemorrhage was remarked.

る。悪性腫瘍が認められたら腎摘出術および嚢胞摘除術を施行すべきと思われる。しかし、術前いかなる検査によっても腎腫瘍の存在を確認できなかった症例で、術後直径 1 cm 以下の腎腫瘍が認められた腎被膜下血腫の 5 例を Pollack らが報告していることを考えあわせると、保存的治療の適応を決定するのは、かなり困難であると思われる。

なお、自験例では、腎癌と encysted hematoma の位置・組織像より考えると、腎癌よりの出血が腎洞を通過して、腎下面に血腫を形成し、器質化されて pe-

rirenal encysted hematoma を形成したと考えられる。

おわりに

57歳の女性にみられた、腎癌による腎周囲出血によって発生したと考えられる perinal encysted hematoma の 1 例を報告し若干の文献的考察を加えた。

参考文献

- 1) Leake R and Wayman TB Retroperitoneal encysted hematomas. J Urol 68 : 69~73, 1952
- 2) Pollack HM and Popky G : Spontaneous subcapsular renal hemorrhage. J Urol 108 : 530~533, 1972
- 3) Presman D, Rolnick D and Portney F Spontaneous perinephric hematoma secondary to renal tumor. Am J Surg 102 : 586~593, 1961
- 4) Spriggs AI: Perinephric cysts. J Urol 67 414~432, 1952
- 5) 堀米 哲・菅原剛太郎：高血圧症を伴える Retroperitoneal encysted hematoma の 1 例。臨

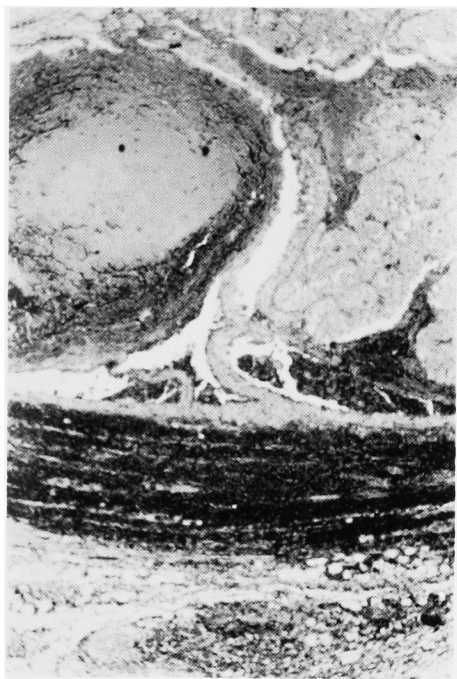


Fig. 10. Microscopic appearance : The wall of encysted hematoma was composed of fibrous tissue, and many islands of tumor cells were seen in encysted hematoma

Table 1. Roentgenographic features of perirenal hematoma

1. Outline of kidney and retroperitoneal structures indistinct
2. Large ill-defined mass in retroperitoneal space
3. Direction of collecting system displacement is variable, but usually anteromedial
4. Capsule is not elevated and therefore not visualized
5. Capsular arteries may be displaced from both parenchyma and capsule

(from Pollack H.M. et al : Diagnostic Radiology, 1974)

Table 2. Radiographic features of perirenal hematoma

Plain film of the Kidneys, ureter and bladder	Renal margin blurred Axis changed
IVP	Collecting system anteromedially displaced
Angiography	Renal surface usually not flattened Capsule poorly visualized Deviation of capsular artery begins at some distance from mass
CT scan	Collection between capsule and renal(Gerota's) fascia Absorption coefficient may decrease if acute hematoma liquefies

(from Noble M.J. et al : J.Urol, 1981)

- 泌 22 : 215~220, 1968
- 6) 橋本真待・山本 元・西浦徳明・津川 力・木村健・松本陽一・馬淵 理・伊藤 宏・西山章次 : Perirenal Encysted Hematoma の1例. 臨放 23 : 497~501, 1978
- 7) 鎌田日出男・荒巻謙二・池 紀征・浅野聡平・城仙泰一郎 : 腎周囲囊腫状血腫の1例—Perirenal encysted hematoma—. 日泌尿会誌 74 : 253~260, 1983
- 8) Polkey HJ and Vynalek WJ : Spontaneous nontraumatic perirenal and renal hematomas. Arch Surg 26: 196~218, 1933
- 9) McDougal WS, Kursh ED and Persky L : Spontaneous rupture of the kidney with perirenal hematoma. J Urol 114: 181~184, 1975
- 10) Novicki DE, Turlington JT and Ball TP Jr : The evaluation and management of spontaneous perirenal hemorrhage. J Urol 123 : 764~765, 1980
- 11) Pollack HM and Popky GL : Roentgenographic manifestations of spontaneous renal hemorrhage. Diag Radiol 110 : 1~6, 1974
- 12) Noble MJ, Novick AC, Straffon RA and Stewart BH : Renal subcapsular hematoma—a diagnostic and therapeutic dilemma. J Urol 125: 157~160, 1981

(1984年4月17日受付)