

巨大前立腺肥大症の1例

岩手県立中央病院泌尿器科（科長・吉田郁彦博士）

川村 繁美・高田 耕・吉田 郁彦

岩手医科大学医学部泌尿器科学教室（主任：大堀 勉教授）

松 井 傑

A CASE OF GIANT PROSTATIC HYPERTROPHY

Shigemi KAWAMURA, Koh TAKATA and Ikuhiko YOSHIDA

*From the Department of Urology, Iwate Prefectural Central Hospital**(Chief: Dr. I. Yoshida, M. D.)*

Suguru MATSUI

*From the Department of Urology, School of Medicine, Iwate Medical University**(Director: Prof. T. Ohori, M. D.)*

This report deals with a case of an 82-year-old male with a giant prostate that weighed 270 grams. Retropubic prostatectomy was performed successfully. The removed prostate adenoma consisted of adenomatous hyperplasia on pathology.

Though the nomenclature of "giant prostatic hypertrophy" is not clear, we reviewed cases of over 200 grams of hypertrophy so far reported in Japan were as giant prostatic hypertrophy.

Twenty two cases of giant prostatic hypertrophy have been reported in the Japanese literature to date and our case was the sixth heaviest ever reported in Japan.

Key word: Giant prostatic hypertrophy

緒 言

重量 200 g 以上の前立腺肥大症の本邦報告は1953年、中村¹⁾が報告して以来、現在まで21例を数え、われわれが日常しばしば経験する 200 g 以下の肥大症に比してその数は少ない。

今回、われわれは 270 g の巨大な前立腺肥大症を経験したので若干の文献的考察を加えて報告する。

症 例

患 者：82歳，男性

主 訴：排尿困難，尿閉

初 診：1983年9月1日

家族歴：特記すべきことなし。

既往歴：6年前，両側白内障の手術。

6年前より高血圧症の治療を受けている。

7年前，前立腺肥大症で凍結療法を受けた。現病歴：約10年前より排尿困難が出現し某医にて前立腺肥大症の診断のもとに凍結療法を受けた。症状は一時改善したが3～4年前より再度，排尿困難が出現し，さらに本年8月22日，尿閉状態となり某医にてバルーンカテーテルを留置され，精査，加療を目的に当科を紹介され入院した。

現 症：栄養状態 良好，眼瞼・眼球結膜に貧血，黄疸を認めない。胸腹部に理学的異常所見を認めない。両下肢に軽度の浮腫および静脈瘤を認める。

前立腺は手拳大に触知されるが，上縁に示指がとどかず，大きさは不詳であった。表面は平滑で，一様に弾性硬であるが結節などは触知されなかった。陰茎および陰のう内容に異常は認めない。

入院時検査成績

血液一般検査：RBC $319 \times 10^4 / \text{mm}^3$ ，Hb 10.4 g/dl，

Ht 30.7%, WBC 6,300/mm³, platelet 16.9×10⁴/mm³

血液生化学検査: T.P 6.4 g/dl, BUN 27 mg/dl,
クレアチニン 1.5 mg/dl, GPT 66 mu/ml, GOT 64
mu/ml, LDH 256 mu/ml, Al-P 235 mu/ml, T-Bil
0.4 mg/dl, 血清電解質 正常, 総酸性フォスファター
ゼ 2.9 KAU, 前立腺性酸性フォスファターゼ (RIA)
2.3 ng/ml

腎機能検査: PSP 排泄試験 15分値 21%, 120分
値 59%

尿所見: 淡黄色, 混濁, PH 5, 蛋白 (+), 糖 (-),
尿沈渣 RBC 70~90/各視野, WBC 6~9/各視野,
上皮 1~3/数視野

尿一般細菌検査: 陰性

赤沈 1時間値 70 mm, 2時間値 99 mm

CRP 陰性

血圧 180~100 mmHg, 心胸比 60%

X線学的検査

排泄性腎盂造影法: 上部尿路に異常を認めない。膀胱部ではバルーンカテーテルが留置されている。造影剤は半月状に膀胱内で貯留し, 前立腺の著明な膀胱内突出が示唆される (Fig. 1, 2).

尿道膀胱造影法: 正面像では前立腺部尿道が著明に延長し, 膀胱頸部から膀胱内へ突出した前立腺によると思われる大きな半球状の陰影欠損を示している (Fig. 3).

斜位像では前立腺部尿道が著明に延長, 前傾しており, 鞘状形成も著明である。正面像と同様, 膀胱内に半球状の陰影欠損を認める (Fig. 4).

以上の検査成績より, 巨大な前立腺肥大症と診断し 1983年9月20日, 恥骨後式前立腺摘出術を施行した。

手術所見: 硬膜外麻酔下に碎石位とし, 下腹部正中切開にて膀胱前隙に達した。膀胱はその内腔がほとん

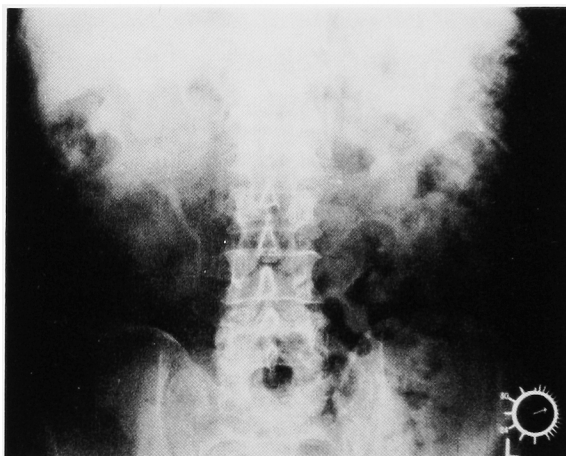


Fig. 1. 排泄性腎盂造影 (腎部)

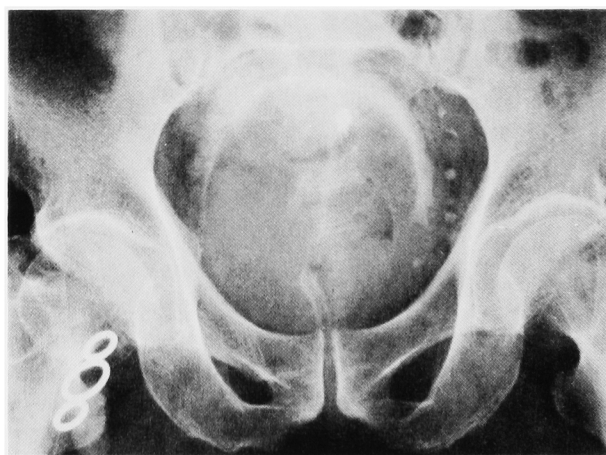

Fig. 2. 排泄性腎盂造影 (膀胱部)

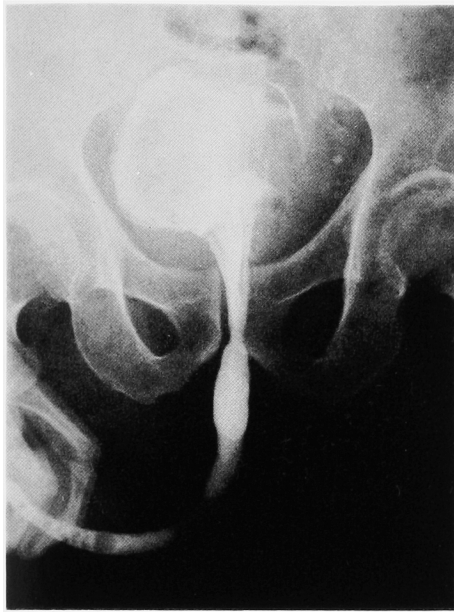

Fig. 3. 尿道膀胱造影（正面像）

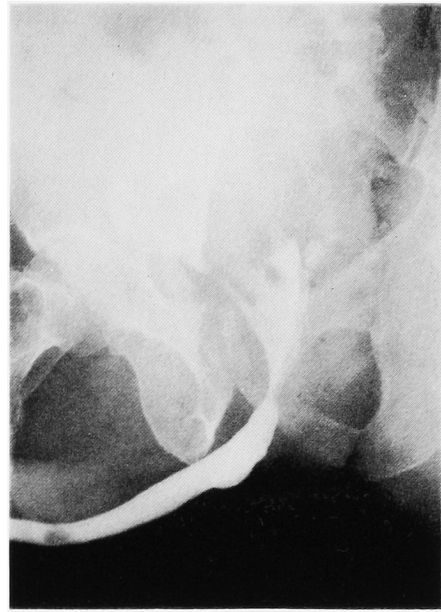


Fig. 4. 尿道膀胱造影（斜位像）

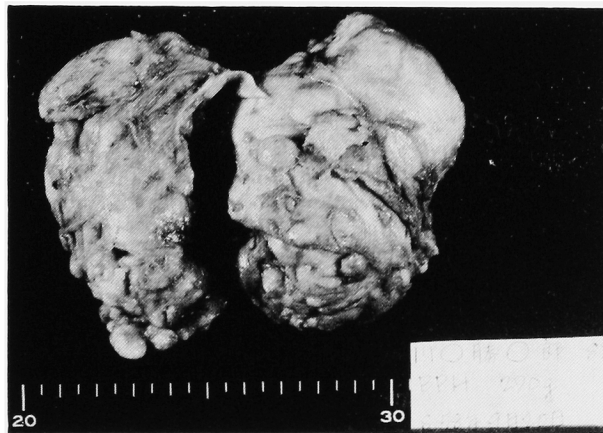

Fig. 5. 摘出標本

ど前立腺により占められた状態で、膀胱外より小児頭大、弾性硬の腫瘤として触知された。前立腺被膜に結紮支持糸を置き、その間を約6cm切開し腺腫を左葉、右葉にわけて核出した。被膜切開創よりの出血をカットグートにて縫合止血した後、膀胱頸部を縫縮し、さらに膀胱頸部と前立腺床の6時の部位を縫合し前立腺床を縫縮した。22号バルーンカテーテルを挿入し被膜切開創をカットグートにて縫合閉鎖した。バルーンを40mlでふくらまして牽引しつつ膀胱洗浄を施行したところ血尿は軽度であったため手術を終了した。術中出血量は762mlであり、術中に800mlの輸血をおこなった。

摘出標本：腺腫は10×9×8cm、270gであった（Fig. 5）。病理組織検査ではadenomatous hyperplasiaで、悪性所見は認められなかった。

術後経過：術直後は凝血塊を含む血尿が続いたがバルーンカテーテルを牽引することにより、約2日ほどで血尿は軽減した。術後6日目にバルーンカテーテルを抜去したが軽度の血尿はあるものの自然排尿は可能で、尿漏、尿失禁の発生もなかった。

術後の尿道膀胱造影法では前立腺床の収縮は良好で（Fig. 6, 7）、術後21日目に退院した。

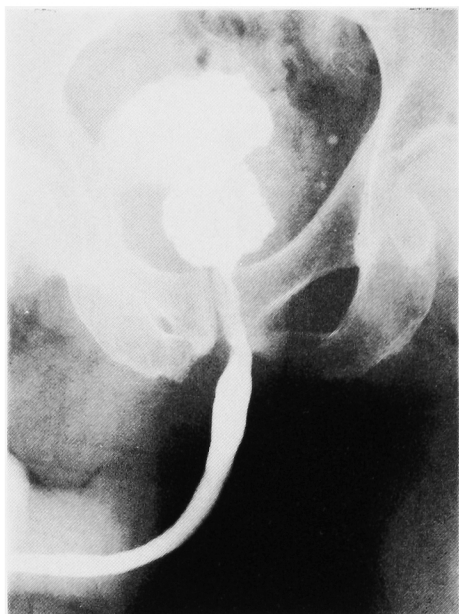

Fig. 6. 術後、尿道膀胱造影（正面像）

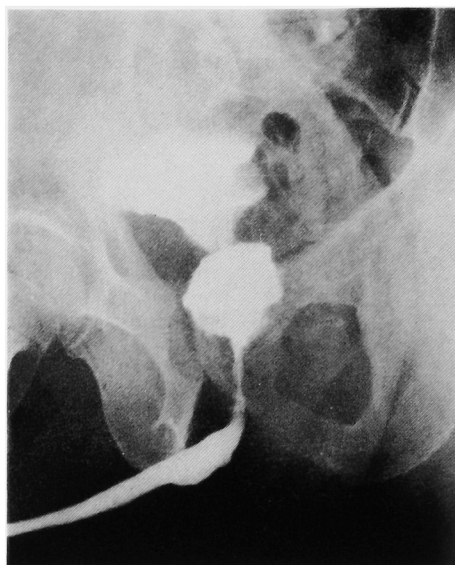


Fig. 7. 術後、尿道膀胱造影（斜位像）

Table 1. 本邦における巨大前立腺肥大症の報告例

No.	報告者	報告年度	重量(g)	年齢(歳)	術式	組織型
1	中村・ほか	1953	265	81	S.P.P.	不明
2	三浦	1956	235	70	R.P.P.	混合型
3	北川・ほか	1958	300	74	S.P.P.	不明
4	土屋・ほか	1958	200	不明	折衷法	不明
5	友吉	1959	250	81	R.P.P.	不明
6	高安・ほか	1963	200	不明	S.P.P.	不明
7	岡田・ほか	1968	230	72	S.P.P.	腺性肥大
8	橋本・ほか	1969	261	86	S.P.P.	腺性肥大
9	橋本・ほか	1969	305	71	S.P.P.	腺性肥大
10	三品・ほか	1972	253	79	折衷法	不明
11	大森・ほか	1973	212	75	S.P.P.	腺性肥大
12	浅野・ほか	1974	260	不明	S.P.P.	不明
13	本多・ほか	1975	230	67	R.P.P.	腺性肥大
14	北浦・ほか	1975	420	69	R.P.P.	混合型
15	藤岡・ほか	1975	225	73	S.P.P.	腺性肥大
16	安藤・ほか	1976	385	83	R.P.P.	腺性肥大
17	力丸・ほか	1976	245	78	R.P.P.	腺性肥大
18	片山・ほか	1979	205	76	S.P.P.	腺性肥大
19	平野・ほか	1979	210	79	S.P.P.	不明
20	北川・ほか	1979	535	68	折衷法	混合型
21	新村・ほか	1980	225	72	S.P.P.	腺性肥大
22	自験例	1983	270	82	R.P.P.	腺性肥大

註) S.P.P. … 恥骨上前立腺摘除術
 R.P.P. … 恥骨後前立腺摘除術
 折衷法… S.P.P.と R.P.P.を併用した術式

考 案

前立腺肥大腺腫の重量が 200 g 以上のものが現在、

巨大前立腺肥大症として報告されているが明確な基準はない。岡田ら²⁾は 200 g 以上の腺腫の報告は少なく、統計処理の面で好都合とのことで一応の基準を 200 g

以上として報告している。以後、巨大前立腺肥大症として報告されている本邦報告例はすべて 200 g 以上で、自験例を含めると 22 例を数える^{1~20)} (Table 1)。22 例の平均腺腫重量は 269 g, 最大は北川ら¹⁹⁾の報告した 535 g であった。自験例 270 g は 22 例中、6 番目の重量に当たる。いっぽう、諸外国の報告例では、著者が調べた限りでは Ockerblad²¹⁾の 86 歳老人より摘出した 820 g が最大であり、ついで Gilbert²²⁾, Nelson²³⁾が 700 g 以上の巨大前立腺肥大症を報告している。本邦報告例の平均年齢は 76 歳, 最高 86 歳, 最少 67 歳であった。

また、その組織型では腺性肥大が 11 例 (自験例を含む), 混合型 3 例, 不明 8 例と腺性肥大がもっとも多かった。

症状では一般に肥大症と変わるところはないが, 腺性肥大では腺腫が軟らかく症状が緩徐で少ないことより, 症状出現時にはすでに腺腫の重量はかなりなものとなっていると考えられる。自験例でも, 10 数年前に症状が出現し 7 年前に凍結療法をおこない以後放置し, 最近になり症状が増強してきたことは腺性肥大の要素が多かったためと考えられた。

巨大前立腺肥大症の成因については, 200 g 以下の肥大症と同様, 今なお不明な点が多く解明されていない。

本症の手術的治療法の問題点は術中の大きな前立腺床の処理であり, この前立腺床は収縮が悪く術中かなりの出血をきたし, また術後長期間血尿が続く原因となる。こうしたことより前立腺床を縫縮した方がよいとの意見が多く, 著者も膀胱頸部を縫縮し, さらに膀胱頸部と前立腺床を縫合して縫縮することにより術中, 術後の出血を軽減できたと思われた。

また, 腺腫への到達法として恥骨上式, 後式, 折衷法のうち, いずれが腺腫を摘出しやすいかとの問題もあるが自験例では恥骨後式にて, さほどの出血もなく比較的容易に摘出された。さらに術後経過については, 岡田ら²⁾の報告によれば, 巨大症例と非巨大症例を比較すると術中出血量, 手術時間, 術後自尿開始までの期間, 術後入院期間ではほとんど差がないとしており, この点, 自験例でも血尿がやや長く続いたこと以外に一般の前立腺肥大症と変わらない術後経過を示した。

結 語

1. 摘出重量 270 g の腺性肥大による巨大前立腺肥大症の 1 例を報告した。

2. 摘出重量 200 g 以上の巨大前立腺肥大症の本邦報告例 22 例を蒐集し文献的考察をおこなった。

参 考 文 献

- 1) 中村家政・市村 平：後恥骨式前立腺剔除術に就いての 1 考案。臨床皮泌 7: 331~333, 1953
- 2) 岡田謙一郎・三宅ヨシマル：巨大前立腺肥大症の 1 例。泌尿紀要 14: 153~157, 1968
- 3) 三浦 高：巨大な前立腺肥大症剔除の 1 例。臨床皮泌 10: 210~212, 1959
- 4) 北川 溟・山田記道・内藤政男：前立腺肥大症手術例。日泌尿会誌 49: 287, 1958
- 5) 土屋文雄・峰 英二・日東寺浩：前立腺腫瘍の治療—手術を中心として。診断と治療 33: 373~385, 1958
- 6) 友吉唯夫：A clinical review of 115 inpatients with prostatic hypertrophy. Acta Urol Jpn 5: 482~486, 1959
- 7) 高安久雄・河路 清・平田輝夫：私の手術, 恥骨上前立腺摘除術。外科診療 5: 78~89, 1963
- 8) 橋本達也・東福寺英之・矢鳥嘆夫：巨大前立腺肥大症の 2 例。日泌尿会誌 60: 713, 1969
- 9) 三品輝男・岡村九郎：巨大前立腺腫瘍の 2 例。臨泌 26: 365~366, 1972
- 10) 大森弘之・清水 憲：巨大前立腺肥大症症例。日泌尿会誌 64: 854, 1973
- 11) 浅野聡平・藤井 浩・山崎正博・井口秀吉・尾崎雄治郎：巨大前立腺肥大症例および本年度前立腺手術症例。日泌尿会誌 65: 757, 1974
- 12) 本多靖明・蔡 衍欽：巨大前立腺腺腫の 1 例。日泌尿会誌 66: 56, 1975
- 13) 北浦宏一・古谷信雄・栗原 寛・島崎 淳：巨大前立腺肥大症の 1 例。日泌尿会誌 66: 111, 1975
- 14) 藤岡俊夫・新村研二・木下英親・木村茂三：巨大前立腺肥大症の 1 例。日泌尿会誌 66: 447, 1975
- 15) 安藤 正・小幡浩司：巨大前立腺肥大症の 1 例。日泌尿会誌 67: 216, 1976
- 16) 力丸米雄・棚橋善克・猪狩大陸・木崎 徳：巨大前立腺肥大症の 1 症例。日泌尿会誌 67: 570, 1976
- 17) 片山泰弘：巨大前立腺肥大症の 1 例。日泌尿会誌 70: 124, 1979
- 18) 平野 学・石 正臣：巨大前立腺肥大症の 1 例。日泌尿会誌 70: 126, 1979
- 19) 北川龍一・加納勝利・西浦 弘・小川由英・高橋茂喜・矢崎恒忠・石川 悟：本邦最大と思われる巨大前立腺肥大症の 1 例。臨泌 34: 467~471, 1980

- 20) 新村研二・藤岡俊夫：巨大前立腺肥大症. 西日泌尿 **42**: 641~645, 1980
- 21) Ockerblad NF Giant prostate The largest recorded. J Urol **56**: 81~82, 1946
- 22) Gilbert JB One-stage suprapubic prostatectomy for a gland weighing 713 grams. Urol Cutan Rev **43**: 309~310, 1939
- 23) Nelson OA: The largest recorded prostate. Urol Cutan Rev **44**: 454~455, 1940

(1984年5月22日受付)