〔泌尿紀要31巻1号
1985年1月〕

陰嚢内および陰茎の血管腫・リンパ管腫混合型の1例

原泌尿器科病院
泉　武寛・大前　博志・原　信二
神戸大学医学部泌尿器科学教室（主任：石神襄次教授）
守　殿　貞　夫

HEMO-LYMPHANGIOMA OF THE SCROTUM AND PENIS

Takehiro IZUMI, Hiroshi OHMAE
and Shinji HARA
From Hara Urological Hospital
Sadao KAMIDONO
From the Department of Urology. School of Medicine, Kobe University
(Director: Prof. J. Ishigami)

A case is reported of a patient with hemo-lymphangioma of the right scrotum and penis. The tumor resected surgically weighed 165 grams. The pertinent literature is reviewed.

Key words: Hemo-lymphangioma, Scrotum and Penis

われわれはきわめてまれな陰嚢および陰茎に発生した血管種・リンパ管腫混合型の1例を経験したので報告する.

症　　例

患　者：31歳男性，警察官

主　訴：陰茎および右陰嚢内腫瘤ならびに性交困難

家族歴：特記すべきものなし

既往歴：13歳のときにジフテリヤに罹患

現病歴：10数年前より陰茎包皮内の腫瘤に気付くも放置していたが，しだいに増大し，また右陰嚢内の腫瘤も自覚するようになった．この頃から，性交に際して疼痛および出血などがあり，性交困難となり当科を受診した.

現　症：体格栄養良好，胸腹部に異常所見なし・陰茎は環状に腫張し，その腫瘤は右陰嚢内のそれに連続していた．腫瘤は全般的に軟であったが，散在性に弾性軟あるいは硬の部位が認められ，視触診にて血管性病変を疑わせる所見であった．また一部の腫瘤は皮膚と癒着していたが，陰嚢内臓器との連続性は認められなかった．腫瘤には自発痛および圧痛を認めていない（Fig. 1).

検査成績：

尿所見：蛋白（－），糖（－），沈査異常なし.

血液所見：赤沈30分値 1 mm，1時間値 2 mm，赤血球数 $515\times10^4/mm^3$，白血球数 $4,800/mm^3$，ヘマトクリット47.3％，血小板数 $17.5\times10^4/mm^3$，出血時間2分15秒，凝固時間15分30秒.

梅毒血清反応ガラス板法（－），TPHA（－）.

ASLO 50, CRP（－）.

血液化学：TP 7.4 g/dl, GOT 19 KU/l, GPT 29 KU/l, 総コレステロール 162 mg/dl, BUN 13.0mg/dl, creatinine 1.0 mg/dl.

以上により陰茎・陰嚢内に発生した血管腫を疑い，1982年10月4日手術を施行した.

手術所見：

腰麻下に陰茎包皮を環状に切開すると，陰茎皮下より白膜にいたるまで多発性の嚢胞状暗赤色の腫瘤を認めた．腫瘤は一部皮膚と剝離不能で同部の皮膚とともに切除されたが，白膜との剝離は比較的容易であった．陰茎および陰嚢内の腫瘤は連続しており，さらに陰嚢に切開を加え他臓器との連続性を検索するに，精索

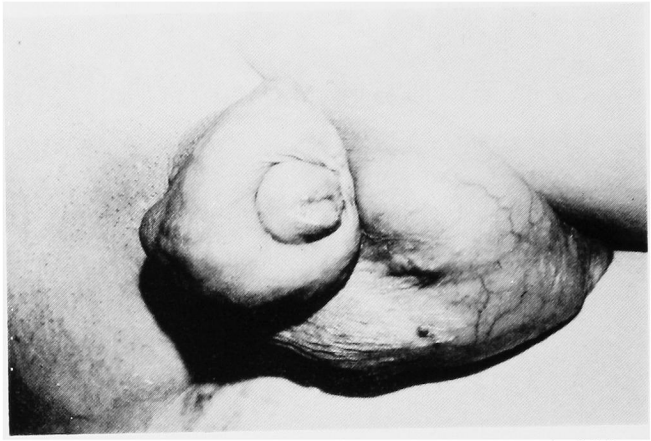

Fig. 1. 術前の陰嚢および陰茎の外観：凹凸のある腫瘤がそれらの表面から観察される

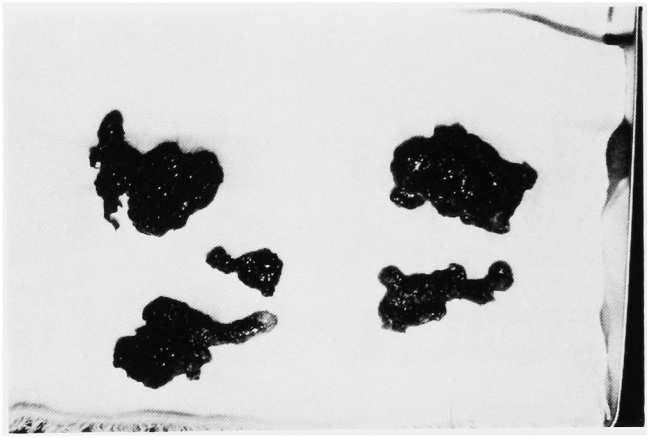

Fig. 2. 摘除標本

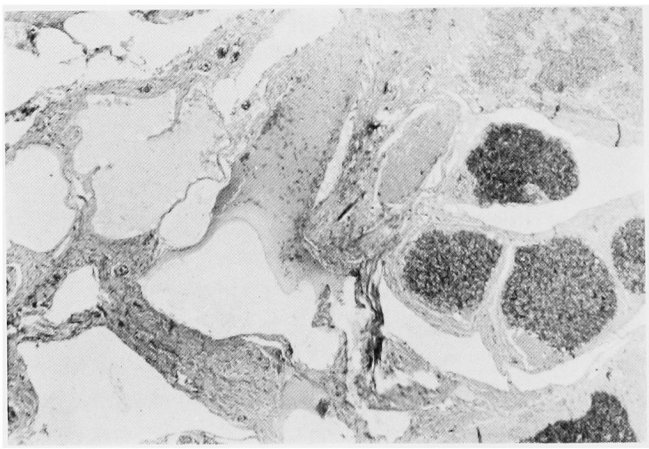

Fig. 3. 陰嚢血管・リンパ管腫中心部の H-E 染色病理組織像（×40）

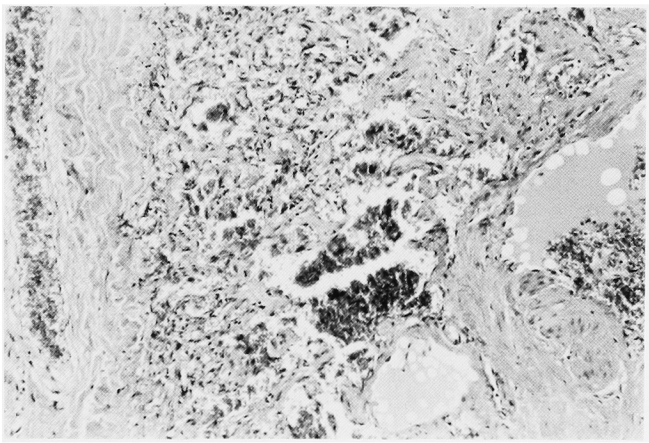

Fig. 4. 陰嚢血管・リンパ管腫周辺部の H-E 染色病理組織像（×100）

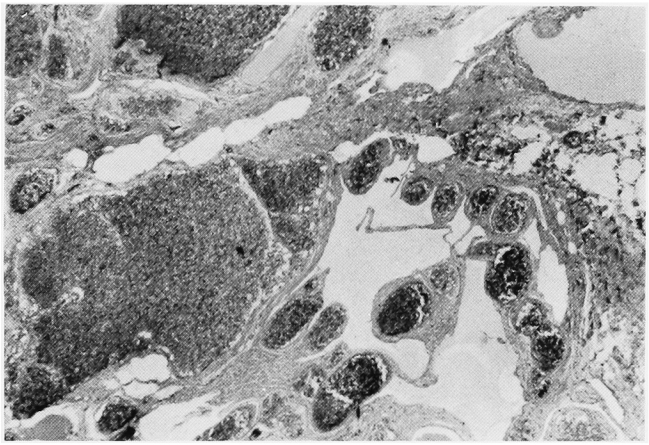

Fig. 5. 陰茎血管・リンパ管腫の H-E 染色病理組織像（×40）

Fig. 6. 術後の陰茎および陰嚢

Table 1. 陰嚢血管腫（本邦報告例）

No.	報告者	年度	年齢(歳)	患側	重量(g)	組織診断
1.	岩崎	1958	37	左	?	hemangioma
2.	中野	1964	10	左	?	cavernous hemangioma
3.	中神	1968	14	右	5	hemangioma
4.	塚田	1972	14	左	200	hemangioma
5.	平田	1973	27	左	2	cavernous hemangioma
6.	金森	1975	56	左	25.5	hemangioma
7	大沢	1976	12	左	9	capillary hemangioma
8.	横山	1976	4	左	?	cavernous hemangioma
9.	日江井	1978	16	左	280	venous and capillary hemangioma
10.	石口	1980	15	左	280	venous and capillary hemangioma
11.	仲田	1981	2	左	7.5	cavernous hemangioma
12.	阿部	1981	37	左	?	cavernous hemangioma
13.	漆久	1982	6	?	?	?
14.	佐藤	1983	8	左	?	cavernous hemangioma
15.	紫山	1983	32	右	20	cavernous hemangioma
16.	佐藤	1983	4	左	?	cavernous hemangioma

および精巣との癒着は認められなかった．腫瘤は陰嚢内皮膚と強く癒着していたが切除しえた．摘除標本の重量は 165 g であった（Fig. 2）．

病理組織所見

陰嚢内血管腫の中心部は，血液の充満した血管とリンパ液を容れるリンパ管とが不規則に混在，増生し，蜂窩状の構造を示していた（Fig. 3）．

陰嚢血管腫の周辺部では，毛細血管の静脈への分化傾向が認められ，すなわち血管が密に増生し cavernous hemangioma の像を呈している．Fig. 4 ではリンパ管が 1 本認められている．

陰茎の血管腫も陰嚢内のそれと同様に血管およびリンパ管の混在した蜂窩状構造を示していた（Fig. 5）．

術後経過：

創部の一部哆開を認めた以外，術後経過良好で治癒退院した（Fig. 6）．退院後性交可能となり，腫瘤の再発も認めていない．

考　　察

陰嚢，陰茎に発生する血管腫はまれな疾患であり，さらに血管腫とリンパ管腫との混在はきわめてまれである．すなわち，良性の陰嚢内血管腫は本邦で 16 例（Table 1）[1~5]，陰茎血管腫は18例（Table 2）[6~8] で，陰嚢内の血管腫・リンパ管腫混合型は本邦では1966年宮川らの報告以来自験例をふくめて 6 例のみである（Table 3）．なお，本症例のように陰嚢内および陰茎にみられた血管腫・リンパ管腫混合症例は見当たらない．陰茎血管腫の報告のほとんどは亀頭部であり本症のように包皮に発生したものは18例中 3 例である[7]．

自験例を含めた血管腫，リンパ管腫の混合型の発症年齢は 2 歳より31歳であり（Table 3），主訴は無痛性の腫瘤で，まれに疼痛，圧痛をともなうことがある[6]

本症のように包皮の腫瘤のために性交困難になった症例はみあたらない．

診断は皮膚の青色様変化にともなって，透光性のある腫瘤を認めれば血管腫およびリンパ管腫の可能性があり[9,10]，他覚的検査法として超音波を用いた診断が有用であったという報告がある[11]．

石口ら[12] は陰嚢血管腫に Seldinger 法による骨盤動脈造影をおこない，内腸骨動脈から分枝する内陰部動脈の異常拡張，またはその終末枝である会陰動脈の後陰嚢枝の腫瘍への広範囲な分布，さらに左右の大腿

Table 2. 陰茎血管腫（本邦報告例）

No.	報告者	年度	年齢(歳)	部位	大きさ	組織診断
1	岡	1942	61	亀頭	拇指頭大	?
2.	土屋	1951	37	亀頭	拇指頭大	?
3.	生駒	1956	13	亀頭	拇指頭大	capillary hemangioma
4.	平良	1960	6	陰茎包皮	小児拇指頭大 小児示指頭大	cavernous hemangioma
5.	重松	1960	15	亀頭	超拇指頭大	?
6.	高井	1963	4	亀頭	腕豆大	?
7.	清水	1968	27	亀頭	5mm索状	cavernous hemangioma
8.	坂田	1968	19	亀頭	φ7mm	capillary hemangioma
9.	山中	1970	27	亀頭	大豆大	cavernous hemangioma
10.	浅野	1971	49	亀頭	?	cavernous hemangioma
11.	田尻	1971	5	陰茎背面	4×2×1.5cm	cavernous hemangioma
12.	白井	1973	51	陰茎左側	小指頭大	benign hemangioendothelioma
13.	白井	1973	84	亀頭	米粒大	hemangioma
14.	三浦	1975	41	亀頭	小豆大	cavernous hemangioma
15.	広野	1977	22	亀頭	大豆大	hemangioma
16.	山崎	1977	16	亀頭	小指頭大	?
17.	宮崎	1979	16	亀頭	φ10mm	cavernous hemangioma
18.	田近	1983	39	亀頭包皮	?	cavernous hemangioma

Table 3. 陰嚢内血管腫・リンパ管腫の混合型（本邦報告例）

No.	報告者	年度	年齢(歳)	患側	重量(g)	圧痛・疼痛
1	宮川	1966	21	右	45	(+)
2	阿部	1971	18	左	?	(−)
3	梶本	1972	2	右	28	(−)
4	江尻	1976	5	右	6	(+)
5	伊藤	1982	19	右	19	(−)
6	自験例	1983	31	右	165	(−)

動脈から分枝する外陰部動脈の拡張，前陰嚢枝の腫瘍内への分布状態を知りえたとし，それら支配血管を確認することにより，手術手技決定が容易であったと述べている[11,12]．

治療としては腫瘍摘除術がほとんどの例に施行されている．Mason[11]は16歳の男子において腫瘍の支配血管である内陰部動脈および外陰部動脈を結紮し，腫瘍の縮小をはかったのちに外科的処置を加えたところ

操作が容易であったと述べている．

われわれの症例を考察するに，包皮内の腫瘤が陰茎部の白膜との癒着がなく容易に剝離できたこと，ならびに陰茎内腫瘤が陰嚢部の腫瘤と連続し存在していたことより陰嚢部に発生した血管腫が陰茎部にまで波及したと考えられる．また，Mortensen ら[13]が述べる陰茎白膜の先天的欠損部からの海綿体組織の脱出により生じた腫瘤でなく，陰嚢内に分布する内，外陰部動脈の anomaly があり，その過誤腫的要素の強い血管形成異常がおこり，血管腫ができたものと推測される．

結　　語

31歳男子に発生した陰嚢内および陰茎の血管腫，リンパ管腫混合型の1例を報告した．

本論文の要旨は第105回日本泌尿器科学会関西地方会において発表した．

文　　献

1) 柴山太郎・小山雄三・出口修宏・実川正道・村井勝・中薗昌明・田崎　寛：陰嚢海綿状血管腫の1例．臨泌　**37**：371～373，1983
2) 阿部文悟：陰嚢血管腫の1例．日泌尿会誌　**72**：928，1981
3) 漆久保　潔・浜田洋一郎・阿部邦彦・佐藤泰和・似鳥俊朗・内山継躬・新津勝宏：陰嚢，臀部の血管腫の1例．日小外　**18**：929，1982
4) 佐藤貞幹・阿部良悦・山中雅夫：小児にみられた陰嚢内血管腫の1例．日泌尿会誌 **74**：1285，1983
5) 佐藤和彦・高橋　剛：巨大陰のう血腫を呈した陰のう内血管腫の1例．日泌尿会誌 **74**：1712，1983
6) 山崎　章・河島長義・西村一男・佐々木美晴・中川　隆：凍結治療をおこなった陰茎血管腫の1例．泌尿紀要　**24**：325～332，1978
7) 宮崎徳義・妹尾康平・菊地一郎：陰茎血管腫の1例．西日泌尿　**41**：1105～1107，1979
8) 田近栄司・岩佐嘉郎・中村武夫・三輪淳夫：陰茎の cavernous hemangioma の1例．日泌尿会誌　**74**：143，1983
9) 伊藤康久・藤本佳則・徳山宏基・酒井俊助・西浦常雄：陰嚢内の血管腫・リンパ管腫混合型の1例．泌尿紀要　**29**：447～450，1983
10) 日江井鉄彦・杉山寿一・加藤範夫・三矢英輔：陰嚢血管腫の1例．泌尿紀要　**27**：111～114，1981
11) Mason JT, Rice JO and Rohrer PA : Massive hemangioma of the scrotum. J Urol **68**:367～370, 1952
12) 石口恒男・佐々木常雄・松原一仁・小林英輔・改井　修・真下伸一・大野晶子・三矢英輔：陰嚢血管腫の1例．臨放　**25**：145～148，1980
13) Mortensen H and Murphy L: Angiomatous malformations of the glans penis. J Urol **64**: 396～399. 1950

（1984年6月19日受付）