〔泌尿紀要31巻4号
1985年4月〕

膀胱原発悪性リンパ腫の1例

神戸大学医学部泌尿器科学教室（主任：石神襄次教授）
郷　司　和　男
杉　本　正　行
浜　見　　学
守　殿　貞　夫
石　神　襄　次

神戸大学第2病理学教室（主任：杉山武敏教授）
前　田　　盛
杉　山　武　敏

A CASE OF PRIMARY MALIGNANT LYMPHOMA OF THE URINARY BLADDER

Kazuo GOHJI, Masayuki SUGIMOTO, Gaku HAMAMI, Sadao KAMIDONO and Joji ISHIGAMI
From the Department of Urology, Faculty of Medicine, Kobe University
(Director: Prof. J. Ishigami, M.D.)

Sakan MAEDA and Taketoshi SUGIYAMA
From the Department of Second Pathology, Faculty of Medicine, Kobe University
(Director: Prof. T. Sugiyama, M.D.)

This paper presents an autopsy case of primary malignant lymphoma of the urinary bladder. The patient, a 63-year-old man, consulted us because of macroscopic hematuria. Cystoscopy revealed a bladder tumor, which was diagnosed as an anaplastic cell carcinoma by transurethral punch biopsy.

The tumor progressively increased in size, despite treatment with preoperative antineoplastic chemotherapy consisting of CDDP. Only ureterocutaneostomy and biopsy were performed at the operation although total cystectomy and ileal conduit had been planned, because the tumor had invaded into the perivesicular tissue. Biopsy revealed B cell lymphoma, which was characterized by specific staining with IgG by the PAP method.

Although antineoplastic chemotherapy was performed again after operation, the patient gradually weakened and died 5 months after admission.

At autopsy, a hen-egg sized, non-papillary tumor which invading into the perivesicular tissue was found at the anterior wall of the urinary bladder. There were many metastatic nodules in the thraco-lumbar vertebral columns, para-aortic lymphnodes and mesenteric lymphnodes. Lungs and liver were free from metastatic tumors.

Key words: Malignant lymphoma, Urinary bladder

緒　　言

膀胱原発悪性リンパ腫はきわめてまれな疾患であり，本邦においては，1943年緒方らの第1例以来，現在までに12例が報告されているにすぎない．今回その1例を治療し，剖検する機会を得たので報告し若干の文献的考察を加えた．

症　　例

患者：63歳　男子

主訴：肉眼的血尿

家族歴・既往歴：特記すべきことなし

現病歴：1981年11月8日，肉眼的血尿を認め，某医受診したところ膀胱腫瘍が疑われるとのことで，1981年11月16日，当院泌尿器科へ紹介入院となった．

現症：身長 169 cm，体重 54.5 kg，体格栄養中等度，体温35.5°C，血圧 150/90 mmHg，胸腹部理学所見で異常を認めず，表在リンパ節の腫大も認めなかった．腰麻下双手診にて小鶏卵大のやや硬い腫瘤を恥骨弓下に触知した．直腸内指診にて前立腺はくるみ大で硬く，表面凹凸不整であった．

血液一般：赤血球 $420\times10^4/mm^3$，ヘモグロビン 14.6 g/dl，ヘマトクリット43.5%，白血球 $5,700/mm^3$，血小板 $26.6\times10^4/mm^3$，白血球分画 N. Bad 10%，N Seg 50%，Lym 32%，Eo 4%，Ba 0%，Mo 4%，異型リンパ球0%．

血液生化学：GOT 21 IU/l，GPT 19 IU/l，LDH 203 IU/l，Acid-P (RIA) 2.5 ng/ml，T-Bil 0.7 mg/dl，TP 6.3 g/dl，Alb 3.9 g/dl，Na 142 mEq/l，K 4.1 mEq/l，Cl 108 mEq/l，BUN 13 mg/dl，Cr 0.9 mg/dl．と血液一般および生化学ともに異常を認めない．血沈1時間4 mm，2時間25 mm，CRP (−)，CEA 2.6 ng/ml

尿所見：蛋白 (±)，糖 (−)，赤血球 (++)，白血球 (++)．

尿細胞診：Class V，裸核に近いクロマチンに富む種々の大きさの悪性細胞が認められた (Fig 1)．

膀胱鏡検査：前壁および左側壁から膀胱頸部までを占める非乳頭状広基性の腫瘍を認めその表面は白苔により被われていた．

X線検査：胸部単純撮影異常なし．排泄性腎盂造影像では腎・上部尿路は正常であるが，膀胱像にて陰影欠損が認められた (Fig 2)．膀胱造影をおこなったところ，8 cm×6 cm の陰影欠損が確認された(Fig 3)．骨盤部 CTでは，膀胱前壁に連続したほぼ均一な density を示す類円形の腫瘤塊が見られた (Fig 4)．骨盤動脈造影では両側下膀胱動脈枝に血管新生ならびに腫瘍濃染が見られた (Fig 5)．リンパ管造影ではリンパ節の腫大および陰影欠損などの転移を疑わせる所見は見られなかった．

入院後経過：内視鏡的に腫瘍の punch 生検を施行．病理組織標本では，類円形で大小不同の核を有し胞体に乏しい腫瘍細胞が見られ，膀胱未分化癌の所見と考えられた (Fig 6)．1981年11月30日術前化学療法として cisplatin 150 mg の大動脈分岐部動注療法を施行したが，腫瘍の縮小は得られず腹部触診にて恥骨結合から6横指直上までやや硬く可動性の乏しい腫瘤を触れるようになった．この間 LDH も，1,690 IU/l と異常高値を示した．1982年1月7日，膀胱全摘除術および尿路変向術を予定して手術をおこなった．膀胱腫瘍

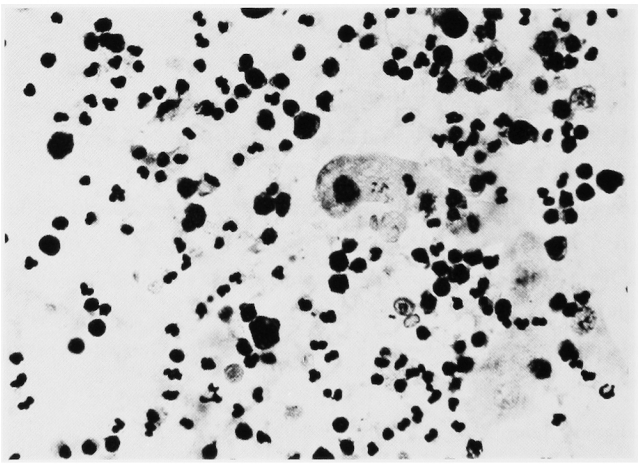

Fig. 1.　尿細胞診：裸核に近いクロマチンに富む悪性細胞を認める (Papanicolaou 染色×120)

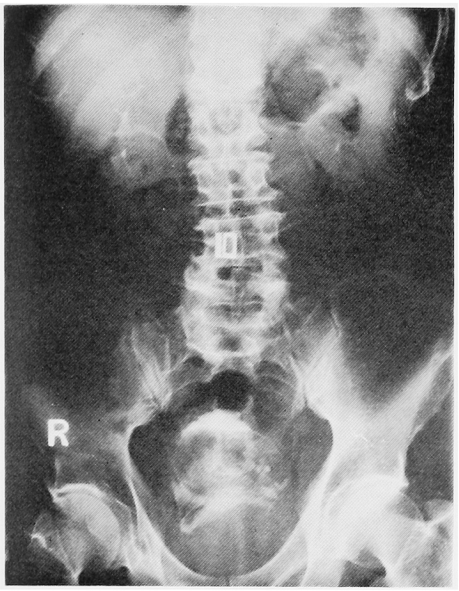

Fig. 2.　IVP；膀胱部に陰影欠損を認める

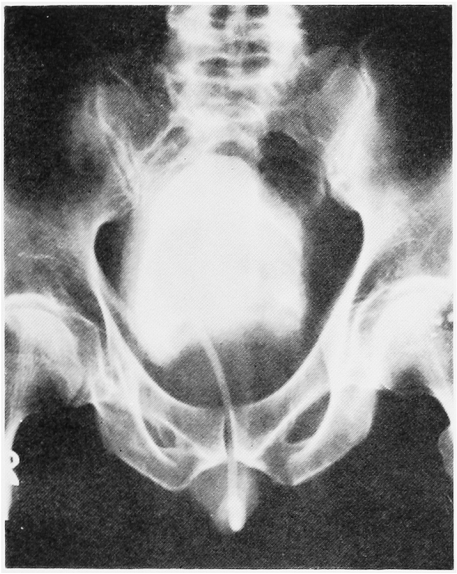

Fig. 3.　CG；8 cm×6 cm の陰影欠損を認める

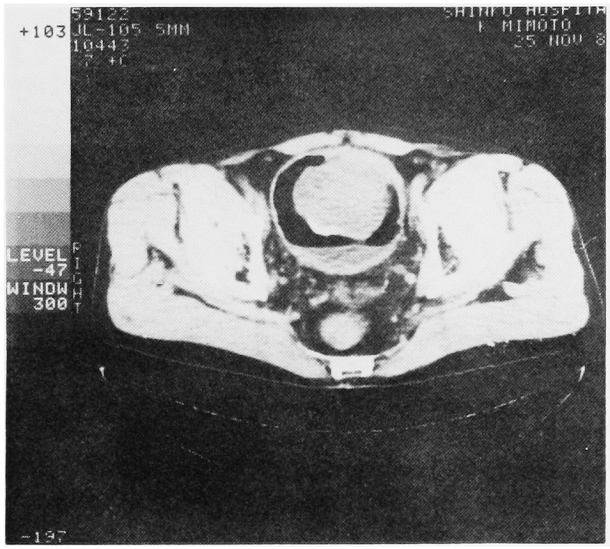

Fig. 4.　骨盤部 CT；膀胱前壁にほぼ均一な density の腫瘍を認める

は，膀胱周囲脂肪組織へ浸潤しており，また大動脈分岐部に小児手拳大のリンパ節腫大を認めたため根治手術不能と判断し，膀胱壁外へ浸潤した腫瘍の1部を生検するにとどめ，両側尿管皮膚瘻術を施行した．病理組織標本では，H. E 染色にて生検時と同様の所見が見られたが，免疫グロブリン染色（PAP 法）で IgG にのみ陽性所見が得られた．よって B cell lymphoma と診断された．リンパ節転移を認め，かつ遠隔転移が疑われたため，放射線療法の適応はないものと考え，術後化学療法をおこなった．1982年1月18日より CDDP 125 mg，EDX 800 mg，ADM 50 mg，および PRD 140 mg また2月21日より ADM 60 mg，EDX 900 mg，VCR 2 mg および PRD 480 mg の4者併用療法をおこなったが腫瘍の縮小は得られなかった．閉塞性イレウスを併発し1982年2月25日人工肛門を造設した．全身状態の改善は得られず1982年3月27日癌性悪液質にて死亡した．

剖検所見：膀胱前壁に，浅い潰瘍をともなった鶏卵大の腫瘤を認め（Fig 7），前立腺は超くるみ大ですべて腫瘍により占められていた．小骨盤腔は腫瘍の浸潤

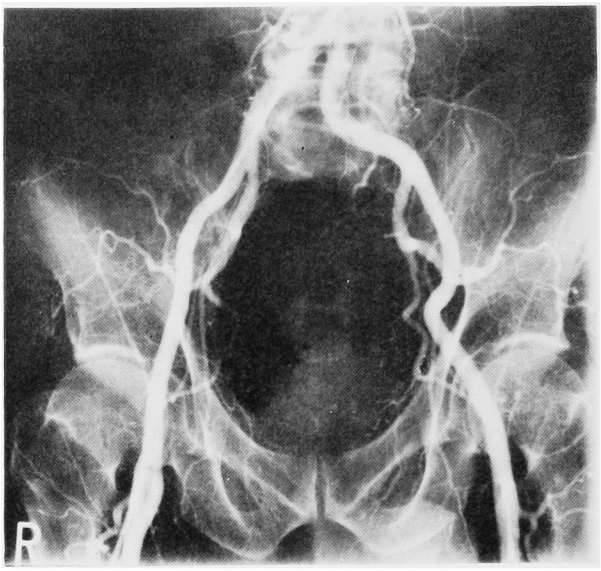

Fig. 5.　骨盤動脈造影；両側下膀胱動脈枝に血管新生，腫瘍濃染を認める

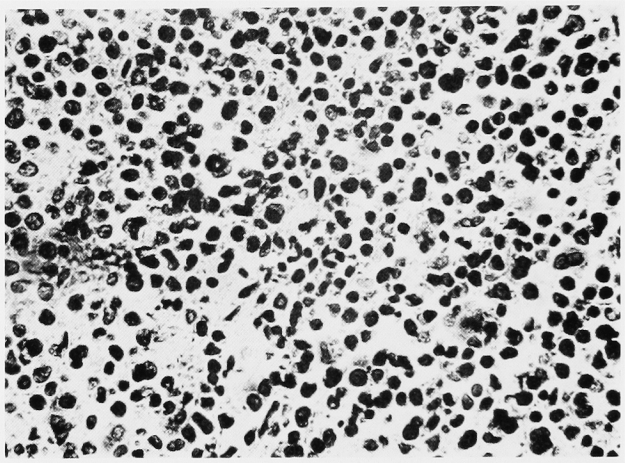

Fig. 6.　腫瘍の生検像；裸核に近く類円形で大小不同の核を有する悪性細胞を認める．（H.E. 染色×120）

により1塊となり小児頭大の腫瘤塊を形成し，それは腹膜と強固に癒着していた．すべての胸腰椎骨髄および第5，6，8，9に転移が認められた．小指頭大から小児手拳大にわたる多数のリンパ節転移が胸腹部大動脈周囲および腸間膜に認められた．またS状結腸間膜の小児手拳大のリンパ節転移によりS状結腸末端部が圧迫されていたがこれが閉塞性イレウスの原因と考えられた．尿管は両側とも腫瘍のなかに埋没し，両腎とも水腎症を呈していた．右腎下極に示指頭大の転移巣を認めたが，肺および肝には見られなかった．全身の臓器はうっ血し，また胸水も貯留していた．

病理組織所見：胞体に乏しく，クロマチンに富んだ大小不同の類円形核を有する腫瘍細胞が，膀胱粘膜から漿膜までの全層にびまん性に浸潤していた（Fig 8）．また術中採取した腫瘍組織と同様に免疫グロブリン染色（PAP）で Ig G にのみ3割強の細胞胞体内に褐色顆粒，すなわち陽性所見が得られた．腫瘍は特定の細胞配例はまったく見られず LSG 分類の Diffuse Lymphoma Mixed Type と思われた．以上のような剖検所見であったが，本例は初診時血液像に異常を認めず，表在リンパ節を触知せず，かつまたリンパ管造影および CT などによりリンパ節腫大を認め

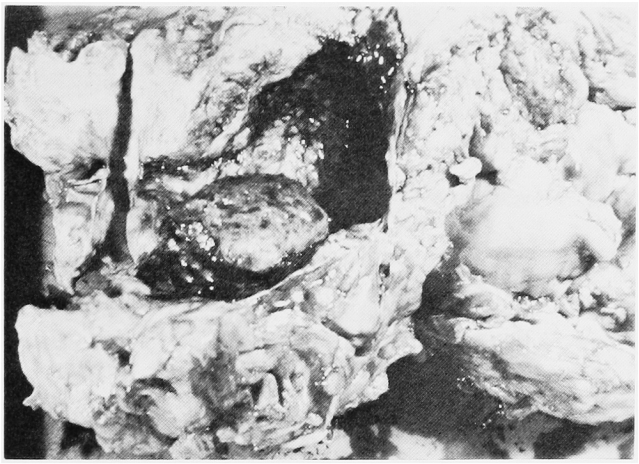

Fig. 7.　膀胱腫瘍；膀胱前壁に浅い潰瘍をともなった鶏卵大の腫瘍を認める（後壁を切開）

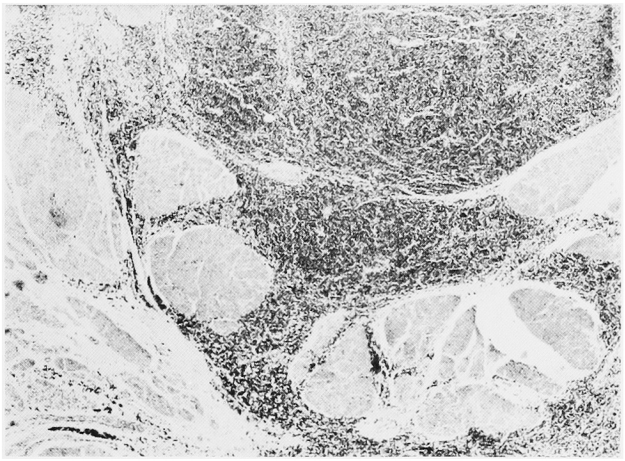

Fig. 8.　膀胱腫瘍の組織像；裸核に近い腫瘍細胞が，膀胱筋層内をびまん性に浸潤している（H.E　染色×12）

なかったことから，膀胱原発の悪性リンパ腫と診断された．

考　　察

膀胱原発悪性リンパ腫はきわめてまれな疾患であり1885年 Eve ら[1] がはじめて報告して以来 1983年までに45例にすぎず本邦においても1943年に緒方ら[2] が報告して以来われわれが検索しえた範囲では自験例も含めてわずかに13例にすぎない（Table 1）．

発生年齢は欧米では50歳から80歳に多く，本邦においても同様であるが，性比に関しては欧米では1　3.1と女性に多いのに対し本邦においては1.8：1と男性に多い[3]．発生部位は欧米，本邦ともに膀胱三角部，側壁に多い．

初発症状は，血尿がもっとも多く，その他頻尿排尿時痛，排尿困難などがあげられる[3]．

診断は膀胱鏡と生検による．典型的なものの膀胱鏡所見は，粘膜表面は平滑で半球状に隆起した腫瘤を認める．ときに，腫瘤表面は潰瘍を形成したり白苔や凝固の付着を認めることもある．また尿細胞診では，さまざまな大きさのクロマチンに富む類円形の核を持ち胞体の乏しい悪性細胞が検出されることから診断可能とされる[4]．鑑別すべきものとして①膀胱未分化細胞癌②慢性増殖性リンパ節炎③細菌やウィルス由来の特殊なリンパ節炎などがあげられる．本疾患は腫瘍細胞が裸核に近く類円形か円形の核を持っていること，渡銀染色で比較的太い好銀線維が，個々の細胞にからみついており，いわゆる未分化癌の alveolar structure

Table 1.　本邦における膀胱悪性リンパ腫報告例

	年代	報告者	年齢	性	組織診断	主訴	発生部位	転移	治療	転帰
1	1943	緒方	60	男	R.S	血尿,頻尿	全体	全身リンパ節 心臓,肺	保存的	初発後1カ月死亡 剖検
2	1950	辻	52	男	R.S	血尿,頻尿	左側壁・後壁 ~三角部		腫瘍切除,EK 尿路変更	術後2カ月死亡
3	1951	辻	39	男	R.S	血尿,排尿痛	右尿管口	骨盤内リンパ節	不明	初発後5カ月死亡
4	1955	柿崎ほか	51	男	R.S	不明	三角部後壁 頂部	不明	膀胱部分切除 尿路変更	不明
5	1962	溝口ほか	71	女	R.S	血尿 排尿時不快感	左側後壁	不明	腫瘍切除 ラドン針挿入	不明
6	1967	山口ほか	64	男	R.S	血尿	頂部	腹膜 膀胱内リンパ節	試験開腹	36日後死亡
7	1974	日江井ほか	65	女	L.S	血尿	三角部		膀胱部分切除 尿路変更,CO4950R	術後1年生存
8	1974	湊ほか	56	男	R.S	血尿	左側	不明	膀胱部分切除 化学療法,リニアック	術後3カ月生存
9	1976	三宅ほか	45	男	R.S	血尿,排尿痛	頂部,右壁の 内尿道口付近		膀胱全摘 尿路変更	生存
10	1982	木野田ほか	74	女	L.S	血尿	頂部,右側三角部		膀胱全摘 尿路変更,CO4950R	術後2カ月生存
11	1982	中川ほか	73	女	L.S	血尿	頂部~右側壁		膀胱部分切除 化学療法	術後11カ月生存
12	1982	村上ほか	84	女	L.S	血尿	不明	不明	不明	死亡 剖検
13	1984	自験例	63	男	R.S	血尿	前壁~左側壁	脊椎骨,大動脈 骨盤内リンパ節	尿路変更 試験開腹,化学療法	初発4カ月後死亡 剖検

L.S.:lymphosarcoma, R.S.:reticular sarcoma, CO:^{60}Cobalt

と区別可能である．また腫瘍細胞が PAP 法により単一の免疫グロブリンにのみ特異的に染色される顆粒を胞体内に持てば，B cell lymphoma あるいはその関連病変であり，種々の反応性リンパ節炎との鑑別が可能とされる．

治療としては，経尿道的腫瘍切除術や膀胱部分切除術あるいは，膀胱全摘除術などの手術療法がおこなわれている．Wang ら[5]は腫瘍が単中心性であり長期間局所にとどまることが多いため早期のものであれば経尿道的切除や膀胱部分切除で十分としている．しかし，放射線感受性が高いため，術後放射線を膀胱部，骨盤内リンパ節，傍大動脈リンパ節部に照射するのがよいと述べている．同様に Borski[6] Bhansali ら[7]も放射線療法が有効であると述べ放射線療法のみで5年から10年の生存例を報告している．本症例では，確定診断された時点において遠隔転移を認めたことから放射線療法をおこなわず，化学療法がおこなわれたが，結果的には本療法は奏功しなかった．

予後は不良であるが，他の肉腫よりは比較的良好とされ，Parton[8]は悪性リンパ腫24例中1年生存率68%，5年生存率24%と報告している．

本症の転移について，緒方[2]は全身リンパ節と肺，心臓にそれを認めたと報告している．自験例では，腎臓，胸腰椎骨髄，肋骨およびリンパ節では傍大動脈周囲，腸間膜部に小指頭大から小児手拳大の転移を認め，また小骨盤腔は1塊となった腫瘍により占められていた．しかし，肺，肝などの臓器には転移を認めなかった．

結　　語

肉眼的血尿を主訴とする64歳男性にみられた膀胱悪性リンパ腫の1剖検例を報告した．

文　　献

1）Eve FS: Two case of sarcoma of the bladder. Trans Path Sac London **36**: 284, 1885

2）緒方知三郎：膀胱に原発した細網肉腫．日本医事新報　**1061**：22, 1943

3）中川修一・中尾昌宏・渡辺康介：原発性膀胱悪性リンパ腫の1例．泌尿紀要　**29**：1097～1105,

1982

4) Mincione GP: Primary malignant lymphoma of the urinary bladder with a positive cytologic report. Acta Cytologica **26**: 69～72, 1982

5) Wang CC, Scully R E and Leadbetter WF: Primary malignant lymphoma of the urinary bladder. Cancer **24**: 772, 1969

6) Borski AA: Lymphoma of the bladder. J Urol **84**: 551～554, 1960

7) Bhansali SK and Cameron KM: Primary malignant lymphoma of the bladder. Brit J Urol **32**: 440～454, 1960

8) Parton I: Primary lymphoma of the bladder. Brit J Urol **34**: 221～223, 1962

（1984年10月29日迅速掲載受付）