

## Fournier's gangrene の1例

—両側辜丸摘除術，陰茎切断術を施行し救命しえた症例—

日本医科大学附属病院泌尿器科（主任：秋元成太教授）

沖 守  
由 井 康 雄  
秋 元 成 太A CASE OF FOURNIER'S GANGRENE REQUIRING  
EXTENSIVE DEBRIDEMENT INCLUDING BILATERAL  
ORCHIECTOMY AND AMPUTATION OF THE PENIS

Mamoru OKI, Yasuo YUI and Masao AKIMOTO

*From the Department of Urology, Nippon Medical University**(Director: Prof. M. Akimoto)*

With the evolution of antibiotic agents, necrotizing fasciitis of the male genitalia first described by Fournier has become rare. However, its mortality rate is still high. We present a severe case of this disease. An 80-year-old man who had poor controlled diabetes mellitus was admitted to our hospital with painful swelling of penoscrotal region. Chemotherapy using broad-spectrum antibiotics and drainage of penis, scrotum and lower abdominal wall was performed combined with insulin therapy. Despite the drainage and aggressive chemotherapy with insulin therapy, the gangrene enlarged rapidly and the patient's general condition was getting very poor. Then, we performed extensive debridement including bilateral orchietomy and amputation of the penis. After the operation, the patient became afebrile and his general condition was improved.

**Key words:** Fournier's gangrene, Orchietomy, Amputation of the penis

## 緒 言

抗生剤の進歩にともない，Fournier's gangrene は比較的，まれな疾患となってきた。しかし，その死亡率は，現在でも決して低いものではない。最近われわれは，陰茎，陰囊切除を施行し，治癒しえた Fournier's gangrene の1例を経験したので，若干の文献的考察を加えて報告する。

## 症 例

患者：○藤○雄 80歳男性。職業：神官  
主訴：陰囊部発赤腫脹，排尿時痛  
家族歴：近親者に糖尿病あり  
既往歴：10数年前より糖尿病を指摘され，食餌療法，

薬物療法を受け現在に至る。

現病歴：1983年4月29日，頭痛，発熱が出現。5月1日，左陰囊部の硬結に気付くも放置していた。その後，頻尿，排尿時痛が出現し，熱発も持続。陰囊は発赤，腫脹が増大したため，近医を受診し局所療法を施行されたが，むしろ悪化したため，当科を受診し，全身状態不良のため，即日緊急入院となった。

現症：体格は中等度であるが栄養は不良。顔色も不良である。右側に比べ，左股動脈および左足背動脈の拍動が弱い。

陰茎の包皮に著明な浮腫がみられる。陰茎は全体的にいちじるしく腫大し，辜丸と副辜丸の境界は不鮮明である。

入院時検査成績：

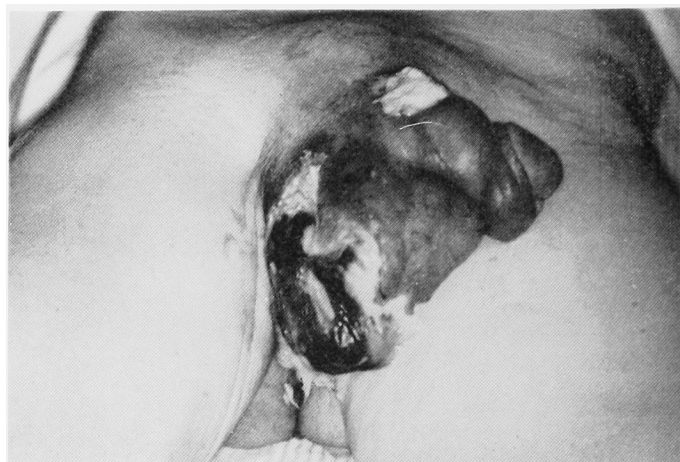


Fig. 1

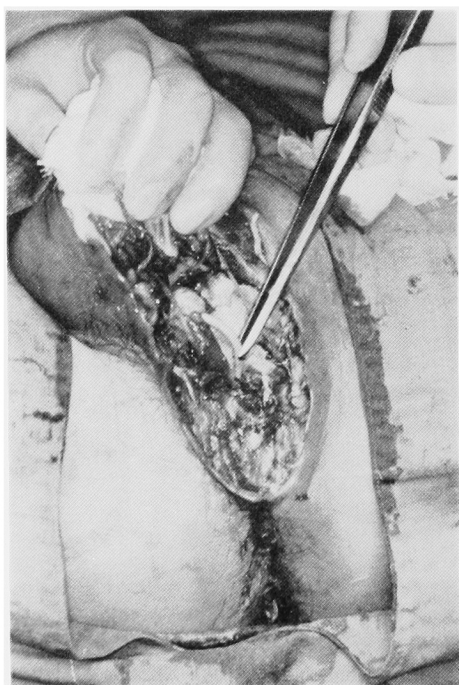

Fig. 2

血液所見 . RBC  $463 \times 10^4/\text{mm}^3$ , WBC 14,300/ $\text{mm}^3$ , Hb 14.2 g/dl, Ht 44.2%

血液化学 : GPT 40 U/l, GOT 36 U/l, Al-P 156 U/l, LDH 222 U/l,  $\gamma$ -GTP 51 U/l, BUN 20 mg/dl, U.A 2.7 mg/dl, creat 1.0 mg/dl, Na 137 mEq/l, K 3.7 mEq/l, Cl 98 mEq/l, Alb 2.3 g/dl, T-Prot 5.6 g/dl. CRP: (6+)

尿所見 : 蛋白 (±), ブドウ糖 4.06 g/dl, アセトン (卅)

尿沈渣 : RBC (0~1/1視野), WBC (3~4/1視野)

血糖値 (日内変動) :

(10 : 30) 280 mg/dl, (13 : 30) 300 mg/dl,

(14 : 30) 280 mg/dl, (18 : 00) 310 mg/dl,

(19 : 00) 350 mg/dl.

ECG : 異常なし

胸部X線 : 異常なし

経過 : 初診時,  $38^\circ\text{C}$  台の発熱があり, 全身状態も思わしくないため, 緊急入院となった. 基礎疾患として糖尿病が存在し, コントロール不良と判断された. インシュリン療法の適応と考え, 即刻レギュラーインシュリン投与を開始した. 局所に対しては冷却を施行し, 抗生剤の全身投与, 消炎剤投与も試みた. 血糖, 尿糖, 尿中ケトンなどに対する厳重なチェックをおこないつつ, 陰囊部の経過を追っていたが, 軽快がみられぬため, 入院3日目に切開を加え排膿を試み, 洗浄をくり返した. 入院8日目には陰茎根部に膿瘍を形成したため, これにも切開を加えドレーンを留置した. 膿より *Pseudomonas cepacia* が培養され, クロラムフェニコールに感受性を示したため, 抗生剤を変更し, クロマイ軟膏の局所への塗布も開始した.

その後も全身状態の改善が思わしくないため1983年5月23日, 陰囊部の広範囲な debridement を施行した (Fig. 1). 手術時, 精索および結合織のいちじるしい壊死が認められたため, 睪丸の温存を断念し, 除睪術を施行した. また Fig. 2 のごとく, 尿道も, 同様の所見で, 不完全断裂の状態であったため, 尿道形成術を施行し, 膀胱瘻を設置した. Fig. 3 は手術直後の状態である. インシュリン療法, 抗生剤の全身および局所投与, 創部の頻回にわたる洗浄などを続け,

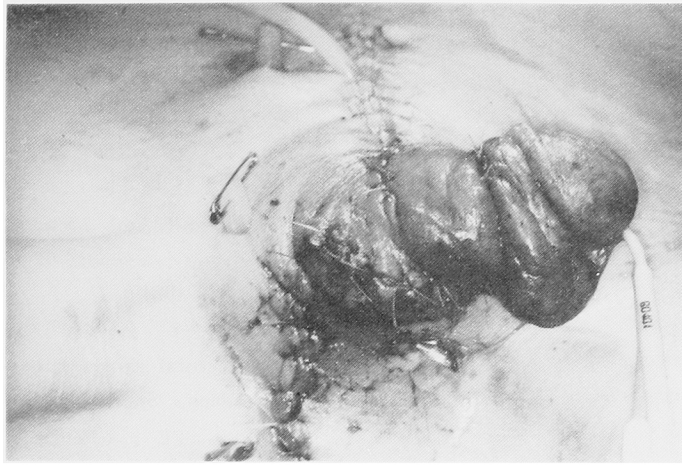

Fig. 3

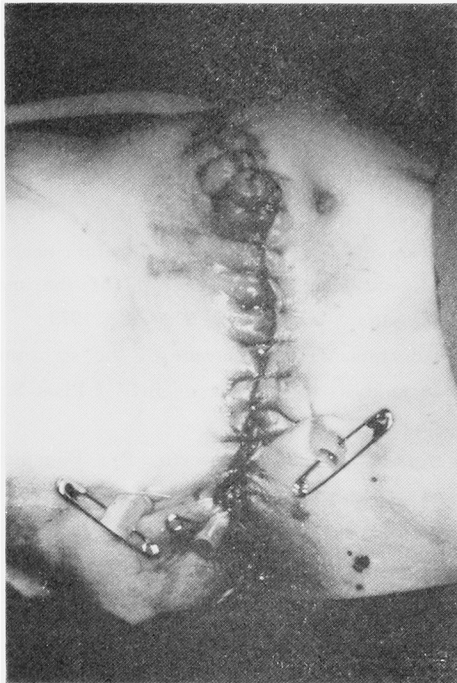

Fig. 4

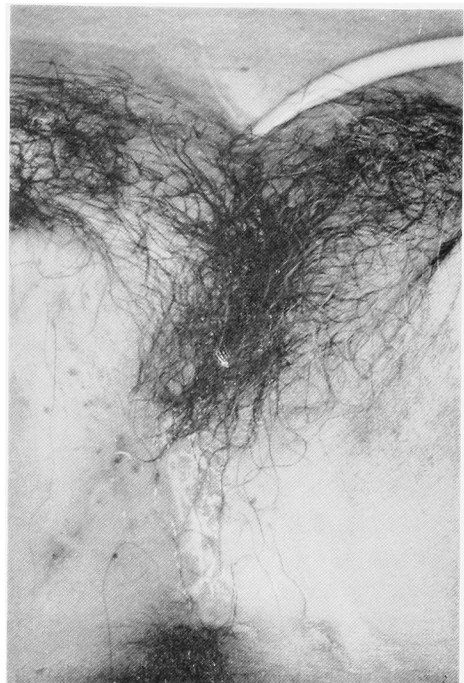


Fig. 5

経過を追っていたが陰茎根部の手術創が哆開し、大きな皮膚欠損となり、さらにそこから下腹部への瘻孔形成がみられた。陰茎には、尿道皮膚瘻が形成され、多量の尿の漏出をみた。術後一時的に回復していた全身状態も、しだいに悪化してきたため前回の手術後53日目の1983年7月15日（入院66日目）に陰茎切除を含む debridement を施行した（Fig. 4）。陰茎切除標本において、広範囲な壊死像と、尿道周囲まで及んだ高度の炎症所見が認められた。手術直後より、著明な全身

状態の回復が認められ、術後約1カ月でインシュリン療法から経口糖尿病薬投与に移行できた。ドレーンよりの排膿も日ごとに減少し、創部の哆開もみられなかった。抗生剤の投与も経口によるもので充分と思われる状態になったため、入院3カ月目に退院とした。その後、外来における follow up でも、創部の経過は Fig. 5 のごとく順調である。

## 考 察

Fournier's gangrene は現在まで400例前後報告されているが<sup>1,2)</sup>、抗生剤の発達とともに比較的まれな疾患となった。しかし、1930年に Gibson<sup>3)</sup> が206例について報告したところでは本疾患の死亡率が26.7%であり、1984年の Patrick ら<sup>4)</sup> の報告では死亡率が45%とされ、早期に適切な処置がなされないと、死に至ることも少なくない。また、報告された症例の多くに、糖尿病<sup>4-6)</sup>、全身衰弱<sup>4)</sup>などが base として存在しており、他に hydrocele の処置<sup>7)</sup>、除糞術<sup>8)</sup>、経会陰的前立腺生検<sup>9)</sup>、circumcision<sup>10)</sup>、vasectomy<sup>11)</sup>、などが発症に関係している場合もあるとされている。今回の症例においても、きわめてコントロール不良であった糖尿病が、疾患の発症、進展に大きく作用していたと思われる。糖尿病に本疾患が合併した場合、疾患の本態である、感染によるストレス、また創部洗浄時の疼痛によるストレスなどにより、血糖値の変動がいちじるしく、コントロールがきわめてむづかしくなるため、血糖値、尿中ケトンなどに対する厳重なチェックのもとに良好なコントロールを得ることが是非とも必要である。治療に際しては、感染部に対する早期の debridement を施行するとともに、広域スペクトラムの抗生剤の使用が必要<sup>12)</sup>であることは、間違いのないようである。しかし debredement の際の切除範囲は、必要最少限度にとどめるべきであろう。まして、除糞術は可能な限りさけるべきである<sup>5,6,13-15)</sup>。しかし、先に述べたごとく、本疾患の死亡率が高率であることを考えあわせ、除糞術に踏み切らなくてはならない症例も存在すると考える。睾丸を温存し、開放創とした場合の創部洗浄によるストレスに、患者が精神的、肉体的に耐えがたい場合や、植皮術をおこないうる全身状態を保てない場合に、患者の年齢も考慮に入れ、除糞術をおこなうことは絶対的な禁忌ではないと考える。また、これまで報告されているように、睾丸の blood supply の関係上、本疾患で睾丸がおかされることはめったにない<sup>6,12)</sup>。今回われわれが経験した症例でも、睾丸は肉眼的にも組織学的にも、年齢による萎縮を示した以外、異常はみられなかった。しかし、睾丸結合織および精索は高度に損傷されており、これも睾丸の温存を断念した理由のひとつである。

## 結 語

発症がまれとなった現在においても、死亡率が高い Fournier's gangrene の1例を報告し若干の文献的

考察を加えた。

なお、本症例は第423回日本泌尿器科学会東京地方会にて発表した。

## 文 献

- 1) Pande SK and Mewara PC : Fournier's gangrene : a report of 5 cases. *Brit J Surg* **63**: 479, 1976
- 2) Pollak EW, Frieden F and Ozar M : Perineoscrotal gangrene: two-staged therapeutic approach. *South Med J* **74**: 1040, 1981
- 3) Gibson TE : Idiopathic gangrene of the scrotum with report of a case and review of the literature, *J Urol* **23**: 125, 1930
- 4) Spirnak JP, Resnick MI, Hampel N and Persky L : Fournier's gangrene report of 20 patients. *J Urol* **131**: 289~291, 1984
- 5) 矢崎恒忠・高橋茂喜・小川由英・加納勝利・北川龍一・西浦 弘・石川 悟 : 糖尿病を伴った陰囊壊疽の2例. *臨泌* **36**: 681~684, 1982
- 6) Jones RB, Hirschmann JV, Brown GS and Tremann JA : Fournier's syndrome: necrotizing subcutaneous infection of the male genitalia. *J Urol* **122**: 279~282, 1979
- 7) Moustafa MF : Gangrene of the scrotum : an analysis of ten cases. *Brit J Plast Surg* **20**: 90, 1967
- 8) Burpee JF and Edwards P : Fournier's gangrene. *J Urol* **107**: 812, 1972
- 9) Lendingham IM and Tehrani MA : Diagnosis, clinical course and treatment of acute dermal gangrene. *Brit J Surg* **62**: 364, 1975
- 10) Thorek P and Egel P : Reconstruction of the penis with split thickness skin graft . a case of gangrene following circumcision for acute balanitis. *Plast & Reconst. Surg* **4**: 469, 1949
- 11) Pryor JP, Yates-Bell AJ and Packhan DA . Scrotal gangrene after male sterilization. *Brit Med J* **1**: 272, 1971
- 12) Kearney GP and Carling PC : Fournier's gangrene: an approach to its management. *J Urol* **130**: 659~698, 1983
- 13) Campbell JC : Fournier's gangrene. *Brit J*

- Urol 27: 106~113, 1955
- 14) Tan RE: Fournier's gangrene of the scrotum and the penis. J Urol 92: 508~510, 1964
- 15) Allen GW : Gangrene of the scrotum. L. Cutan. & G.-U. Disease 12: 55~62, 1894  
(1984年10月29日受付)