

後腹膜神経鞘腫の1例

高岡市民病院泌尿器科

庄 田 良 中

江 尻 進

高岡市民病院内科

太 田 正 之

富山医科薬科大学第1病理学教室（主任：北川正信教授）

北 川 正 信

A CASE OF RETROPERITONEAL NEURINOMA

Ryochu SHODA and Susumu EJIRI

From the Department of Urology, Takaoka Municipal Hospital

Masayuki OHTA

From the Department of Internal Medicine, Takaoka Municipal Hospital

Masanobu KITAGAWA

*From the First Department of Pathology, Faculty of Medicine, Toyama Medical & Pharmaceutical University
(Director: Prof. M. Kitagawa)*

Retroperitoneal neurinoma is a rare disease, although retroperitoneal tumor is rather common.

A 40-year-old man without any clinical symptoms was admitted to our hospital for a medical examination. Ultrasonogram demonstrated a cystic mass over the right kidney. This cystic mass was suggested to be a right adrenal tumor by CT scan and angiogram. All of the laboratory data including endocrinological data were within the normal limits.

Under the diagnosis of right non-functioning adrenal tumor, an operation was performed through a right lumbar incision. A round and tennis ball sized tumor with a fibrous capsule was identified and freed from the right kidney and the right adrenal gland, and the tumor was extirpated uneventfully. The surgical specimen was 9.5×8.0×6.5 cm in size, 260 g in weight, and the histological diagnosis was neurinoma (Antoni-B type).

Key words: Retroperitoneal tumor, Neurinoma

緒 言

後腹膜腫瘍は多数の報告がみられ今日ではそれほど珍しい疾患とはいえない。しかし、神経鞘腫は頭頸部や四肢などの末梢神経部位には多くみられるが、後腹膜腔に発生するものは比較的まれである。われわれは最近、後腹膜神経鞘腫の1例を経験したので若干の文献的考察を加え報告する。

症 例

患 者：40歳，男性
初 診：1983年12月9日
家族歴：特記すべきことなし
既往歴：1955年に左鼠径ヘルニアの手術
現病歴：1983年11月10日人間ドックにて当院内科入院中に、超音波断層撮影で右腎上部に大きな嚢胞状の腫瘍像が認められた。臨床症状は認められなかったが、

CT スキャン, 血管造影および内分泌学的検査からホルモン非活性の右副腎腫瘍の疑いで当科を紹介された。

現 症: 体格, 栄養は良好. 胸部, 腹部に理学的異常所見を認めず.

入院時 (内科) 検査所見: 末梢血, 血液生化学的所見および尿所見; 正常. 内分泌学的所見; 尿中 17-OHCS が若干高かった以外は正常範囲内 (Table 1).

血圧; 140/70 mmHg.

X線学的検査所見: KUB で異常所見はなく, 排泄性腎盂造影 (IVP) では右腎盂・腎杯像の下方偏位のほかは異常所見がなかった (Fig. 1). CT スキャンでは肝と右腎上極に接し, 内部が不均一で大きな嚢胞状の腫瘍像が認められた (Fig. 2). 選択的右腎動脈造影では右下副腎動脈が腫瘍周囲に弧状延長を呈し

Table 1. Endocrinological data on admission

尿中17-KS	2.2mg/day	(正常値2.05~3.1mg/day),
尿中17-OHCS	10.6mg/day	(同 6.0~10.0mg/day),
尿中アドレナリン	7.30 μ g/day	(同 2~30 μ g/day),
尿中ノルアドレナリン	46.4 μ g/day	(同 25~120 μ g/day),
血漿レニン活性	1.8ng/ml/h	(同 1.2 \pm 0.6ng/ml/h),
血中アルドステロン	123.9pg/ml	(同 180pg/ml 以下),
血中コルチゾール	12.3 μ g/dl	(同 5.0~15.0 μ g/dl),
血中アドレナリン	0.00ng/ml	(同 0.12ng/ml 以下),
血中ノルアドレナリン	0.30ng/ml	(同 0.10~0.41ng/ml),

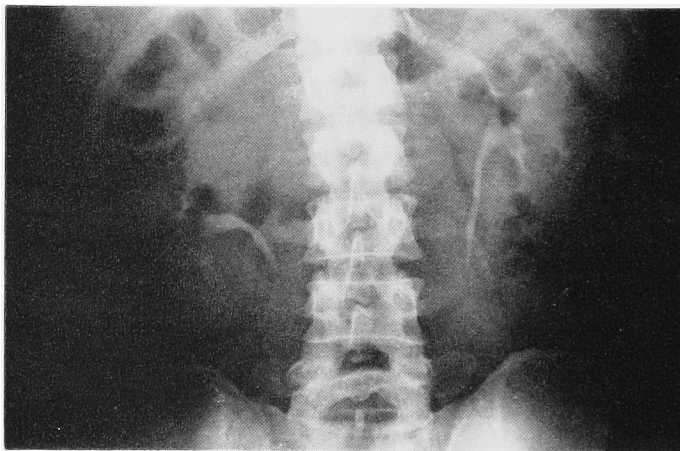


Fig. 1. Preoperative IVP

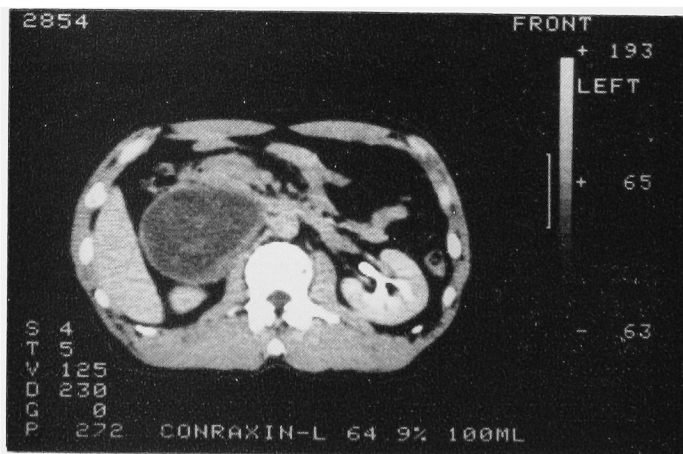


Fig. 2. Preoperative CT scan

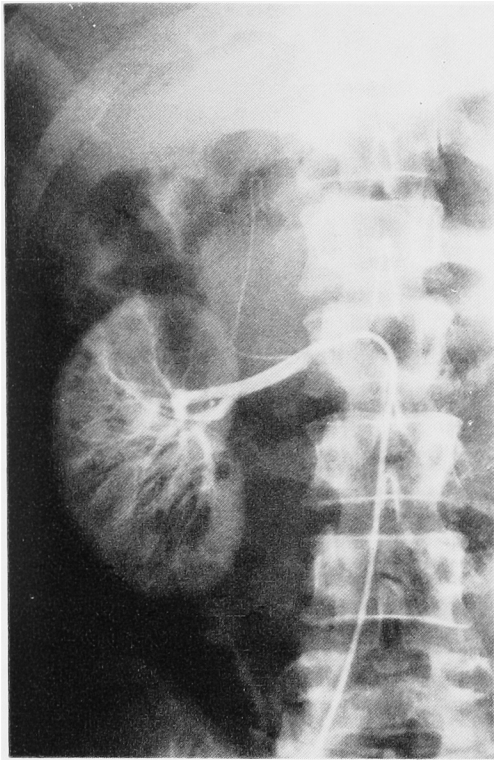


Fig. 3 a. Selective right renal arteriogram (arterial phase)

(Fig. 3a), 静脈相では腫瘍上縁に濃染像が認められた (Fig. 3b). その他の腫瘍への栄養血管は腹部大動脈造影上でも明確ではなかった. 下大静脈造影では腫瘍部での静脈辺縁の圧排拡張はみられたが (Fig. 4), 右副腎静脈造影からは十分な情報は得られなかった. 腎スキャン, レノグラム上も異常所見は認められなかった.

以上の諸検査所見より, ホルモン非活性の右副腎腫瘍の診断のもとに1983年12月14日全麻下に手術を施行した.

手術所見: 右第12肋骨切除をともなう右腰部斜切開で後腹膜腔に達した. 腫瘍は右腎上部内側で下大静脈および腎基部と強く癒着しており, 腫瘍上部にはほぼ正常な右副腎が認められ, これらより腫瘍を剝離した. 腫瘍の穿刺にて陳旧性の血性液が得られたため, 後腹膜嚢腫として被膜のまま腫瘍を摘出した.

摘出標本所見: 摘出標本は大きさ $9.5 \times 8.0 \times 6.5$ cm, 重量 260 g で, 表面平滑, 弾性硬で線維性の被膜に包まれていた (Fig. 5a). その剖面は壁が厚く, 内腔に黄白色の軟化した壊死組織および陳旧性凝血を認めた (Fig. 5b).

組織学的所見: 広範な軟化とそれに続く線維化がみ

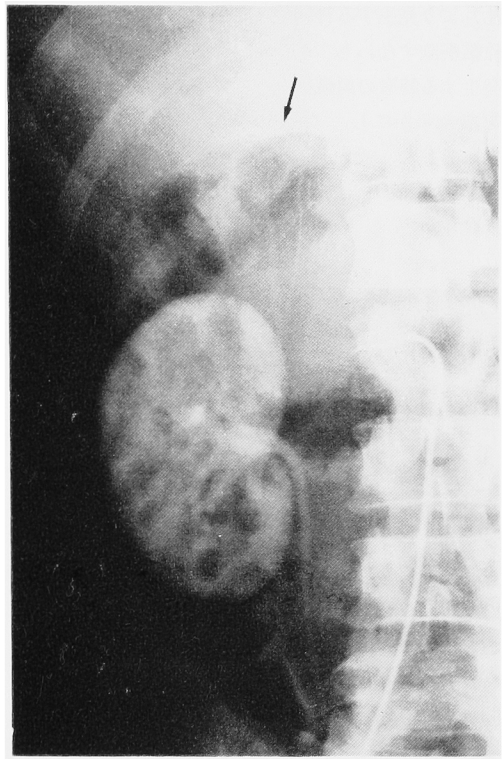

Fig. 3 b. Selective right renal arteriogram (venous phase)

られる neurinoma (神経鞘腫) と診断され (Fig. 6a), 一部に硝子様変性をともなう嚢胞化した壁が認められ, Antoni-B 型に属すると考えられた (Fig. 6b). なお, 腫瘍に接していた周囲組織に ganglion cell が認められたが, 腫瘍には同細胞は混在していなかった.

術後経過: 術後経過は順調で, IVP および術後 26 日目の CT スキャンでも異常はなく (Fig. 7), 副腎スキャンでも両側とも正常であった. 術後の内分泌学的検査所見および末梢血, 血液生化学的検査所見, 尿所見などにも異常は認められず, 1984年1月14日退院した.

考 察

神経系統の腫瘍を最初に neuroma (神経腫) と名付けたのは Odier で1803年のことであった¹⁾. 1863年 Virchow²⁾ はこの腫瘍を神経鞘由来の仮性神経腫と神経細胞由来の真性神経腫とに区別した. その後, 1910年 Verocay³⁾ によつてはじめて神経鞘腫に関する画期的な研究がおこなわれた. 彼は多発性神経鞘腫を組織学的に検索し, neurofibromatose は神経の結合成分である内神経鞘あるいは外神経鞘 (中胚葉

性)より発生する神経腫であって、これとは別に神経線維細胞すなわち Schwann 細胞 (外胚葉性)より発生する特有の組織構造を呈する腫瘍が存在することをあきらかにし、これを neurinoma (神経鞘腫)と命名した。それ以降は神経鞘腫の発生に関しては Verocay 説が一般に支持されているようである。

Antoni⁴⁾も Verocay 説を支持し、その細胞の配

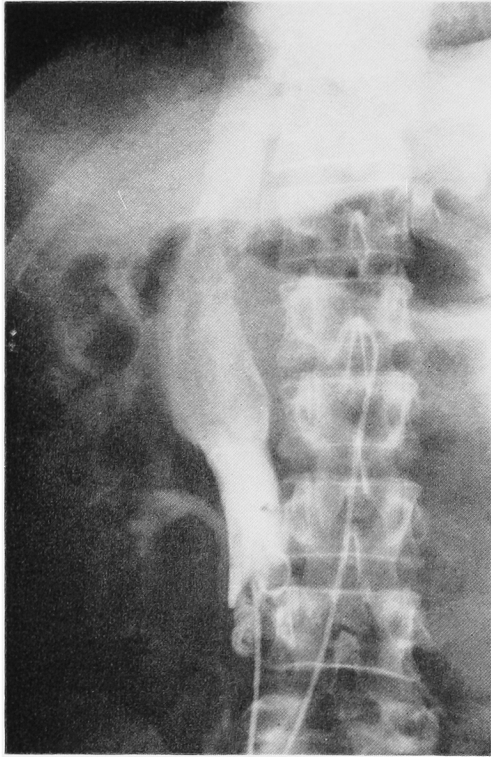


Fig. 4. Vena cavogram

列様式から密な線維性束状構造を主とする A 型 (線維型)と、粗な網状配列を示す B 型 (網状型)の 2 型に分類し、B 型は A 型の 2 次的変性によって生ずるものであると述べている。すなわち、腫瘍が増大するにつれて硝子様変性、嚢胞形成を起こしたものが B 型であるとされている。

なお、Masson⁵⁾は Schwann 細胞から発生した腫瘍として schwannoma, Stout⁶⁾は神経鞘から発生するものとして neurilemoma という名称を提唱している。

神経鞘腫の組織学的特徴は林ら⁷⁾が詳細に報告しているが、それによると (1) 紡錘形あるいは長楕円形の細胞と腫瘍細胞原形質から分化したと考えられているノイリノーム線維が見られ、この紡錘形細胞はしばしば平行に束状をなして種々の方向に走り線維束を形成すること、(2) 細胞核は紡錘形、楕円形あるいは桿状を呈し、渦巻状、柵状配列あるいは観兵式様配列などと呼ばれる特有の核配列を呈すること、(3) van Gieson 染色でこれらの腫瘍細胞およびノイリノーム線維が黄色ないし淡褐色に染色されることなどが特徴とされており、さらに、平松ら⁸⁾は (4) glia cell, ganglion cell を混在しないことも特徴のひとつとして付け加えている。

神経鞘腫は末梢、中枢いずれの Schwann 細胞からも発生するが、好発部位は末梢神経部位とされている⁹⁾。Gupta ら^{10,11)}の集計報告によれば良性神経鞘腫 303 例のうちの 136 例が頭頸部より発生し、悪性神経鞘腫 232 例のうちでは下肢にもっとも多く 89 例で、ついで上肢に 69 例と四肢に多発する傾向がみられる。これに対して、後腹膜腔に発生する神経鞘腫は良性 3 例 (1.0%)、悪性 4 例 (1.7%) の計 7 例 (1.3%) であ

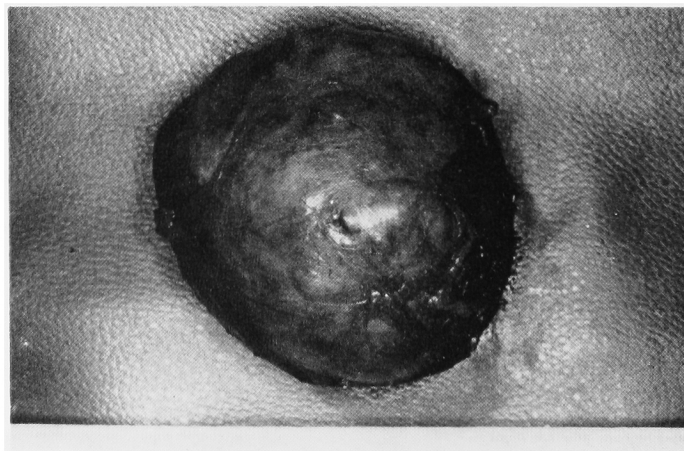
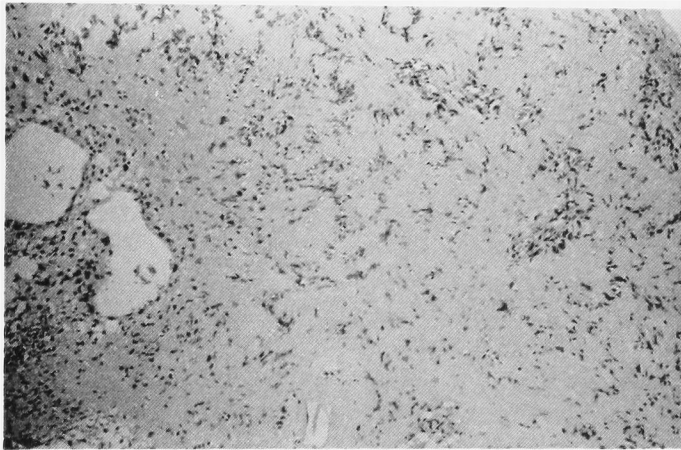


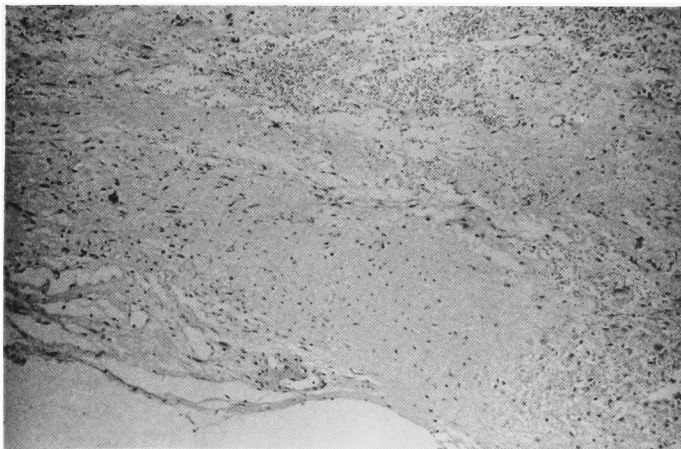
Fig. 5 a. Gross appearance of the tumor

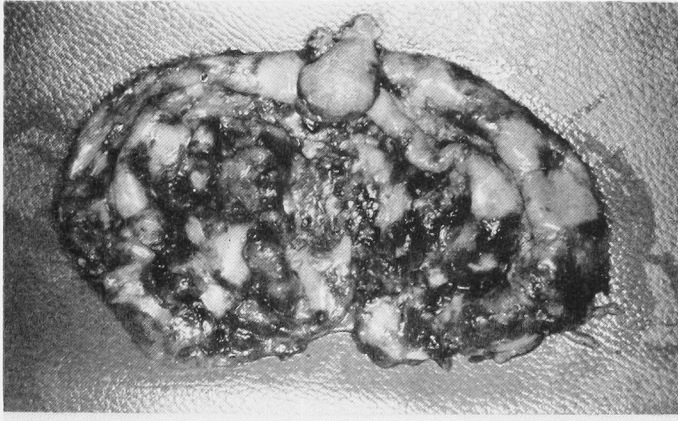

Fig. 5 b. Gross appearance of the cut specimen



(a)



(b)

Fig. 6. Histological appearance of the specimen (HE stain)

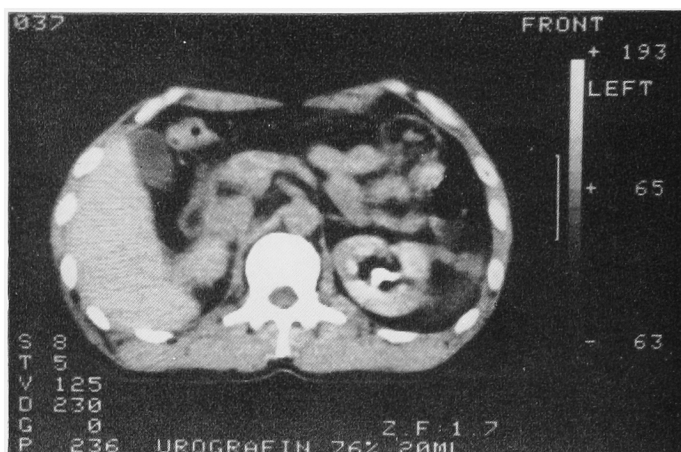


Fig. 7. Postoperative CT scan

り、良性、悪性ともに神経鞘腫の後腹膜腔における発生はまれであるといえる。また、後腹膜腫瘍における神経鞘腫の頻度については、Scanlan¹²⁾は良性後腹膜腫瘍152例のうち3例(1.9%)、悪性後腹膜腫瘍536例のうち5例(0.9%)が神経鞘腫であると報告し、本邦では天野ら¹³⁾が良性後腹膜腫瘍734例のうち51例(6.9%)が神経鞘腫であり、悪性後腹膜腫瘍307例のうち12例(3.2%)が神経系の悪性腫瘍であると報告している。以上より、後腹膜神経鞘腫はまれな疾患であると思われる。

奥村ら¹⁴⁾は本邦における後腹膜神経鞘腫130例(良性94例、悪性36例)を集計し報告しているが、それによると良性例では7歳から78歳まで分布しており、30歳から60歳までが全体の65.6%を占めている。性別は男子51例、女子42例、不明1例で若干男子に多く、平均年齢は男子46.9歳、女子41.6歳であった。悪性例は年齢12歳から74歳まで分布しており、男子19例、女子15例、不明2例でやはり若干男子に多かった。平均年齢は男子50.3歳、女子42.1歳であり、男女とも良性例に比し悪性例の方が若干高かった。

摘出腫瘍重量についても悪性度に関係の深い傾向がみられ、重量記載のある96例の集計報告¹⁴⁾によれば1kg以上の症例17例中6例(65.3%)、1kg未満の症例79例中6例(7.6%)が悪性例であり、1kg以上の巨大のものでは悪性率が高かった。

後腹膜神経鞘腫の臨床症状としては他の後腹膜腫瘍と同様に初期の頃は無症状のことが多い。平松ら⁸⁾の集計によれば腫瘍触知を主訴とすることが多く(70.2%)、その他の臨床症状としては腫瘍の増大にともない尿路系や消化器系を圧迫する症状、すなわち腹痛、腰痛、排尿障害、食欲不振などがある。今後、人間ド

ックなどのルーチン検査としてCTスキャンや超音波断層撮影などが施行されれば、自験例のごとく、腫瘍が大きくなるうちに無症状のまま偶然に発見されることも多くなるとと思われる。

後腹膜神経鞘腫の診断法としては触診の他に尿路造影、胃腸透視、血管造影、PRP、リンパ系造影などの従来のX線診断に、CTスキャンや超音波断層撮影などの画像診断を組み合わせておこなわれている。しかし、これらの臨床検査所見をもって術前に後腹膜神経鞘腫と診断することはまったく困難で、自験例のごとく副腎腫瘍、腎嚢腫、脾嚢腫あるいは単に後腹膜腫瘍などの診断のもとに手術が施行され、術後の組織学的所見により本症と診断されるのがほとんどである。

後腹膜神経鞘腫の治療法としては外科的摘出によらざるをえない。被膜をとり残したあとに再発する可能性があるとの報告¹⁵⁾より、被膜ごとに摘出するのが原則である。しかし、他の後腹膜腫瘍と同様に周囲組織との癒着が強く、完全摘出が困難な症例も少なくないようである。また、組織学的には悪性像を呈していなくても、術後に悪性化、再発性転移があり、その再発率はかなり高いとされている⁷⁾ので、完全摘出不能症例だけでなく、被膜ごと完全に摘出できた症例でも注意深い経過観察が必要であると思われる。自験例も術後9カ月の時点で著変は認められず、外来での経過観察中である。

結 語

自覚症状がなく、偶然に発見された40歳、男性の後腹膜神経鞘腫の1例を経験したので、若干の文献的考察を加え報告した。

本論文の要旨は第323回日本泌尿器科学会北陸地方会にて発表した。

文 献

- 1) Jacobs RL and Barmade R: Neurilemoma. A review of the literature with six case reports. Arch Surg **102**: 181~186, 1971
- 2) Virchow R: Jacobs RL ら¹⁾より引用
- 3) Verocay J: Zur Kenntnis der "Neurofibrome" Beitr Z Path Anat **48**: 1~69, 1910
- 4) Antoni NRE: Jacobs RL ら¹⁾より引用
- 5) Masson P: Experimental and spontaneous schwannomas (Peripheral gliomas). Am J Path **8**: 367~389, 1932
- 6) Stout AP: The peripheral manifestations of the specific nerve sheath tumor (Neurilemoma). Am J Cancer **14**: 751~796, 1935
- 7) 林 法信・谷村実一・古玉 宏・山口春雷: 原発性後腹膜神経鞘腫の1例及び後腹膜神経鞘腫・後腹膜腫瘍の統計的観察. 日泌尿会誌 **55**: 164~176, 1964
- 8) 平松祐司・志田原陸雄・米沢 優・清水健治・関場 香: 後腹膜神経鞘腫の1例および本邦84例の統計的観察. 産科と婦人科 **49**: 1364~1370, 1982
- 9) 堀内満水雄・河合恒雄: 原発性後腹膜良性神経鞘腫の1例. 西日泌尿 **35**: 836~844, 1973
- 10) Das Gupta TK, Brasfield RD, Strong EW and Hajdu SI: Benign solitary schwannomas (Neurilemomas). Cancer **24**: 355~366, 1969
- 11) Das Gupta TK and Brasfield RD: Solitary malignant schwannoma. Ann Surg **171**: 419~428, 1970
- 12) Scanlan DB: Primary retroperitoneal tumors. J Urol **81**: 740~745, 1959
- 13) 天野正道・田中啓幹・大森弘之・佐藤義信: 後腹膜類皮嚢腫の1例—後腹膜腫瘍本邦報告例 1041例の統計的観察—. 西日泌尿 **37**: 734~741, 1975
- 14) 奥村 哲・吉田和弘・西村泰司・平澤精一・金森幸男・秋元成太: 後腹膜悪性神経鞘腫の1例. 泌尿紀要 **30**: 235~247, 1984
- 15) Pack GT and Tabah EJ: 高田 斉・根本良介・桑原正明・加藤哲郎・高梨利一郎: 後腹膜神経鞘腫の1例. 臨泌 **30**: 1053~1056, 1976より引用 (1984年11月7日受付)