〔泌尿紀要31巻7号
1985年7月〕

尿路サルモネラ感染症の4例

金沢医科大学泌尿器科学教室（主任：津川龍三教授）
池田龍介
鈴木孝治
田中達朗
津川龍三

FOUR CASES OF SALMONELLA URINARY TRACT INFECTION

Ryosuke IKEDA, Koji SUZUKI,
Tatsuro TANAKA and Ryuzo TSUGAWA
From the Department of Urology, Kanazawa Medical University
(Direcior: Prof. R. Tsugawa)

Although gastroenteritis is the most common manifestation of salmonella infection in man, focal involvement of the urinary tract is not frequently encountered. For the last eight years we observed four cases of salmonella urinary tract infection. One case had ureterocele and the others had calculous diseases. All cases were treated with chemotherapy and surgical intervention. One patient died and the others were cured.

Key words: Urinary tract infection, Salmonella

緒言

サルモネラ感染症では一般に感染型食中毒の形で急激に発症し，急性胃腸炎の病型をとるものが多いとされ，尿路系に本菌が感染する頻度は低いとされている．われわれは，過去8年間に4例の尿路サルモネラ感染症を経験したので，若干の文献的考察を加えて報告する．

症例

〔症例1〕

患者：7歳，男児

主訴：右季肋部痛，発熱，肉眼的血尿

家族歴・既往歴：特記すべきことなし

現病歴：1976年8月11日，午後より頻尿，発熱，右季肋部痛出現．近医受診し腎盂腎炎として抗生剤を投与された．8月13日肉眼的血尿出現，当科受診し即日入院となる．

入院時現症：体格，栄養中等度．右側腹部，膀胱部に圧痛を認める以外に異常所見なし．

検査成績：尿沈渣にてWBC多数/HPF，RBC多数/HPF，赤沈104 mm/hr，CRP 7(+)，末梢血液所見WBC 16,600/mm³ 他に異常所見なし．体温38.6°C．尿培養にて10^5/ml以上の*Salmonella thompson*を検出．（以後*Salmonella*を*Sal.*と略す．）便培養にても*Sal. thompson*陽性．

諸検査にて右尿管瘤，右水腎症，右急性腎盂腎炎の診断のもと，CEXよおびCPを使用した化学療法施行後に，右腎機能廃絶も考慮に入れ，右腎尿管全摘除術および膀胱部分切除術を施行した．術後経過良好にて，尿，便培養にて再発は認められなかった．

〔症例2〕

患者：67歳，男性

主訴：左季肋部痛

家族歴・既往歴：特記すべきことなし

現病歴：1976年，近医にて左腎結石および膿尿を指摘される．自覚症状なく放置．1978年6月下旬，左季肋部痛出現．7月上旬本院内科受診，膿尿および左腎結石を認め当科へ紹介され7月10日入院した．

入院時現症：体格，栄養中等度．左季肋部に圧痛を

認める以外に異常所見なし.

検査成績：尿沈渣にて WBC 多数/HPF, RBC (−), 赤沈 92 mm/hr. CRP 5 (+). 末梢血液所見などその他に異常所見認められず. 尿培養にて 10^5/ml 以上の *Sal. blegdam, Sal. cerro* を検出.

以上より左腎サンゴ状結石, 左水腎症, 左慢性腎盂腎炎と診断し, AB-PC, GM 使用の化学療法後に左腎摘除術を施行した. 術後経過良好にて再発も認めなかった. なお結石成分は蓚酸カルシウムと燐酸カルシウムの混合結石であった.

〔症例3〕

患者：67歳, 女性

主訴：右下腹部痛, 右側腹部痛, 発熱

家族歴・既往歴：特記すべきものなし

現病歴：1978年4月, 左前腕骨骨折を主訴に某院外科入院. 入院後, 高度貧血, 膿尿, 右腎結石を認めた. 骨接合術後リハビリテーション主体に経過観察中, 1979年4月より主訴出現し, 化学療法施行するも改善なく6月19日当科転科となる.

入院時現症：体格小, 栄養不良, 眼瞼結膜貧血著明, 全身状態不良. 右側腹部圧痛著明.

検査成績：尿沈渣にて WBC 多数/HPF, RBC (−), 末梢血液所見にて WBC 16,800/mm^3, 貧血高度. CRP 6 (+), 体温 37.4 C. S-Cr 1.9 mg/dl と軽度上昇. 尿培養にて *E.coli* 10^5/ml 以上. 入院時 RP 施行時採取した右腎尿培養にて *E.coli* および D1 群 *Salmonella* を検出.

以上より右膿腎症, 右腎結石, 右腎周囲膿瘍の診断のもと CET, DKB, CB-PC を使用し化学療法施行するとともに, 入院後3日目右腎摘除術を施行したが, 入院後15日目の動脈血培養にて *Enterobacter cloacae* 陽性となり, 急速な腎機能低下を認めるようになり, 入院後18日目に死亡した. なお, 剖検は得られなかったが, 死因は敗血症によるものと考えられた. 結石分析も施行していない.

〔症例4〕

患者：74歳, 女性

主訴：左腰部腫瘤, 左側腹部痛

家族歴：特記すべきものなし

既往歴：糖尿病 (70歳), 左腎結石 (70歳).

現病歴：1979年5月, 某医にて DM および左腎結石を指摘される. 11月左腎結石の精査目的にて当科受診. 諸検査にて左腎サンゴ状結石および左無機能腎と診断し, 以後外来通院をすすめたが来院はなかった. 1982年7月29日主訴を6月頃より認めるとして来院. 入院となる.

入院時現症：体格中等度, 栄養良. 左腰部に鶏卵大の腫瘤触知, 発赤をともない境界鮮明, 波動触知せず表面整. その他に異常所見認めず.

検査成績：尿沈渣 WBC 4〜5/HPF, RBC (−), 赤沈 129 mm/hr, 末梢血液所見 WBC 9,900/mm^3, CRP 3 (+). その他血液生化学検査では異常所見なし. 腰部腫瘤穿刺にて多量膿排出し, 造影剤注入により Fig. 1 のごとき瘻腔の拡大を認めた. 膿培養にて *Sal. give* が検出された. 尿, 便培養にては菌 (−) であった.

諸検査より左腎サンゴ状結石, 左腎周囲膿瘍, 左腰部流注膿瘍の診断のもと CEZ, GM 使用の化学療法後に, 左腎摘除術施行し, 排液管を腎摘除後の後腹膜腔, 腰部, 臀部など3〜4カ所に設置した. 術後経過良好にて, 尿, 便, 分泌物培養にてもサルモネラ陰性であった. なお結石成分は, 燐酸カルシウムと燐酸マグネシウムアンモニウムの混合結石であった.

考　　察

腸内細菌11群のうちのひとつであるサルモネラ群は, チフス性疾患の原因菌である *Sal. typhi, Sal. paratyphi A.S, B.S, S, Sal.sendai* と一般に急性胃腸炎のみを示すサルモネラ症に大別される. 後者のサルモネラ症の病型を示すものは, 現在約1,800の血清型に分類され[1],

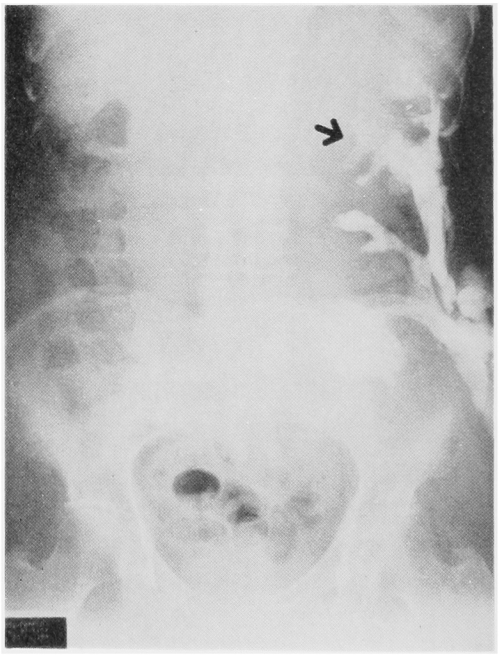

Fig. 1. Fistelography shows staghorn calculus (arrow) and abscess of lumbar and perirenal area.

1981年度の食中毒患者30,027例中3,781例12.6%，1982年度の食中毒患者3,5536例中2,935例 8.3%の発生率をみている[2]．

サルモネラ菌が原因菌となる尿路感染症は Seligmann ら[2]によるとサルモネラ感染症1,000症例中3例にサルモネラ性腎盂腎炎の報告があり，Saphra[4] らによると Table 1 のごとくで，7,779症例中局所感染症として出現したものは，572例でそのうちサルモネラ性尿路感染症は49症例，全症例中の0.6%ときわめてまれな発生率であり，急性腎盂腎炎の病型を示すものが大部分であったと報告している．われわれの経験した症例においても1例はあきらかな急性腎盂腎炎の病型で発病し，他1例も *E. coli* との混合感染ではあるが，腎盂腎炎症状を呈していた．Melzer ら[5]，Young ら[6]，Ackley ら[7]によると腎周囲膿瘍，前立腺炎，あるいは睾丸腫瘍などの報告例も散見される．

Table 1. 572 Focal Manifestations

	No. of cases
Bacterial Endocarditis & Pericarditis	20
Appendicitis, Cholecystitis & Peritonitis	146
Pneumonia & Pleurisy	85
Urinary Tract Infection	49
Osteomyelitis & Osteoarthritis	59
Meningitis	77
Abscess	196
Total	572

(Saphra et al., 1957)

次に経口感染にて急性胃腸炎を呈すサルモネラ菌がいかなる経路にて尿性器に感染し病原性を示すかについて，Scott ら[8] は Fig. 2 のごとくにその感染経路を示し，また病原性発現にはサルモネラの血清型と量が関与すると述べている．もっとも一般的にみられるものは，便中のサルモネラ菌が外尿道口より上行性に感染するものであり，症例1においては便中よりサルモネラ菌が検出されていることより上行性感染が濃厚である．他の症例にては，便中サルモネラ菌陰性である点より，上行性感染より血行性感染による可能性が考えられる．さらに症例1から4に共通して，結石あるいは尿管瘤という尿路通過障害が認められることより，尿路通過障害により尿停滞をきたし，発症の要因とされるサルモネラ菌の量的増加が進行し発症したものと考えられる．Scoot ら[8]は尿路サルモネラ菌感染症における宿主側要因として 1）結石，逆流現象，閉塞，瘻孔，結核などによる尿路性器の構造異常，2）担癌生体，3）術後状態，ステロイド投与，化学療法，放射線療法による免疫能低下状態をあげ，とくに尿路性器の構造異常によるものが多いと述べており，われ

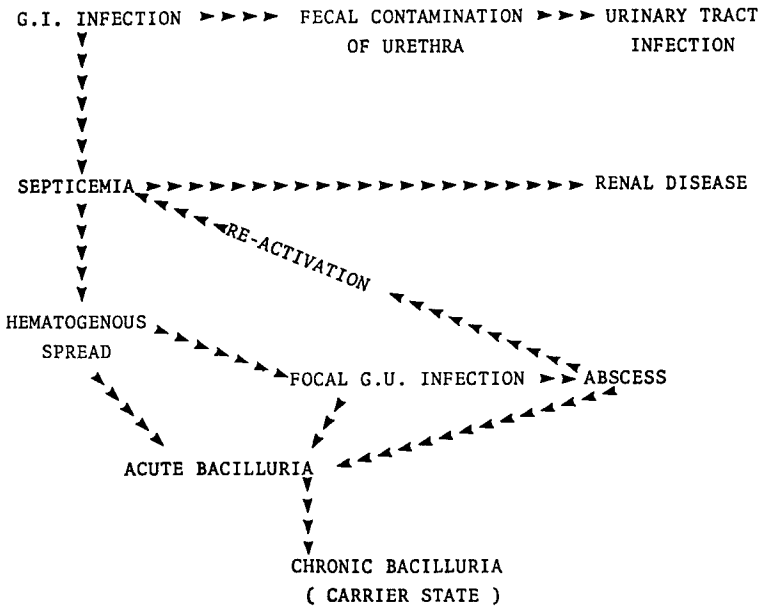

Fig. 2. Diagrammatic representation of pathogenesis of genitourinary salmonellosis. (Scott et al., 1975)

われの経験した4症例とも Scoot ら[8] のいうところの 1）に適合する症例であった．また，3）の免疫能低下状態について，最近腎移植後のサルモネラ菌感染症発生が多いとの報告があり，Mussche ら[9] によると128例の死体腎移植後5例3.8%に本症の発症を経験し，Sinkovics らの報告による担癌生体38,675例中33例0.008%の本症発生率よりはるかに高率と述べており，最近使われるようになった compromised host にみられることになる．今後本邦にても死体腎移植の増加する傾向にあり，十分な注意が必要と考える．ちなみにわれわれの施設においても88症例の生体腎移植を施行してきたが本症の発生症例は経験していない．

本症における化学療法について，松原[1]は，in vitro で感受性を示しても必ずしも治療効果につながらないとし，また中谷[10]は従来サルモネラは SM, TC 耐性が多かったが，近年 AB-PC, KM 耐性が加わった多剤耐性菌の分離頻度が高まったと述べている．現在，文献的に FOM, ST 合剤などの使用例にていわゆる“切れ味が良い”との報告もあるが，効果不十分とする意見もある．やはり，チフス性疾患に対して第1選択剤とされる CP の使用報告が多い．積極的な外科療法と CP による造血障害などの副作用防止，尿，便培養による長期経過観察を併施することにより良好な治療効果が期待できるものと考える．

結　　語

尿路サルモネラ感染症4症例を報告し，若干の文献的考察をおこなった．

本論文の要旨は第318回日本泌尿器科学会北陸地方会において発表した．

文　　献

1）松原義雄：サルモネラ胃腸炎，感染症学，上田泰，**1**，710，メジカルビュー社，東京，1982
2）国民衛生の動向，厚生の指標，**30**，462，厚生統計協会，東京，1983
3）Seligmann E, Saphra I and Wassermann M: Salmonella infections in man. An analysis of 1,000 cases bacteriologically identified by the New York Salmonella Center. Am J Hyg **38**: 226～249, 1943
4）Saphra I and Winter JW : Clinical manifestations of salmonellosis in man. An evaluation of 7779 human infections identified at the New York Salmonella Center. New Engl J Med **256**: 1128～1134, 1957
5）Melzer M, Altmann G, Rakowszcyk M, Yosipovitch ZH and Barsilai B : Salmonella infections of the kidney. J Urol **94** : 23～27, 1965
6）Young DV and Poretz DM : Treatment of salmonella prostatitis with trimethoprim-sulfamethoxazole. Southern Med J **71** : 742～743, 1978
7）Ackley A and Pickens R : Salmonella virchow testicular abscess. J Urol **122** : 267～268, 1979
8）Scott MB and Cosgrove MD : Salmonella infection and the genitourinary system. J Urol **118**: 64～68, 1977
9）Mussche MM, Lameire NH and Ringoir SMG Salmonella typhimurium infections in the renal transplant patients. Nephron **15**: 143～150, 1975
10）中谷林太郎：サルモネラの薬剤耐性とRプラスミド，医学のあゆみ **111**：905～910，1979

（1984年12月4日受付）