泌尿紀要31巻7号
1985年7月

自然腎盂外溢流の6例

三重大学医学部泌尿器科学教室（主任：多田　茂 教授）
木下修隆・山崎義久・加藤雅史
西井正治・有馬公伸・林　宣男
堀　夏樹・保科　彰・森下文夫*

中勢総合病院泌尿器科（院長：金丸正泰）
米田勝紀

SIX CASES OF SPONTANEOUS PERIPELVIC EXTRAVASATION FROM RENAL PELVIS

Nobutaka KINOSHITA, Yoshihisa YAMASAKI, Masafumi KATO, Masaharu NISHII, Kiminobu ARIMA, Norio HAYASHI, Natsuki HORI, Akira HOSHINA and Fumio MORISHITA*

From the Department of Urology, Mie University, School of Medicine
(Director: Prof. S. Tada)

Yoshinori KOMEDA

From the Department of Urology, Chusei General Hospital
(Director: M. Kanamaru)

The diagnosis and management of 6 patients with spontaneous non-traumatic urinary extravasation are reported. It is important to distinguish extravasation of the fornical backflow type from that owing to frank rupture of the diseased renal pelvis. In Japan, 26 cases of spontaneous peripelvic extravasation and 29 cases of spontaneous pelvic rupture have been reported. Most of them were caused by calculous ureteral obstruction. Many of the cases of spontaneous peripelvic extravasation could be managed conservatively, and many of the cases of spontaneous pelvic rupture often required surgical treatment due to the patient's clinical condition, the persistence of obstruction or extravasation, or the presence of complication of extravasation such as urinoma or abscess. All of our 6 cases were managed conservatively and had no complications.

Key words: Spontaneous peripelvic extravasation, Clinical study

緒　言

外傷や腎疾患をともなわずに尿が腎盂外に溢流する場合は一般に自然腎盂外溢流とよばれ，排泄性腎盂造影時に造影剤が腎盂外に溢流することで証明される．これは比較的まれな疾患で，これまでにもその発生機序は臨床的意義についてさまざまな報告がなされている．今回われわれは6例の自然腎盂外溢流を経験したので若干の文献的考察を加えて報告する．

症　例

症例1：43歳　男性　会社員
主　訴：右側腹部痛
家族歴・既往歴：特記事項なし

*現：県立塩浜総合病院泌尿器科

現病歴：1981年5月22日午前7時，突然右側腹部痛をきたし某病院を受診した．IVP にて右腎盂外に造影剤の溢流が認められ，同日当科に入院した．悪心・嘔吐，肉眼的血尿は認めなかった．

入院時現症：顔貌はやや苦悶状を呈し，右腹部全体に軽度の圧痛を認めたが筋性防御はなかった．37.4°C の軽度の発熱をみとめたが，血圧および脈拍に異常なく，また他の理学的所見に異常は認めなかった．

検査成績：WBC 9,900/mm³ と軽度の白血球増多を認めたが，CRP（−）・ESR（1時間値）4 mm であった．他の血液生化学，一般検血，出血凝固系に異常はなかった．尿検査では顕微鏡的血尿と軽度の膿尿を認めた．

X線所見および経過：腹部単純撮影にて腰筋陰影の消失はなく，結石陰影も認めなかった．IVP では右腎盂周囲に造影剤の溢流を認めたが溢流部位は不明で，腎杯に軽度の拡張が認められた．また右尿管の描出は上部のみで，中部以下の尿管は描出されなかった（Fig. 1）．翌日右側腹部痛の増強と 38.2°C の発熱が出現したため，尿管カテーテルを右腎盂に留置した．膀胱鏡的に膀胱内には異常なく，尿管カテーテルの挿入も容易であった．逆行性腎盂造影（RP）でも溢流部位は不明であった．尿管カテーテル挿入後疼痛は軽減し，抗生剤投与と安静を保った．翌24日疼痛は消失し，25日の RP にて溢流は消失していたため尿管カテーテルを抜去した．その後 DIP・CT・AAG を施行したがとくに異常所見は認められず6月20日退院した．

症例2：52歳　男性　警察官

主　訴：左側腹部痛

家族歴・既往歴：特記事項なし

現病歴：1981年8月1日午前3時，突然悪心・嘔吐をともなった左側腹部痛をきたし某病院に入院した．DIP にて左腎盂周囲に造影剤の溢流が認められ8月3日当科に転院した．発熱および肉眼的血尿は認めなかった．

入院時現症：体温・血圧・脈拍に異常なく，理学的には左腹部に圧痛および筋性防御を認める以外異常はなかった．

検査成績：WBC 11,600/mm³ と白血球増多を認め，CRP 6(+)，ESR（1時間値）42 mm であった．他の血液生化学，一般検血，出血凝固系に異常はなかった．尿検査では顕微鏡的血尿を認めたが膿尿はなかった．

X線所見および経過：腹部単純撮影にて腰筋陰影の消失はなく，結石陰影も認めなかった．DIP では左腎盂から上部尿管周囲にかけて造影剤の溢流が認められたが，溢流部位は不明であった．腎杯は軽度拡張していた．また左尿管は上部では不明瞭であったが，下部尿管は明瞭に描出されていた（Fig. 2）．入院当日 RP を施行し，尿管カテーテルを左腎盂に留置した．膀胱鏡的には膀胱内に異常所見を認めず，尿管カテーテルの挿入も容易であった．RP では下腎杯より造影剤の溢流がみられた．尿管カテーテル挿入後疼痛は軽減し，抗生剤を投与し安静を保った．翌日 37.3°C の発熱をきたしたが，疼痛は消失した．4日後には解熱し，10日後（8月13日）の DIP にて溢流は消失していた．同日尿管カテーテルを抜去した．2週間後の RP で溢流は認めず8月18日退院した．

症例3．51歳　男性　自営業

主　訴：左下腹部痛

家族歴・既往歴：特記事項なし

現病歴：1981年9月5日午前5時，突然悪心をともなって左下腹部から腰背部にかけて疼痛が出現し，某病院を受診した．DIP・CT にて左腎盂外に造影剤の溢流が認められ同日当科に転院した．嘔吐，発熱，肉眼的血尿は認めなかった．

入院時現症：体温・血圧・脈拍に異常なく，理学的には左下腹部に軽度の圧痛を認める以外異常はなかった．

検査成績：WBC 8900/mm³ と軽度の白血球増多を認め，CRP（+），ESR（1時間値）18 mm であった．他の血液生化学，一般検血，出血凝固系に異常は認めなかった．

X線所見および経過：腹部単純撮影にて腰筋陰影の消失はなく，第2腰椎下縁左側に 5×2 mm の左腎結石を思わせる陰影を認めた．DIP では左腎は回転異常を呈し，左腎盂周囲に造影剤の溢流を認めた．腎盂腎杯は軽度の拡張を示し，左尿管は全体にわたって描出されていた（Fig. 3）．また CT でも左腎周囲に造影剤の溢流がみられた（Fig. 4）．入院後 37.8°C の発熱がみられたが，同日尿管カテーテルを左腎盂に留置後疼痛は消失した．抗生剤投与と安静で保存的に経過観察した．膀胱鏡的に膀胱内に異常なく，尿管カテーテルの挿入は容易であった．3日後解熱し，RP にて溢流は消失していた．9月10日尿管カテーテルを抜去し，翌日の DIP でも溢流は認められず9月15日退院した．

症例4：38歳　男性　公務員

主　訴：左側腹部痛

家族歴・既往歴：特記事項なし

現病歴：1981年9月5日午前11時30分，突然悪心を

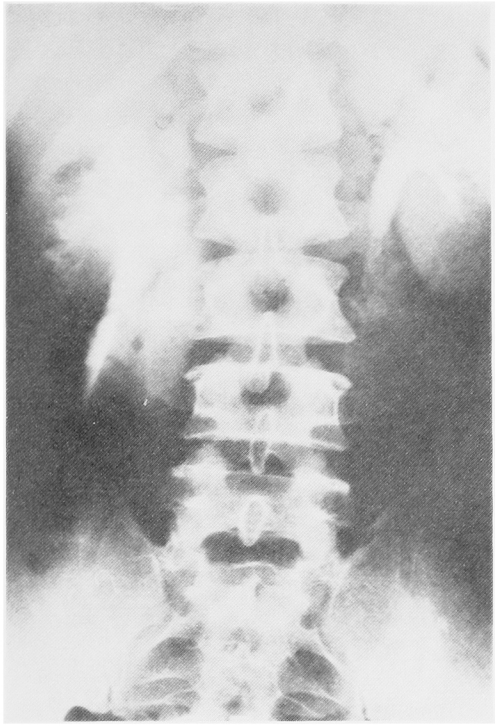

Fig. 1. Case 1. IVP shows peripelvic extravasation.

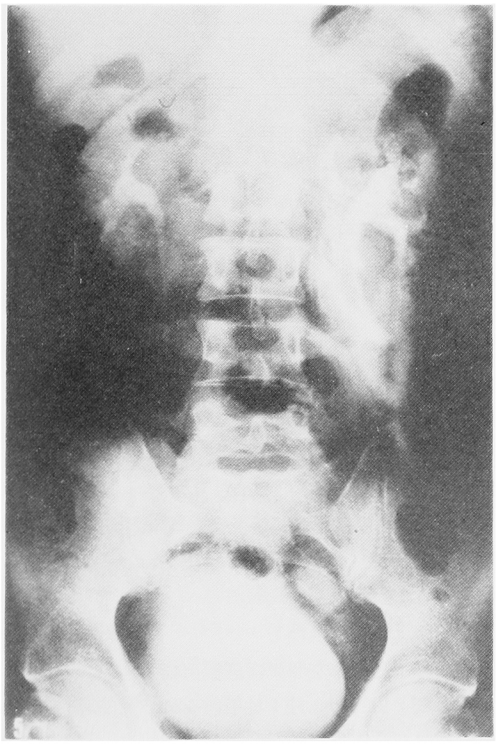

Fig. 2. Case 2. DIP shows diffuse peripelvic and periureteral distribution of contrast medium.

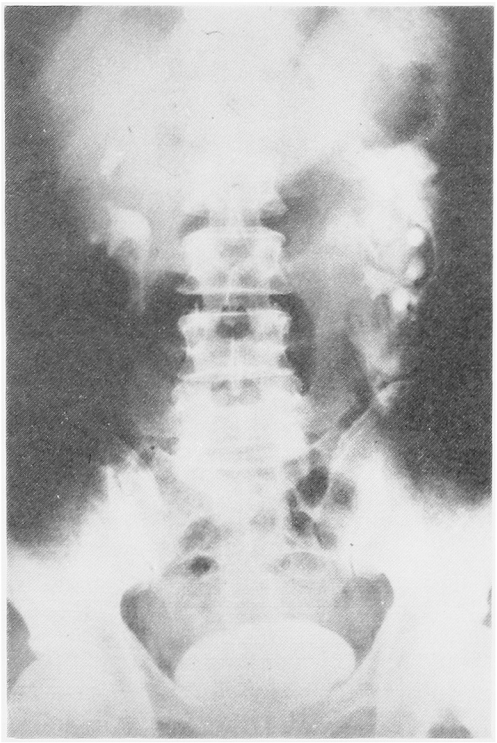

Fig. 3. Case 3. DIP shows malrotation of left kidney and peripelvic spread of contrast medium.

ともなう左側腹部痛をきたし，某病院に入院した．DIP にて左腎盂外に造影剤の溢流が認められ，9月7日当科に転院した．嘔吐，発熱，肉眼的血尿はみられなかった．

入院時現症：顔貌はやや苦悶状を呈するも体温・血圧・脈拍に異常はなかった．理学的には左側腹部に軽度の圧痛と筋性防御を認める以外異常は認められなかった．

検査成績：WBC 8,000/mm³．CRP（＋），ESR（1時間値）12 mm で，他の血液生化学，一般検血，出血凝固系に異常はなかった．尿検査では顕微鏡的血尿を認めた．

X線所見および経過：腹部単純撮影では腰筋陰影の消失はなく，結石陰影も認めなかった．DIP では左腎盂周囲に造影剤の溢流がみられ，腎杯に軽度の拡張がみられた．左尿管は描出されなかった．溢流部位は不明であった（Fig. 5）．同日 RP を施行し，左腎盂に尿管カテーテルを留置した．疼痛は消失し，抗生剤投与と安静で保存的に経過観察した．膀胱鏡的に左尿管口に小結石を認めるも，尿管カテーテルの挿入は容易であった．RP でも DIP と同様の溢流像を呈した

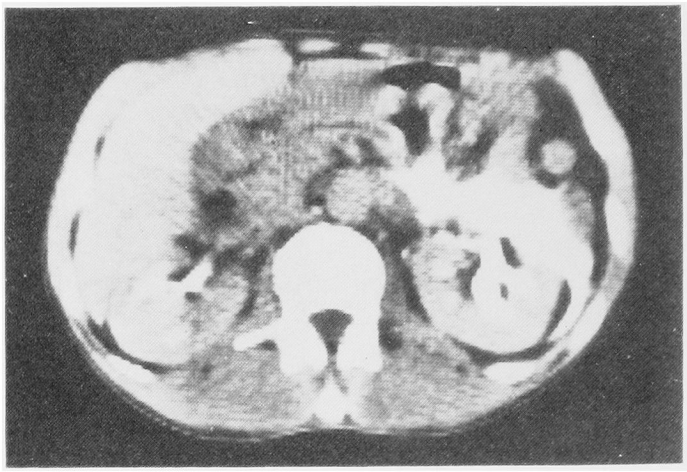

Fig. 4. Case 3. Computed tomography shows peripelvic extravasation.

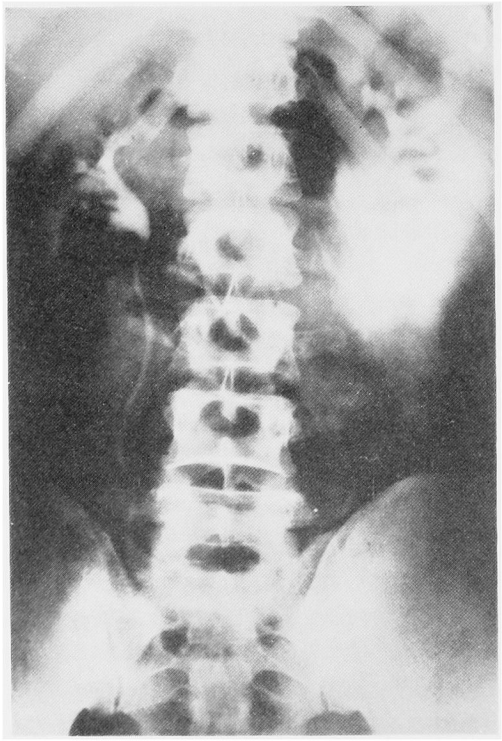

Fig. 5. Case 4. DIP shows peripelvic and periureteral distribution of contrast medium.

が溢流部位は不明であった．翌日の DIP にて溢流は消失し，尿管カテーテルを抜去した．膀胱鏡的にも結石は消失しており自排したものと思われた．1週間後の DIP でも異常なく9月16日退院した．

症例5：64歳　女性　清掃婦

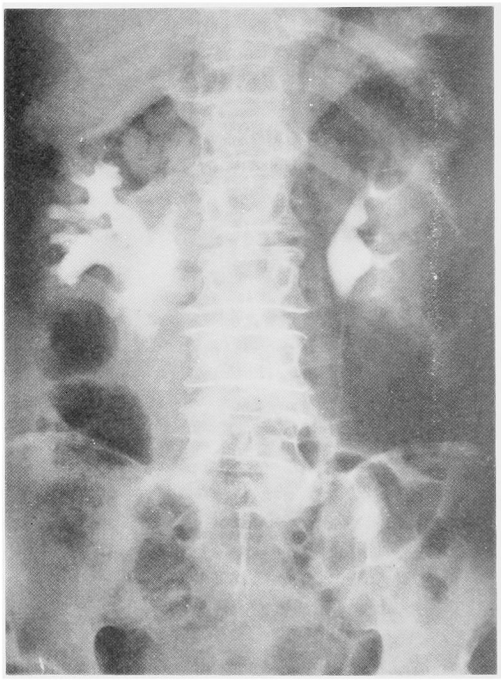

Fig. 6. Case 5. DIP shows peripelvic extravasation.

主　訴：右側腹部痛

家族歴：特記事項なし

既往歴：1953年左卵巣嚢腫摘出術

現病歴：1982年9月1日午前5時，突然悪心・嘔吐をともなう右側腹部痛が出現し某医院を受診した．鎮痛剤にて一時軽快するも9月3日夜再び右側腹部痛出現したため某病院に入院した．保存的に経過観察され

ていたが，9月6日の DIP にて右腎盂外への造影剤の溢流がみられ同日当科に転院した．発熱，肉眼的血尿は認めなかった．

入院時現症：体温・血圧・脈拍に異常はなく，理学的には右側腹部に軽度の圧痛を認めたが筋性防御は認めず，他の理学的検査でも異常は認めなかった．

検査成績：WBC 9,600/mm³ と白血球増多を認め，CRP 6(+)，ESR（1時間値）87 mm であった．軽度の肝機能障害と BUN の軽度上昇（25 mg/dl）を認めたが，他の血液生化学，一般検血，出血凝固系には異常は認めなかった．尿検査では顕微鏡的血尿と軽度の膿尿を認めた．

X線所見および経過：腹部単純撮影では右腰筋陰影は消失していた．結石陰影は認めなかった．DIP では右腎盂周囲に造影剤の溢流が認められ，腎盂腎杯は軽度拡張していた．右尿管は全体にわたって描出され，下部尿管に軽度の拡張を認めた（Fig. 6）．右腎盂への尿管カテーテル留置を試みるも右尿管口より 2 cm のところで抵抗があり，尿管カテーテルの留置はできなかった．膀胱鏡的には右尿管口の膨隆・浮腫・発赤を認め，尿管結石が疑われた．その後，抗生剤投与と安静で保存的に経過観察した．4日後の IVP ではいぜんとして造影剤の溢流は認めるものの，その程度は非常に軽減しており，右腰筋陰影も明瞭となった．白血球増多も消失し，右側腹部痛もきわめて軽度となったため，自宅での安静を条件に9月14日退院した．なお入院時の肝機能障害は入院中に改善した．また BUN も正常になった．10月1日の IVP では造影剤の溢流はなく，右水腎・水尿管も消失していた．10月18日 RP を施行したが溢流は認めず，膀胱鏡的にも右尿管口は正常になっていた．また尿管カテーテルも右腎盂まで容易に挿入できた．

症例6：49歳　男性　公務員

主　訴：左側腹部痛

家族歴：祖母　胃癌

既往歴：特記事項なし

現病歴：1984年5月15日午前4時，突然悪心をともなう左側腹部疝痛が出現し中勢総合病院に入院した．DIP にて左尿管結石と左腎盂外への造影剤の溢流が認められたため RP が試みられたが，左尿管カテーテルは左尿管口より 23 cm で抵抗があり左腎盂への尿管カテーテルの留置はできなかった．翌日の DIP でも溢流像は改善されておらず，38.6°C の発熱もともなったため，経皮的腎瘻造設の目的で5月17日当科に転院した．嘔吐，肉眼的血尿は認めなかった．

入院時現症：血圧・脈拍に異常なく，理学的には左側腹部に軽度の圧痛を認める以外異常は認められなかった．

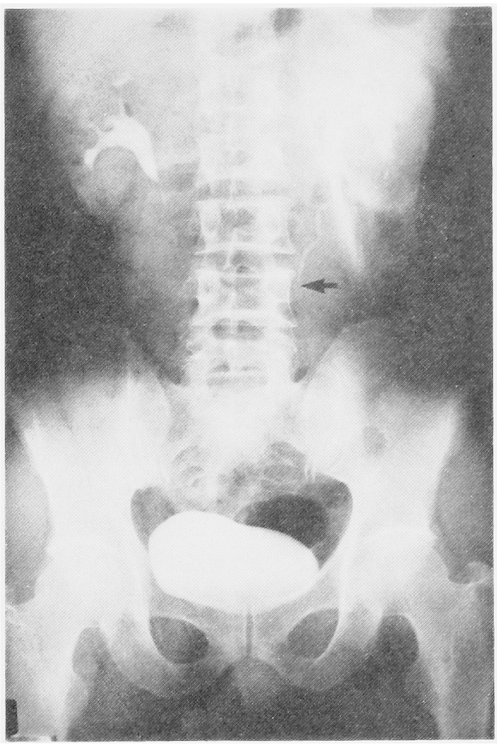

Fig. 7. Case 6. DIP shows peripelvic leakage of contrast medium and left ureteral obstruction by small stone.

検査成績：WBC 15,000/mm³ と白血球増多を認め，ESR（1時間値）74 mm と亢進していた．他の血液生化学，一般検血，出血凝固系には異常は認めなかった．

X線所見および経過：腹部単純撮影にて左腰筋陰影の消失はなく第4腰椎左側に左尿管結石を思わせる結石陰影（1×1 mm）を認めた．DIP では左腎盂周囲に造影剤の溢流が認められ，左腎杯は軽度拡張していた．左尿管は結石部まで造影され，尿管の拡張は認められなかった（Fig. 7）．同日エコー下に経皮的腎瘻造設をおこない，8 Fr. pig tail catheter を左腎盂に留置した．疼痛は消失し解熱傾向となり，翌日再度中勢総合病院に転院した．5月22日の腎瘻造影にて造影剤の溢流は消失し，また左尿管結石陰影も消失した．結石は確認できなかったが自排したものと考えられた．5月24日解熱し pig tail catheter を抜去した．翌日の DIP でも造影剤の溢流は認められず5月26日退院した．

考　　察

機序について

Pyelorenal Backflow は Pyelotubular Backflow と Fornical Backflow に分けられ，さらに Fornical Backflow は Pyelosinus Backflow, Pyelolymphatic Backflow, Pyelovenous Backflow に分類される[1,2]．なかでも Pyelotubular Backflow がもっとも多いとされるが[3]，Fleischner はこれを乳頭における増加した尿再吸収の現われとし[4]，また Olsson は腎盂内圧の増大にともなう tubular stasis の状態であると説明しており[5]，Pyelorenal Backflow から除外している．Pyelorenal Backflow のなかでも，臨床上 Extravasation として問題になるのは Pyelosinus Backflow で，その頻度は腹部圧迫を用いた IVP で 0.8～3.2%[1~3,6~8]，圧迫を用いない IVP で0.1～2.1%[3,9] の報告がある．また腎疝痛時の IVP では腹部圧迫を用いなくても 5～8%[10,11]と高頻度になる．この発生機序について以下の諸説がある．

1）Narath[12] は Pyelosinus Transflow という生理的なメカニズムを主張している．すなわち，小腎杯粘膜は過剰圧に対して液体を吸収する能力を有し，これが安全弁の役割を果しているというものである．

2）Olsson[13] は Extravasation は fornix の rupture によって生じるとし，病理的に証明している．本邦でも沢木[14]や柳沢ら[15]の報告で fornix に微少破裂を認めている．

また Hinman[1] は Pyelosinus Backflow の極端なものが Extravasation であるとしている．すなわち急性の尿路閉塞によって腎盂内圧が急上昇した場合，解剖学的にもっとも弱い部分である腎杯円蓋部に顕微鏡的な破裂が生じ，尿が腎杯・腎盂外に溢流すると説明している (Fig. 8).

3）Forsythe[16] は腎盂内圧上昇時に造影剤はリンパ管にドレナージされ，これが過剰になるとリンパ管が破裂して腎盂周囲に造影剤が流出すると説明している．

以上いずれにしても腎盂内圧の上昇が原因となっていることはまちがいないことと思われるが，それではどのくらいの腎盂内圧で Pyelorenal Backflow が生じるのであろうか．通常の平均腎盂内圧は 6 mmHg 前後といわれているが[17]，Ross[18] は 15 mmHg で Backflow が生じるものもあれば 100 mmHg でも生じないものもあり，Backflow を生じた症例の平均腎盂内圧は 50.2 mmHg であったと報告している．いっぽう，Kiil[19] は 20 mmHg でも Backflow の生じる場合もあり，腎盂内圧そのものよりもむしろ腎盂内圧の上昇率によって Backflow が生じるとしている．また Pyelotubular Backflow より Fornical Backflow の方が高い圧を要するとされ[3]，一定の腎盂内圧で Backflow が生じるという基準はないようである．

定義について

自然腎盂外溢流の定義として Schwartz[20] が 1966 年に以下の定義を提唱して以来，多くはこの定義に従っている．

(1) 最近の 3 週以内に，尿管への器械的操作を受けていない．

(2) 以前に腎・上部尿管またはその周囲の手術を受けていない．

(3) 外傷の既往がない．

(4) 破壊的腎病巣がない．

(5) 体外からの尿管圧迫がない．

(6) 結石による腎盂尿管の圧迫壊死でない．

いっぽう Kettlewell[21] や山本[22]は独自の定義を提案しているが，Schwartz の定義がもっとも厳しく

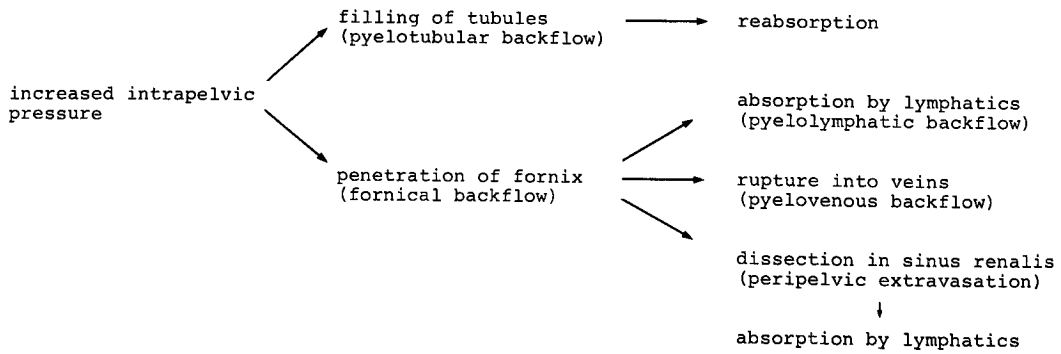

Fig. 8. Schema of ultimate routes of urinary backflow after ureteral obstruction (Hinman, F.Jr. 1961)

「自然」に対する定義としては適していると思われる．われわれの症例は6例ともこの定義をみたしていた．

「溢流」と「破裂」について

臨床上自然腎盂外溢流と類似した病態を示す疾患として腎盂破裂が知られている．この両者の鑑別は困難なことが多い．しかしその治療を考えると両者の鑑別は重要である．すなわち，前者は保存的に経過観察し全身状態の回復をまって原疾患の治療にあたれるのに対し，後者は緊急を要し一次的に外科的処置を必要とすることが多いからである．文献上自然腎盂外溢流（以下「溢流」と略す）と腎盂破裂（以下「破裂」と略す）の鑑別点として以下の事項があげられている[20,23]．

1)「溢流」では IVP で腎杯の周囲に造影剤の溢流がみられる．

2)「溢流」では閉塞部位まで尿管が描出されるが，「破裂」では尿管は描出されない．

3) 日をあらためて IVP をおこなえば「溢流」では24～48時間で溢流が消失するが，「破裂」では不変である．

4)「破裂」なら RP で再現性がある．

5)「破裂」は高熱・白血球増多を示し，一般状態も重篤である．

6)「溢流」では腰筋陰影は消失しない．

7)「溢流」では腎盂腎杯に軽度の拡張をみるが，「破裂」では拡張はみられない．

本邦では1976年山本[22]の報告以来，自然腎盂外溢流の報告は26例であった（Table 1）．いっぽう腎盂破裂は1970年の岡本[24]の報告以来29例を集計しえた（Table 2）．自験の6例を加えた「溢流」32例と「破裂」29例について臨床的検討を加えた．

年齢

「溢流」では29～68歳で平均49.1±11.0歳，「破裂」では18～84歳で平均46.5±10.0歳と差はなかった．

性差

「溢流」では男性26例，女性5例，不明1例と男性が多いのに対し，「破裂」では男性15例，女性14例と性差はなかった．Cooke[9]の報告でも「溢流」の性差は60：15で男性に多く，これは基礎疾患に尿路結石症が多いためと思われる．これに対して「破裂」では婦人科疾患の関与がみられ，性差をなくしたものと思われる．

患側

「溢流」では右：左＝10：22で左側に多くみられ，

Table 1. 自然腎盂外溢流症例

No	年令	性	患側	疼痛	原因	治療	文献
1	46	M	R	側腹部痛	尿管結石	ドレナージ・自然排石	山本，西日泌尿 38：540，1976
2	51	M	R	〃	胃癌・尿管転移	腎摘	松本，西日泌尿 39：335，1977
3	35	M	R	〃	下部尿管結石	自然排石	三浦，日泌尿会誌 68：220，1977
4	32		L	〃	尿路結石	自然排石	村瀬，日泌尿会誌 68：1102，1977
5	34	M	L	〃	上部尿管結石	自然排石	濃沼，西日泌尿 41：551，1979
6	50	M	L	下腹部痛	下部尿管狭窄・交叉腎	尿管膀胱新吻合	原，臨泌 33：987，1979
7	51	M	L	側腹部痛	下部尿管結石	抽石術	高木，日泌尿会誌 70：364，1979
8	46	M	R	〃	尿路結石	自然排石	北川，日泌尿会誌 70：616，1979
9	62	M	L	〃	不明	腎摘	沢木，日泌尿会誌 71：300，1980
10	68	M	L	〃	尿管腫瘍	腎摘	田尻，日泌尿会誌 72　1216，1981
11	29	F	R	〃	尿管結石	抽石術・ドレナージ	小俣，日泌尿会誌 72：1361，1981
12	49	M	L	〃	胃癌・尿管転移	腎摘	柳川，泌尿紀要 28：567，1982
13	63	M	L	下腹部痛	下部尿管腫瘍	腎尿管全摘	柳沢，西日泌尿 44：837，1982
14	60	M	L	側腹部痛	膀胱後部腺癌	回腸導管	伊原，日泌尿会誌 73：241，1982
15	35	M	L	〃	転移性セミノーマ	放射線・ドレナージ	西尾，日泌尿会誌 73：695，1982
16	53	M	R	〃	上部尿管結石	尿管切石	大橋，日泌尿会誌 73：956，1982
17	65	M	L	〃	下部尿管結石	尿管カテーテル	橘，日泌尿会誌 73：956，1982
18	35	M	R	〃	尿路結石疑	保存的治療	新村，西日泌尿 44：1338，1982
19	52	M	L	〃	胃癌・尿管転移	腎尿管全摘	萩中，日泌尿会誌 74：149，1983
20	60	M	L	〃	腎盂尿管移行部狭窄	腎摘	〃，〃
21	34	M	L	〃	胃癌・尿管転移	ドレナージ	高井，日泌尿会誌 74　451，1983
22	45	F	L	下腹部痛	胃癌・後腹膜転移	経皮的腎瘻	本田，日泌尿会誌 74：1473，1983
23	60	M	R	側腹部痛	尿路結石	尿管カテーテル	坂田，日泌尿会誌 75　547，1984
24	45	M	L	〃	尿管結石	自然排石	〃，〃
25	46	F	L	〃	子宮単摘後尿管閉塞	尿管膀胱新吻合	〃，〃
26	67	F	L	〃	胃癌・尿管浸潤	不明	〃，〃
27	43	M	R	〃	不明	尿管カテーテル	自験
28	52	M	L	〃	不明	〃	〃
29	51	M	L	下腹部痛	腎結石	〃	〃
30	38	M	L	側腹部痛	下部尿管結石	〃	〃
31	64	F	R	〃	不明	保存的治療	〃
32	49	M	L	〃	上部尿管結石	経皮的腎瘻	〃

Table 2. 腎盂破裂症例

No	年令	性	患側	疼痛	原因	治療	文献
1	40	F	R	疝痛	腎盂腎炎	腎尿管全摘	岡本, 日泌尿会誌 61 :624 ,1970
2	36	M	R	側腹部痛	下部尿管結石	自然排石・腎摘	楢橋, 西日泌尿 34 : 557 ,1972
3	29	F	R	不明	妊娠	死亡・剖検	川村, 日外会誌 74 : 51 ,1973
4	30	F	L	側腹部痛	分娩後腎梗塞	腎摘	岩尾, 泌尿紀要 20 : 251 ,1974
5	39	M	L	〃	腎盂尿管移行部狭窄	腎盂形成	木根淵, 日泌尿会誌 65 : 65 ,1974
6	30	F	L	〃	分娩	手術	安井, 日本医放学 35 : 938 ,1975
7	42	M	R	〃	上部尿管結石	尿管切石	小松, 日泌尿会誌 67 : 222 ,1976
8	47	M	R	〃	尿管結石	腎摘	西村, 日泌尿会誌 67 : 993 ,1976
9	36	M	R	下腹部痛	両側腎結石	腎盂切石	岩間, 臨泌 30 : 186 ,1976
10	59	F	L	側腹部痛	上部尿管結石	保存的治療	田中, 日泌尿会誌 69 : 404 ,1978
11	32	M	L	〃	下部尿管結石	尿管切石・ドレナージ	村田, 西日泌尿 41 : 1007 ,1979
12	59	M	R	〃	下部尿管結石	腎摘	加野, 西日泌尿 43 : 862 ,1981
13	69	F	L	〃	不明	保存的治療	小原, 日泌尿会誌 72 : 1351 ,1981
14	84	F	L	〃	子宮頸癌	腎盂瘻	高橋, 日泌尿会誌 72　1356 ,1981
15	53	F	L	〃	〃	尿管皮膚瘻	〃　〃
16	45	M	L	腰部痛	直腸癌	腎瘻	〃　〃
17	26	M	L	〃	睾丸腫瘍	保存的治療	〃　〃
18	41	M	R	側腹部痛	腎盂尿管移行部狭窄	腎盂形成	小田, 西日泌尿 44 : 1013 ,1982
19	46	F	L	季肋部痛	子宮単純摘出術後	腎摘	伊原, 日泌尿会誌 73 : 241 ,1982
20	18	M	L	側腹部痛	腎盂尿管移行部狭窄	腎盂形成	松本, 日泌尿会誌 73　1480 ,1982
21	32	F	R	腹痛	腎動静脈瘻	腎摘	入江, 日泌尿会誌 74 : 673 ,1983
22	56	F	L	側腹部痛	不明	尿管カテーテル	斉藤, 日泌尿会誌 74 : 1281 ,1983
23	61	M	B	腰部痛	唾液腺由来未分化腺癌	右尿管カテ, 左未治療	渡辺, 日泌尿会誌 74 : 1292 ,1983
24	63	M	R	側腹部痛	胃癌・尿管転移	経皮的腎瘻	打林, 泌尿紀要 29 : 1359 ,1983
25	44	M	R	〃	下部尿管結石	自然排石	寺沢, 日泌尿会誌 75 : 166 ,1984
26	68	F	L	〃	腎結石	尿管カテーテル	金城, 日泌尿会誌 75 : 348 ,1984
27	59	M	R	〃	上部尿管結石	尿管切石・腎瘻	町田, 日泌尿会誌 75 : 555 ,1984
28	59	F	L	〃	上部尿管結石	保存的治療	山本, 西日泌尿 46 : 145 ,1984
29	45	F	R	腹痛	子宮単純摘出術後	尿管膀胱新吻合	〃　〃

Cooke の報告（1：1.3）に一致していた．これに対し「破裂」では右側13例，左側15例，両側1例と左右差はみられなかった．

主な症状および検査成績

「溢流」では側腹部痛28例（87.5%），下腹部痛4例で全例が疼痛を主訴とした．いっぽう「破裂」でも側腹部痛20例（71.4%），下腹部痛1例，腰部痛3例，腹痛2例，季肋部痛，疼痛おのおの1例，不明1例で，不明の1例を除く28例に疼痛がみられたが，疼痛の部位は多彩であった．Cooke[9] や Khan ら[8] の報告でも側腹部痛がもっとも多くわれわれの集計と一致していた．

その他の症状としては悪心・嘔吐および発熱は「溢流」に多くみられ，肉眼的血尿・腹部腫瘤および胸水は「破裂」の方に多くみられた．

腹部の圧痛は記載のあった「溢流」14例，「破裂」11例全例に認められた．

筋性防御は「溢流」では記載のあった13例中7例（54%）にみられ，「破裂」では8例中6例(75%）にみられた．白血球数の記載のあったのは「溢流」は12例，「破裂」は9例で，「溢流」では8例（62%），「破裂」では7例（78%）に白血球増多がみられた．さらに白血球 10,000/mm³ 以上の高度の白血球増多は「溢流」では3例（23%）であるのに対し，「破裂」では5例（56%）に認められた．赤沈の記載はそれぞれ7例にあり，その1時間平均値は「溢流」で 46.2 mm，「破裂」で 76.0 mm であった．これらから判断すると一般的に「破裂」の方が重篤なようである．

X線学的には，腰筋陰影についての記載は「溢流」で12例，「破裂」で4例にみられ，腰筋陰影が不明瞭であったのはそれぞれ5例（42%）と3例（75%）であった．また尿管が造影されなかったのは「溢流」では12例中3例，「破裂」では6例中4例であった．これらは文献上の鑑別点に類似していた（Table 3）．

原因

「溢流」，「破裂」ともに尿路結石によるものがもっとも多く，それぞれ32例中15例（47%），29例中11例（38%）であった．原因として尿路結石がもっとも多いことは多くの報告者の一致するところであり，Cooke 64%[9]，Kettlewell 69%[21]，Khan 42%[8] の報告がある．いっぽう Schwartz[20] や Khan[8] は尿路結石のなかでも下部尿管結石がもっとも多いとしているが，今回の集計では「溢流」・「破裂」ともに上部と下部尿管結石の差はみられなかった．結石の大きさについての報告は少ないが，「溢流」で結石の大きさの記載のあったのは9例で，1例のみ 9×7 mm の中等度で，残り8例は米粒大以下の小結石であった．

その他の原因としては悪性腫瘍およびその後腹膜浸

Table 3.　自然腎盂外溢流と腎盂破裂の臨床像

		自然腎盂外溢流	腎盂破裂
症例数		32	29
年令		49.1±11.0	46.5±15.0
患側（右：左）		10　22	13：15（両側 1）
性比（男：女）		26：5（不明 1）	15：14
症状	疼痛		
	側腹部痛	28 (87.5%)	20 (71.4%)
	下腹部痛	4	1
	腰部痛		3
	腹部痛		2
	季肋部痛		1
	恥骨痛		1
	不明		1
	その他		
	悪心嘔吐	10 (31.3%)	7 (24.1%)
	発熱	12 (37.5%)	5 (17.2%)
	血尿	3	5
	腹部腫瘤	1	5
	胸水		2
	無尿		2
所見・検査	腹部圧痛	14/14 (100%)	11/11 (100%)
	筋防御	7/13 (54%)	6/8 (75%)
	白球増多	8/12 (62%)	7/9 (78%)
	赤血球	46±34mm (7例)	76±51mm (7例)
	沈渣	5/12 (42%)	3/4 (75%)
	1時間値		
	腰筋陰影	9/12 (75%)	2/6 (33%)
	尿管造影		

Table 4.　自然腎盂外溢流と腎盂破裂の原因

	自然腎盂外溢流	腎盂破裂
尿路結石	15 (47%)	11 (38%)
腎尿管結石	1	2
腎盂尿管結石	10	9
腎盂尿管上部尿管狭窄	3	4
腎盂尿管下部尿管狭窄	4	4
腎盂尿管不明	3	1
腎盂尿管移行部狭窄	4	
子宮単純摘出術後尿管狭窄	1	3
尿管純摘出術後尿管狭窄	1	2
尿道狭窄・腎盂炎	1	
腎静脈分娩		3
腎盂静脈癒着		1
不明		1
良性小計	4	2
	22 (69%)	23 (79%)
腎癌	6	1
尿管癌	2	
膀胱腫瘍	1	1
子宮腺癌	1	
直腸腺癌		2
唾液腺由来腺癌		1
		1
悪性小計	10 (31%)	6 (21%)
合計	32	29

潤が尿路結石についで多く，「溢流」では10例（31%），「破裂」では6例（21%）にみられた．「溢流」では他に尿管狭窄，腎盂尿管移行部狭窄，子宮単純摘出術後がおのおの1例づつみられた．残り4例は原因不明であった．「破裂」では婦人科疾患に関与した例が7例にみられ「溢流」と異なっていた．本邦ではみられなかったが欧米では前立腺癌，膀胱腫瘍や[26]尿道弁[27,28]によるものも報告されている（Table 4）．

治療

「溢流」では不明の1例を除く31例に対して，15例

Table 5.　自然腎盂外溢流と腎盂破裂の治療

		自然腎盂外溢流			腎盂破裂		
		全体	良性	悪性	全体	良性	悪性
観血的治療	腎摘出術	7 (23%)	2 (9%)	5 (56%)	6 (21%)	6 (27%)	0 (0%)
	ドレナージ	4	2	2			
	尿管膀胱新吻合術	2	2		1	1	
	切石術	1	1		4	4	
	回腸導管	1		1			
	腎盂形成術				3	3	
	腎瘻・尿管皮膚瘻				3		3
	手術				1	1	
	小　計	15 (48%)	7 (32%)	8 (89%)	18 (64%)	15 (68%)	3 (50%)
非観血的治療	自然排石	5	5		2	2	
	尿管カテーテル	6	6		3	2	1
	経皮的腎瘻	2	1	1	1		1
	結石抽石術	1	1				
	保存的治療	2	2		4	3	1
	小　計	16 (52%)	15 (68%)	1 (11%)	10 (36%)	7 (32%)	3 (50%)
不　明		1		1	1	1	
合　計		32	22	10	29	23	6

(48%) に観血的治療がおこなわれ，うち7例 (23%) に腎摘出術が施行された．「破裂」では剖検の1例を除く28例に対して，18例 (64%) に観血的治療がおこなわれ，そのうち6例 (21%) に腎摘出術が施行された．全体的にみると腎摘出の比率は差がないようであるが，悪性疾患を除いて比較してみると「溢流」では22例中7例 (32%) に観血的な治療がおこなわれ，腎摘出はわずか2例 (9%) であった．これに対し「破裂」では剖検の1例を除く22例中15例 (68%) に観血的な治療がおこなわれ，6例 (27%) に腎摘出がおこなわれた (Table 5).

いっぽう，保存的に治療されたもののなかで腎盂内圧の適切な減圧がなされ，造影剤の漏出が消失するまでの期間が記載されていたのは「溢流」9例，「破裂」4例で，その平均日数はそれぞれ3.3日および9.0日と「溢流」の方が短期間で治癒する傾向にあった．

われわれの症例は6例とも保存的に治癒せしめたが，症例5では適切な腎盂内圧の減圧がおこなわれず治癒過程を遅らせた．尿管カテーテルの腎盂内留置が非常に効果的であることはいうまでもないが，尿管カテーテル留置の困難な症例に対しては近年発展のめざましいエコー下腎瘻造設が簡便でしかも確実な治療方法と思われた．適切な減圧がおこなわれても造影剤の漏出がつづく場合や症状が悪化する場合，または原因が保存的に除去できない場合は迷わず観血的治療をおこなうべきであろう．

合併症

文献上，腎周囲偽嚢胞・後腹膜膿瘍・後腹膜線維症・尿嚢腫などがあげられているが，今回集計した「溢流」32例ではこれらは1例もみられなかった．いっぽう「破裂」では，尿嚢腫3例，腎周囲偽嚢胞2例，後腹膜膿瘍2例，後腹膜血腫3例などが認められ「溢流」と大きな差を示した．

ま　と　め

自然腎盂外溢流の6例を報告し，本邦報告例26例を加えた32例と，腎盂破裂29例について臨床的検討をおこなった．

1) 年齢は「溢流」と「破裂」で差は認めなかった．

2)「溢流」では26：5 (不明1例) で男性に多くみられたが，「破裂」では15：14と性差はみられなかった．

3)「溢流」では10：22で左側に多かったが，「破裂」では左右差はみられなかった．

4) 主症状は「溢流」・「破裂」ともに側腹部痛が多かった．両者で差のみられる症状としては，「破裂」で腹部腫瘤と胸水がみられた．

5) 白血球増多，赤沈亢進および筋性防御からみると「破裂」の方が「溢流」より重篤な傾向がみられた．

6) 原因としては「溢流」・「破裂」ともに尿路結石症が多かった．とくに溢流では米粒大以下の小結石が多かった．

7)「溢流」では保存的に治癒せしめる可能性が大き

く，適切な腎盂内圧の減圧が有効と思われた．適切な減圧がおこなわれれば「溢流」では数日で造影剤の漏出は消失すると思われた．

8)「破裂」では尿嚢腫，腎周囲偽嚢胞，後腹膜膿瘍，後腹膜血腫などの合併症がみられたのに対し，「溢流」ではこれらは認められなかった．

文　献

1) Hinman F: Peripelvic extravasation during intravenous urography, evidence for an additional route for backflow after ureteral obstruction. J Urol **85**: 385～395, 1961
2) Harrow BR and Sloane JA: Pyelorenal extravasation during excretory urography. J Urol **85**: 995～1005, 1961
3) 竹崎　徹：排泄性腎盂撮影にみられる Pyelorenal backflow の臨床的研究．日泌尿会誌 **69**：67～92, 1978
4) Fleischner FG, Bellman S and Henken EM: Papillary opacification in excretory urography; The so-called pyelotubular reflux. Radiol **74**: 567～572, 1960
5) Olsson O: 竹崎より引用
6) Lindbom A: Fornix backflow in excretion urography; Its significance in the differential diagnosis of tuberculosis of the kidney. Acta Radiol **24**: 411～418, 1943
7) Boyarsky S, Taylor A and Baylin GJ: Extravasation in excretory urography. Urol Int **1**: 191～198, 1955
8) Khan AU and Malek RS: Spontaneous urinary extravasation. J Urol **116**: 161～165, 1976
9) Cooke GM and Bartucz JP: Spontaneous extravasation of contrast medium during intravenous urography. Clin Radiol **25**: 87～93, 1974
10) Olsson O: Frequency of backflow in acute renal colic. Acta Radiol Diag **12**: 469～480, 1971
11) Bernardino ME and McClennan BL: High dose urography: Incidence and relationship to spontaneous peripelvic extravasation. Am J Roentgenol **127**: 373～376, 1976
12) Narath PA: Extrarenal extravasation observed in the course of intravenous urography. J Urol **39**: 65～74, 1938
13) Olsson O: Backflow in excretion urography during renal colic. In: Modern Trends in Diagnostic Radiology. Second series. Edited by J.W, McLaren. Paul B. Hoeber, Inc., New York, 1953, pp. 214～217
14) 沢木　勝・鈴木孝治・山川義憲・松浦　一・津川龍三：腎盂からの spontaneous urinary extravasation の一例．日泌尿会誌 **71**：300～301, 1980
15) 柳沢良三・石井泰憲・石田　肇・宮村隆三：自然腎盂外溢流をきたした原発性尿管腫瘍の1例．西日泌尿 **44**：837～842, 1982
16) Forsythe WE, Huffman WL, Schildt PJ and Persky L: Spontaneous extravasation during urography. J Urol **80**: 393～398, 1958
17) 横溝圭治：尿路内圧測定による Urodynamics の研究．信州医誌 **13**：679～697, 1964
18) Ross JA: One thousand retrograde pyelograms with manometric pressure records. Br J Urol **31**: 133～140, 1959
19) Kiil F: Cited from Kettlewell M.
20) Schwartz A, Caline M, FRCS, FACS, Hermann G and Bittermann W: Spontaneous renal extravasation during intravenous urography. Am J Roentgenol **98**: 27～40, 1966
21) Kettlewell M, Walker M, Dudley N and De Souza B: Spontaneous extravasation of urine secondary to ureteric obstruction. Br J Urol **45**: 8～14, 1973
22) 山本尊彦：尿管結石による自然腎盂外溢流の1例．西日泌尿 **38**：540～544, 1976
23) Orkin LA : Spontaneous or nontraumatic extravasation from ureter. J Urol **67**: 272～283, 1952
24) 岡本政和・奥村秀弘・吉田宏二郎・牧浦　洋：上部尿路腫瘍を思わせた特発性腎盂破裂の1例．日泌尿会誌 **61**：624, 1970
25) 柳川　真・山崎義久・堀　夏樹・杉村芳樹・西井正治・栃木宏水・加藤広海：自然腎盂外溢流を生じた胃癌の尿管転移の1例．泌尿紀要 **28**：567～572, 1982
26) Twersky J, Twersky N, Phillips G and Coppersmith H: Peripelvic extravasation, urinoma formation and tumor obstruction of the ureter. J Urol **116**: 305～307, 1976

27) Mitchell ME and Garrett RA: Perirenal urinary extravasation associated with urethral valves in infants. J Urol 124: 688～691, 1980

(1984年11月27日受付)

セフェム系抗生物質製剤

(受指)セフォビッド®

注射用セフォペラゾンナトリウム〈略号:CPZ〉

■セフォビッドは、より広い抗菌スペクトルをもち、緑膿菌、セラチアを含むグラム陰性菌およびグラム陽性菌に優れた抗菌力を示す。

■速やかに高い血中濃度が得られ、血中半減期も長いため、1日2回投与で、良好な臨床効果が期待できる。

■腎と肝の2種類の排泄経路をもつため、腎機能低下患者でも過剰蓄積をきたし難い。

〔適応症〕
緑膿菌、プロテウス・ミラビリス、プロテウス・モルガニー、プロテウス・ブルガリス、プロテウス・レットゲリー、クレブシェラ属、セラチア属、大腸菌、エンテロバクター属、シトロバクター属、インフルエンザ菌、連鎖球菌属(腸球菌を除く)、肺炎球菌、バクテロイデス属のうち、本剤感性菌による下記感染症
敗血症、蜂窩織炎、乳腺炎、リンパ管炎、気管支炎、気管支拡張症の感染時、肺炎、慢性呼吸器疾患の二次感染、肺化膿症、膿胸、胆管炎、胆嚢炎、胆膿瘍、腹膜炎、腎盂腎炎、膀胱炎、尿道炎、前立腺炎、子宮付属器管、バルトリン腺炎、子宮内感染、子宮旁結合織炎、髄膜炎

〔取り扱い上の注意〕
注　意—医師等の処方せん・指示により使用すること
貯　法:冷所保存(15℃以下)
有効期間:検定合格の翌月から2年。最終有効年月は外函に記載。
規制区分:筋注用添付溶解液—劇薬

*使用上の注意、用法・用量は製品添付文書をご参照ください。

Pfizer 科学を世界の向上のために
台糖ファイザー株式会社
東京都新宿区西新宿2-1-1 TEL(344)4411 〒160