泌尿紀要31巻7号
1985年7月

原発性腎盂癌の臨床的観察

川崎医科大学泌尿器科（主任：田中啓幹教授）
天野正道
山本徳則
田中啓幹

CLINICAL STUDIES OF THE PATIENTS WITH PRIMARY RENAL PELVIC CANCER

Masamichi AMANO, Tokunori YAMAMOTO and Hiroyoshi TANAKA
From the Kawasaki Medical School, Kurashiki

Sixteen patients with transitional cell carcinoma of the renal pelvis seen at our Hospital between December 1973 and February 1984 were reviewed and the diagnostic tools were evaluated.

The patients (11 males, 5 females) ranged in age from 35 to 81 years (mean 63.8). Ten tumors were found on the left side and 6 on the right side. The most frequent symptom was macrohematuria (93.8%). Total nephroureterectomy including the cuff was performed in 11 cases, simple nephrectomy in 2 cases and partial nephrectomy in one case. Lymphadenectomy was performed in 4 cases. According to the general rules for clinical and pathological studies on bladder cancer in Japan, 5 cases were classified grade 1, 6 cases as grade 2 and 3 cases as grade 3. Accordings to Cummings' staging, 2 cases were in stage 1, 4 in stage II, 7 in stage III and 3 in stage IV.

The cumulative survival rate at 5 years was 34.1% by Kaplan-Meier's method.

The diagnostic tool contributing to the confirmation of the renal pelvic cancer was the retrograde pyelogram in 12 out of 15 patients (80.0%).

Key words: Renal pelvic cancer, Urinary cytology, Ultrasonogram, Computed tomography, Prognosis

はじめに

腎盂癌の発生頻度は低く，尿路上皮腫瘍のなかにあってその発生は膀胱癌：腎盂癌：尿管癌は50：3：1で[1]，すべての腎悪性腫瘍中約5～10%を占めると報告されている[2]．従来，診断は排泄性尿路造影（DIU），逆行性腎盂造影（RP），腎血管造影および尿細胞診でおこなわれていたが，超音波検査法（US）とComputed tomography（CT）が導入され，それらの有用性と診断法の向上がみられている[3]．しかし，現在なお本疾患の予後は不良で，今後早期発見のための対策と治療法の確立が望まれている．

今回川崎医科大学附属病院開設の1973年12月から1984年2月末までの約10年間に経験し，病理診断の確定している原発性腎盂癌16症例について臨床的観察を試みたのでその成績を報告する．

対象患者

1．年齢，性および患側　年齢分布は30歳代と40歳代各1例，50歳代3例，60歳代4例，70歳代5例および80歳代2例で，70歳代にピークがあり平均年齢63.8歳，性別は男子11名，女子5名で男女比2.2：1，患側は右側6例，左側10例と左に多くみられた．

2．主訴　肉眼的血尿15例（93.8%），側腹部痛3例

（18.8%）および体重減少1例（6.3%）で，症状発現より来院までの期間は1カ月以内7例（43.8%），1～6カ月8例（50%），11カ月1例（6.2%）で，約半数の症例が症状発現より1カ月以内の早い時期に来院していた．

術前診断

1．尿細胞診　自尿では16例中 class Ⅴ 7例，class Ⅳ 2例，腎盂尿を調べた14例では class Ⅴ 5例，class Ⅳ 3例で，両検査のいずれか陽性例は9例（56.3%）にみられ，自尿が陰性で腎盂尿が陽性の症例は2例であった．

2．DIU　16例の所見は，腎盂腎杯の陰影欠損1例，造影剤の排泄不良などで腎盂腎杯像不鮮明5例，SOL 3例および無機能腎7例であった．腎盂腎杯像不鮮明例や SOL 例のなかには腎盂癌の存在が疑われた症例もあったが，DIU の検査だけで腎盂癌の診断の付された症例は1例に過ぎなかった．

3．RP　膀胱腫瘍が存在したため catheter が挿入できなかった1例を除いた15例の所見は，腎盂腎杯の陰影欠損12例，腎下極の SOL，尿管のみ描出可能，腎は小さいが腎盂像ほぼ正常各1例で，DIU で診断できなかった15例中11例が本検査により診断が可能であった．

4．腎動脈造影　実施した11例では，腫瘍性変化7例，水腎症像1例および正常像3例の所見を得た．腫瘍性変化の内訳は，血管新生5例，腫瘍濃染4例，動脈偏位2例，動脈伸展，腎被膜動脈拡大，腎盂動脈拡大，無～乏血管性および nephrogram 欠損各1例と多彩な所見を得たがその変化は小さく，腎盂に一致して血管新生と腫瘍の濃染を認めた3例のみが診断可能で，診断に関しては有用性は低いが腎細胞癌との鑑別に意義を認めた．

5．CT　施行した13例の所見は，腎盂内腫瘤の描出7例，腎実質の壊死性変化，水腎症，水腎症と腎盂壁の肥厚各1例および正常像3例であった．

6．US　施行した15例の所見は，腫瘤の描出をみたもの9例，そのうち2例には拡張した腎盂内に腫瘤が認められた．腎実質の bizarre echoes，水腎症，矮小腎各1例および正常像3例であった．

以上16症例において尿細胞診および画像診断により腎盂癌と術前診断しえた症例は15例で，残り1例は肉眼的全血尿と側腹部痛を主訴に来院した75歳女性で，尿細胞診は陰性，DIU は無機能腎，他の画像診断でも腎盂癌の特徴的所見は得られなかった．^{67}Gascintigram で患側に uptake があり，血沈1時間値 86 mm，α_2-Gl 11.1%などの異常臨床検査成績をみたので，腎盂癌と術前に確定診断は付せられなかったが，腎細胞癌を含めた腎腫瘍を考慮し手術を施行した．

16症例全例既往に尿路上皮癌はなく，同時発生は4例（尿管と膀胱各2例）にみられた．他疾患との合併は，Werner's syndrome，馬蹄腎およびすでに報告した腎トロトラスト沈着症[9]各1例であった．さらに，異時発生重複癌（胃癌）1例がみられた．

臨床経過

1．術前療法　腎門部リンパ節転移の疑われた1例に放射線療法（Linac，2,000 rads）を実施した．

2．手術　遠隔転移のない14症例に対し腎尿管摘出術を11件，単純腎摘出術を2件および腎部分切除術1件，リンパ節郭清術を4件施行した．単純腎摘出術はトロトラスト沈着症による腎盂癌発症例と術前に腎盂癌と確診しえなかった症例に実施した．腎部分切除術施行症例は，年齢が52歳と若く，腫瘍が上腎杯に限局し，腫瘍の大きさも小さく（画像上 1.5×0.8 cm），辺縁が明瞭で，腎盂尿の細胞診は陰性で low grade と考えられ，術中肉眼的病理学的所見を勘案したうえでおこなわれた．なお，本症は Gl，pTaNoMo で術

Fig. 1.　Retrograde pyelogram (obliquity) shows rounded filling defect (arrow head) at the upper calyx. Partial nephrectomy was performed

後2年5カ月の現在，no evidence of disease (NED) で健在である (Fig. 1).

3．病理組織診断　組織型は全例移行上皮癌であり，grade は膀胱癌取扱い規約[10] によると Gl 5例，G 2 6例および G 3 3例で，stage は Cummings の分類[11]で，stage Ⅰ(粘膜に限局) 2例，stage Ⅱ (粘膜下層までの浸潤) 4例，stage Ⅲ (筋層および腎実質への浸潤) 7例および stage Ⅳ (腎盂外膜または腎被膜を越えているものと転移を認める場合) 3例であった.

4．後療法　放射線療法は予防目的2例と治療目的1例に実施した．後者は頸部リンパ節転移に対しておこなったが無効であった．化学療法は予防目的9例と治療目的2例におこなった．予防投与は Einhorn's regimen (CDDP, PEP, VCR) 2例，FOBEM 1例，MFC 1例および 5-FU 経口投与6例におこなわれ，免疫療法 (OK-432 3例，PSK 8例) を併用した．治療目的の1例は初診時 Virchow リンパ節転移と骨転移を有し，CDDP, 5-FU, INF-α および OK-432 で加療し，自覚症状の改善は一時期得られたが，他覚所見は不変で，診断より11カ月目に癌死した．他の1例は術後1カ月目に頸部リンパ節と肝転移および局所再発が出現し，放射線療法と Merrin's regimen (CDDP, ADM, VCR) と FOBEM 療法を実施したが奏効せず術後5カ月目に癌死した.

予　後

予後は16例中，生存が9例 (NED 4例，膀胱再発5例)，死亡7例で，その死因は癌死6例と脳卒中1例であった．Kaplan-Meier 法による累積生存率は Fig. 2 のごとくで，5年累積生存率 34.1 %と予後不良であった (Fig 2).

考　察

腎盂癌の診断法について各種検査法の有用性を評価する目的で，自験例に施行した検査で得られた所見にもとづいて，ひとつの検査で腎盂癌の診断が可能であったもの (positive)，疑われるもの (doubtful) および診断が不能であったもの (negative) の3段階に分けて検討した．各検査法の positive rate は，RP 80.0%，US 60.0%，尿細胞診56.3%，CT 53.8%，

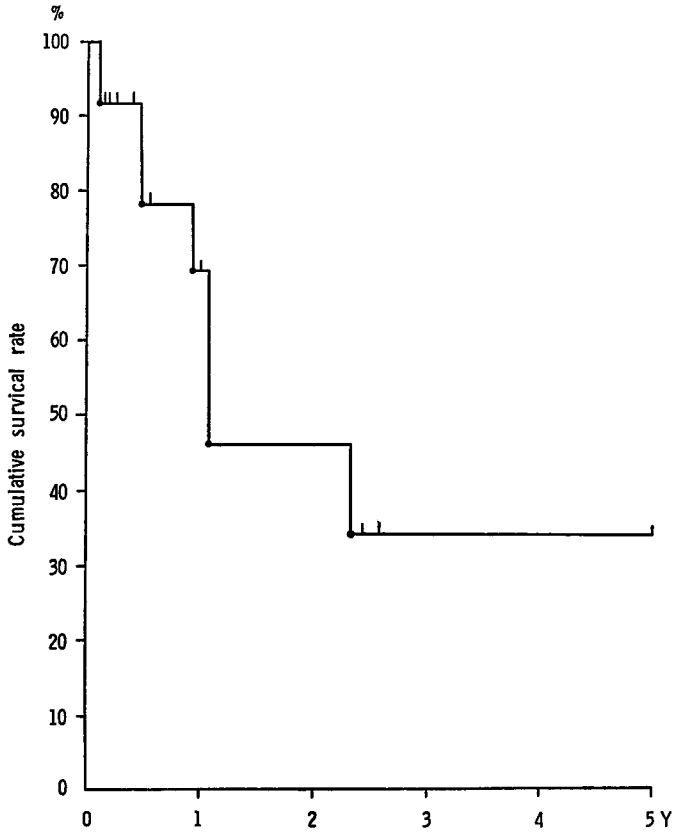

Fig. 2. Cumulative survival rate with Kaplan-Meier's method

Table 1. Examination and diagnostic classification

Examination	No.	Positive	Doubtful	Negative	Positive rate (%)
RP	15	12	1	2	80.0
Ultrasonogram	15	9	1	5	60.0
Cytology	16	9	0	7	56.3
CT	13	7	3	3	53.8
Angiogram	11	3	4	4	27.3
DIU	16	1	8	7	6.3

Table 2. Laboratory data vs. prognosis, grade and stage

Laboratory data (Normal range)	n	ESR (/h) (~11 mm)	α_2-G (%) (4.5~8.7)	LDH (I.U./l) (49~92)
Total	16	44.7±33.1	9.66±2.31	116.13±48.7
Alive	9	29.4±21.2 *	8.61±1.50	98.8 ±14.9
Cancer death	6	68.8±36.0	11.05±2.65	140.7 ±70.2
Grade 1	5	20.2±13.3	8.38±1.80	95.6 ±18.1
2	6	42.2±23.4	9.68±1.16	106.0 ±10.8
3	3	47.7±17.2	9.40±1.78	106.7 ±19.4
Stage I	2	21.5±18.5	8.2 ±0.0	85.5 ±12.5
II	4	20.8±14.5 **	8.9 ±2.3	112.8 ±10.0
III	7	40.7±16.1 **	9.3 ±1.3	103.3 ±16.1
IV	3	100.7±23.6	12.50±2.64	172.7 ±86.4

*p<0.05 **p<0.01 Mean±SD

Table 3. Grade and stage distribution

	Stage I	II	III	IV	Total
Grade 1	2(1)	2	1		5(1)
2		2	3	1(1)	6(1)
3			3(2)		3(2)
Unknown				2(2)	2(2)
Total	2(1)	4	7(2)	3(3)	16(6)

( ): Number of cancer death

腎動脈造影27.3%，DIU 6.3%で，US と CT の有用性が高かった．画像診断可能な腫瘍の大きさに関しては RP では小豆大を，US と CT では 1.5 cm 大は不可能であったが，3.3 cm 以上のものは描出できた．その中間の大きさの症例は経験していないが，2.0～2.5 cm 以上の腫瘍は US と CT で描出可能ではないかと考えている (Table 1).

腎盂癌の予後について5年生存率でみると，平松[12]は72.9%（実測），早川[2]は63%（相対），沼田[13]は42.1%（実測），高安[14]は40%（相対），著者は34.1%（Kaplan-Meier 法）と報告者によりかなりのばらつきがみられた．

腎盂癌の poor risk factor として川村ら[15]は，初診時年齢64歳以上，silent kidney，赤沈値1時間値50 mm 以上，不完全な尿管摘出術，high stage および摘出尿管の腫瘍の存在をあげ，平松[12]は予後を左右する因子として grade と stage を最重視している．著者も予後を占う因子として初診時の血沈，α_2-Gl および LDH を取りあげ，予後，grade および stage の関係を調べた．生存者と癌死者との比較では3項目とも後者で高値であったが，有意差 ($p<0.05$) は血沈値のみにみられた．grade と stage に関しては high grade，high stage になるにつれても検査値は高くなる傾向がみられたが，有意差を認めたのは stage と

血沈値のみであった（Table 2）．なお，自験例において grade と stage が進行するにつれて cancer death が増加する傾向がみられた（Table 3）．

予後改善のためには，職場などにおける検診を徹底して早期発見に努めると同時に治療法の進歩が待たれる．

ま と め

川崎医科大学附属病院泌尿器科で過去10年間に経験した原発性腎盂癌16症例につき臨床的観察を試みた．

1．年齢は70歳代にピークがあり平均年齢63.8歳，男女比2.2：1，患側は右側6例，左側10例と左に多かった．

2．主訴は肉眼的血尿15例，側腹部痛3例で，症状発現より来院までの期間は約半数が1カ月以内と早期であった．

3．手術は遠隔転移のない14例で施行した．その内訳は腎尿管全摘出術11件，単純腎摘出術2件および腎部分切除術1件であった．

4．病理組織型は全例移行上皮癌で，膀胱癌取扱い規約に基づく grade は，G1 5例，G2 6例および G3 3例で，Cumming's 分類による stage は Ⅰ 2例，Ⅱ 4例，Ⅲ 7例および Ⅳ 3例であった．

5．予後は，生存9例（NED 4例，膀胱再発5例），死亡7例（内癌死6例）で，Kaplan-Meier 法による5年累積生存率34.1%と不良であった．

6．臨床検査成績において，血沈，α_2-Gl，LDH の各値と予後，grade および stage との関係をみたところ，血沈値と予後および stage 間に有意差をみたのであった．

7．自験例における腎盂癌の診断に寄与した各検査項目を検討したところ，RP 80.0%，US 60.0%，尿細胞診 56.3%，CT 53.8%，血管造影 27.3%，DIU 6.3%の順で，US と CT に有用性をみた．

文 献

1）田中啓幹：腫瘍学系統概論．男性性器系の腫瘍 p 272，南山堂，東京，1982

2）早川正道：上部尿路上皮腫瘍の臨床的ならびに細胞学的研究．第一編 上部尿路上皮腫瘍の細胞学的悪性度 浸潤度，早期診断と予後の研究．日泌尿会誌 **69**：1422～1431，1978

3）Greenberg M, Falkowski WS, Sakowick BA, Neiman HL and Schaeffer AJ：Use of computed tomography in the evaluation of filling defect of the renal pelvis. J Urol **127**: 1172～1176, 1982

4）増田富士男・仲田浄治郎・大西哲郎・鈴木正泰・町田豊平：Computed tomography による腎盂腫瘍の診断．臨泌 **35**：1057～1060，1981

5）Gatewood OMB, Goldman SM, Marshall FF and Siegelman SS：Computed tomography in the diagnosis of transitional cell carcinoma of the kidney. J Urol **127**: 876～887, 1982

6）成松芳明・久 直史・金田 智・平松京一・西岡清春・田崎 寛・永井 純：腎盂腫瘍の CT 所見．臨放 **26**：555～560，1984

7）Mulholland SG, Arger PH, Goldberg BB and Pollack HM：Ultrasonic differention of renal filling defects. J Urol **122**: 14～16, 1979

8）Arger PH, Mulhern CB, Pollack HM, Banner MP and Wein AJ Ultrasonic assessment of renal transitional cell carcinoma. Preliminary report. AJ R **132** 407～411, 1979

9）天野正道・斉藤典章・植田秀雄・田中啓幹：トロトラストにより発癌したと考えられる腎盂癌の1例．日泌尿会誌 **72**：1500～1507，1981

10）日本泌尿器科学会，日本病理学会編：泌尿器科の病理．膀胱癌取扱い規約．金原出版，東京，1982

11）Cummings KB, Correa RJ, Gibbons RP, Stoll HM, Wheelis RF and Nason JT：Renal pelvic tumors. J Urol **113**: 158～162, 1975

12）平松 侃・伊集院真澄・平尾佳彦・小原壮一・塩見 努・馬場谷勝廣・肱岡 隆・橋本雅善・丸山良夫・末盛 毅・岡村 清・金子佳照・堀井康弘・守屋 昭・岡島英三郎：上部尿路上皮腫瘍の臨床的観察 第一編 原発性腎盂腫瘍．泌尿紀要 **29**：1191～1204，1983

13）沼田 明・香川 正：腎盂尿管腫瘍の臨床的検討．西日泌尿 **44**：981～987，1982

14）高安久雄・小川秋実・上野 精・岸 洋一・東原英二：腎尿管腫瘍の治療成績．日泌会誌 **69**：417～425，1978

15）川村寿一・荒井陽一・田中陽一・東 義人・岡田裕作・岡部達士郎・宮川美栄子・吉田 修：最近25年間に経験した腎盂腫瘍．泌尿紀要 **27**：905～916，1981

（1984年11月30日受付）