

小児前立腺横紋筋肉腫に対する *cis*-diammine-dichloroplatinum, vinblastine, bleomycin 併用療法の経験

箕面市立病院泌尿器科 (主任: 長船匡男部長)

松 宮 清 美
山 口 誓 司
長 船 匡 男

大阪大学医学部泌尿器科学教室 (主任: 園田孝夫教授)

小 出 卓 生

箕面市立病院小児科 (主任: 下辻常介部長)

芦 野 伸 彦
石 井 経 康
下 辻 常 介

COMBINATION CHEMOTHERAPY WITH *CIS*-DIAMMINEDICHLORO- PLATINUM, VINBLASTINE AND BLEOMYCIN FOR A RHABDOMYOSARCOMA OF THE PROSTATE IN A CHILD: REPORT OF A CASE

Kiyomi MATSUMIYA, Seiji YAMAGUCHI and Masao OSAFUNE

From the Department of Urology, Mino City Hospital

(Chief: M. Osafune M.D.)

Takuo KOIDE

From the Department of Urology, Osaka University Hospital

(Director: Prof. T. Sonoda)

Nobuhiko ASHINO, Tsuneyasu ISHII and Tsunesuke SHIMOTSUJI

From the Department of Pediatrics, Mino City Hospital

(Chief: T. Shimotsuji M.D.)

A case of prostatic rhabdomyosarcoma in a 5-year-old boy is reported. He was brought to our clinic on Apr. 1, 1982 with complaints of pollakisuria and urethral pain. X-ray examinations revealed a huge intrapelvic tumor, and it was histopathologically diagnosed as embryonal rhabdomyosarcoma with a specimen of transrectal needle biopsy. Since the tumor was too huge to resect completely, he was initially treated with combination chemotherapy regimen of vincristine, actinomycin D and cyclophosphamide (VAC therapy), and resulted in failure. Then another combination chemotherapy consisting of *cis*-diamminedichloroplatinum, vinblastine and bleomycin (PVB therapy) was tried, and the tumor showed reduction in size.

On Oct. 15, 1982, total cystectomy with ileal conduit urinary diversion was performed. Histopathologically, degenerative change and partial necrosis of the tumor cell were recog-

nized. After the operation, he was treated with radiation therapy and prophylactic VAC therapy. But six months later, multiple pulmonary metastases occurred and gradually increased in size and number. They did not respond to any other chemotherapy. He died on July 13, 1983.

We discussed the chemotherapy for rhabdomyosarcoma, and emphasized that the PVB therapy should be tried on rhabdomyosarcoma as an initial chemotherapy.

Key words: Rhabdomyosarcoma, PVB therapy

小児横紋筋肉腫は比較的まれな疾患であるが、小児軟部組織腫瘍の約半数を占めるものであり、発生部位では尿路性器は頭頸部につづいて多い。その治療法については近年いちじるしい改善がみられ、とくに化学療法においては、vincristine, actinomycin D, cyclophosphamide 3剤併用療法（以下VAC療法）の有効性が一般に認められている。

今回、われわれは前立腺原発と考えられる小児横紋筋肉腫を経験し、当初VAC療法を施行したところ無効であったが、つぎに *cis*-diamminedichloroplatinum, vinblastine, bleomycin 3剤併用療法（以下PVB療法）を試み顕著な効果を得た。今後の横紋筋肉腫に対する化学療法にとり重大な意味を持つと考え、ここに報告する。

症 例

患者 Y.K. 5歳11ヵ月 男

初診：1982年4月2日

主訴：頻尿、排尿痛

家族歴・既往歴：特記すべきことなし

現病歴：1982年3月下旬より頻尿が出現し、排尿痛も加わるようになったため、4月1日当院小児科受診。翌日、当科を紹介された。当科受診時、下腹部に膨隆を認め、導尿にて220 mlを得た。UCG, IVPにて骨盤腔内腫瘍が疑われ入院となった。

入院時現症：身長110 cm, 体重19 kg, 体格・栄養ともに良好、皮膚・粘膜に異常なし、頸部・胸部・腹部理学的所見に異常なし、直腸指診で前立腺部に巨大な硬い腫瘍を触知する。

入院時一般検査成績：血沈 1° 4 mm 2° 18 mm, 末梢血液像 赤血球 $522 \times 10^4/\text{mm}^3$ ヘモグロビン 15.3 g/dl ヘマトクリット 43% 白血球 $6,300/\text{mm}^3$ 分画に異常なし 血小板 $23.4 \times 10^4/\text{mm}^3$, 血液化学 Na 141 mEq/L K 4.2 mEq/L Cl 107 mEq/L 尿素窒素 11 mg/dl クレアチニン 0.76 mg/dl Ca 10.6 mg/dl P 5.6 mg/dl, 肝機能 総蛋白 7.2 g/dl アルブミン 4.5 g/dl GOT 17 U/L GPT 17 U/L γ GTP 7 U/L Al-

Pase 477 U/L LDH 380 U/L 総ビリルビン 0.75 mg/dl, 検尿 pH 5.5 蛋白(-) 糖(-) 沈渣 赤血球(-) 白血球(-), 止血・心電図 異常なし, CRP (-), AFP < 5 ng/ml, CEA < 5 ng/ml

入院時X線検査所見：胸部X線異常なし, IVP 上部尿路に異常を認めないが、膀胱底部の挙上を認める (Fig. 1), UCG 膀胱底部の挙上ならびに前立腺部尿道の後方偏位と過伸展を認める (Fig. 2), 骨盤部CT 小骨盤腔全体を占める巨大な腫瘍を認める (Fig. 3)

病理組織学的検査：経直腸的針生検を施行して得た切片の病理組織像では、細胞質に乏しい円形ないし類円形細胞が密に存在し、好酸性の細胞質をもつ大型の細胞も散見される (Fig. 4). 九州大学医学部第2病

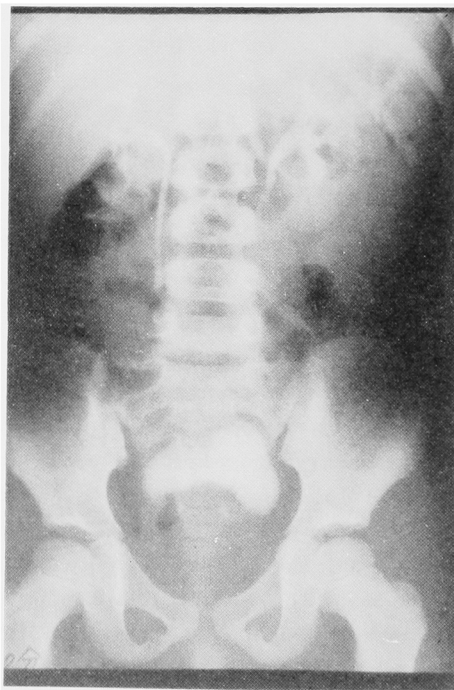

Fig. 1. IVP. Showing elevation of bladder base

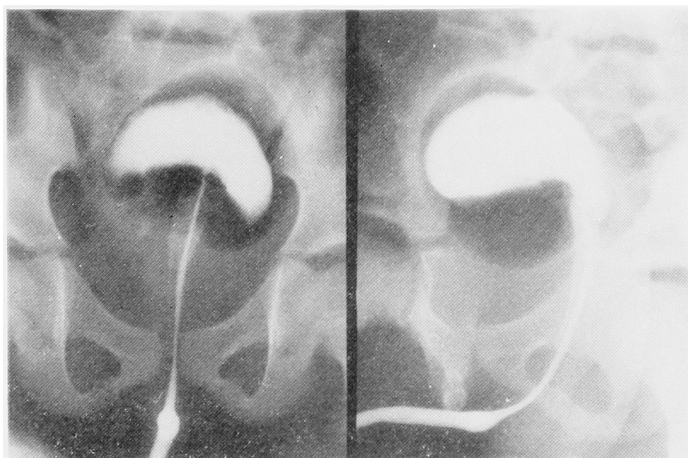


Fig. 2. UCG. Showing posterior deviation and stretching of prostatic urethra

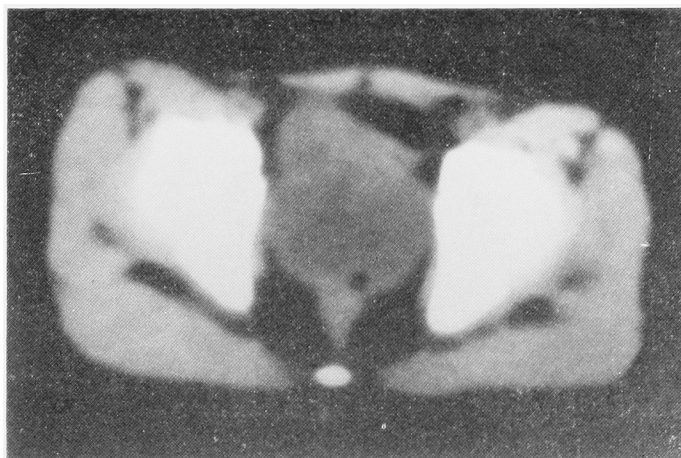


Fig. 3. CT. Showing the huge pelvic tumor

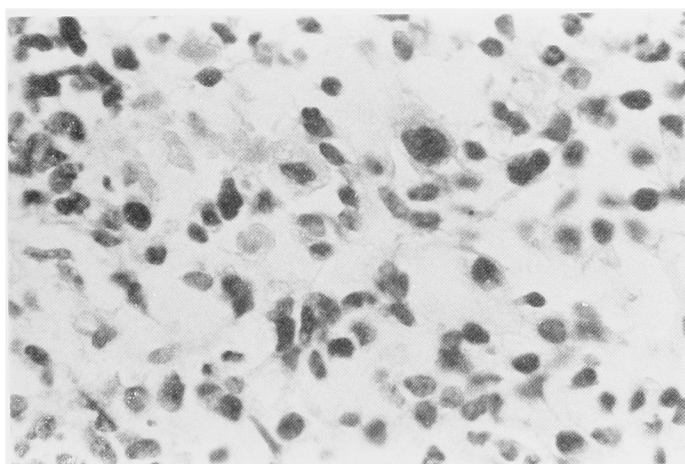


Fig. 4. Histopathology ($\times 400$)

理学教室 遠城寺宗知教授により Embryonal rhabdomyosarcoma と診断された。

臨床経過：転移巣の検索をおこなったが認められなかった。また、尿閉に対し Foley catheter の留置を試みたが疼痛がいちじるしいため膀胱瘻設置術を施行した。Embryonal rhabdomyosarcoma と診断されたものの根治的摘除は困難であると判断し、まず化学療法を施行することとした。当初、横紋筋肉腫に対する化学療法の主流となっている VAC 療法を開始した。総投与量 vincristine 7.5 mg, actinomycin D 1.5 mg, cyclophosphamide 600 mg を投与した時点で腫瘍縮小を認めず、また高度の口内炎が出現し経口摂取不能となったため VAC 療法を中止した。他の副作用は、嘔気嘔吐、脱毛、白血球減少であった。つぎに PVB 療法を試み、1 cycle 終了後、UCG, CT で

腫瘍縮小を認めたため 3 cycle を施行した。総投与量は cis-diamminedichloroplatinum 255 mg, vinblastine 24 mg, bleomycin 135 mg であった。副作用は、嘔気、嘔吐、全身倦怠、白血球減少であり、神経障害、腎機能障害、肺線維症などは認めなかった。PVB 療法後の UCG (Fig. 5) では、入院時の UCG に比較して、膀胱底部の挙上、前立腺部尿道の偏位は改善している。また、PVB 療法後の CT (Fig. 6) においても著明な腫瘍縮小を認め、その縮小率は50%以上、1カ月以上持続し部分寛解を得た。

手術所見：部分寛解を得、根治的摘除可能と判断し、1982年10月15日、手術を施行した。下腹部正中切開にて骨盤腔内に入り、骨盤腔内臓器を検索するに、前立腺より膀胱前壁、右側壁にかけ硬い腫瘍を認めた。一部を生検したところ迅速病理診断にて悪性腫瘍

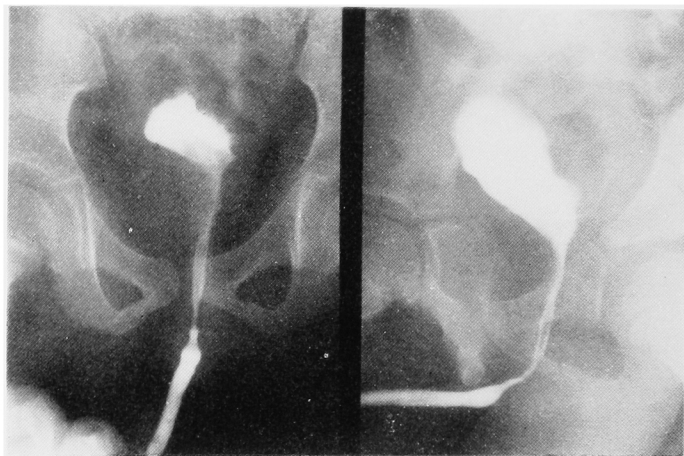


Fig. 5. UCG after PVB therapy

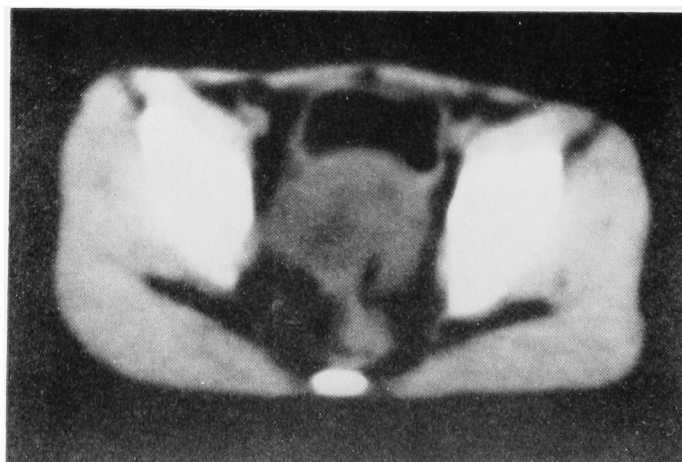


Fig. 6. CT after PVB therapy

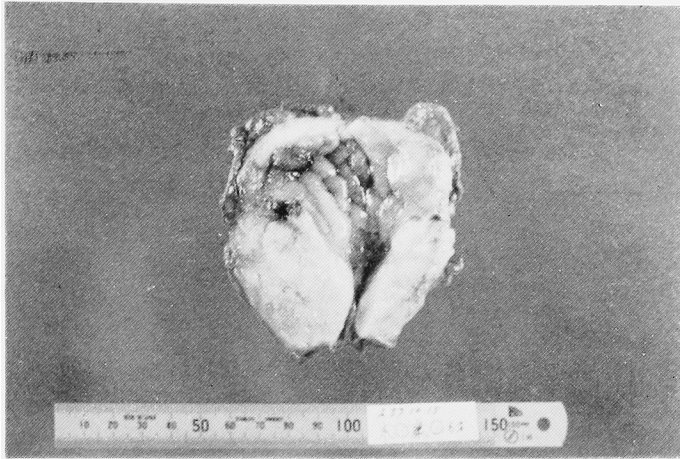


Fig. 7. Macroscopic appearance. Tumor occupied the prostate and the anterior wall of the bladder

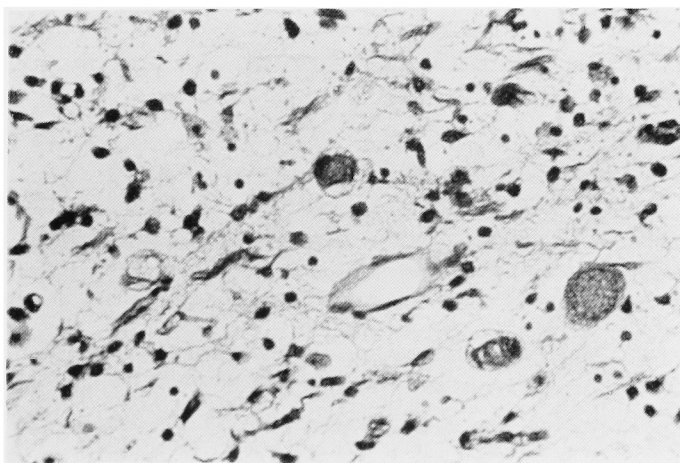
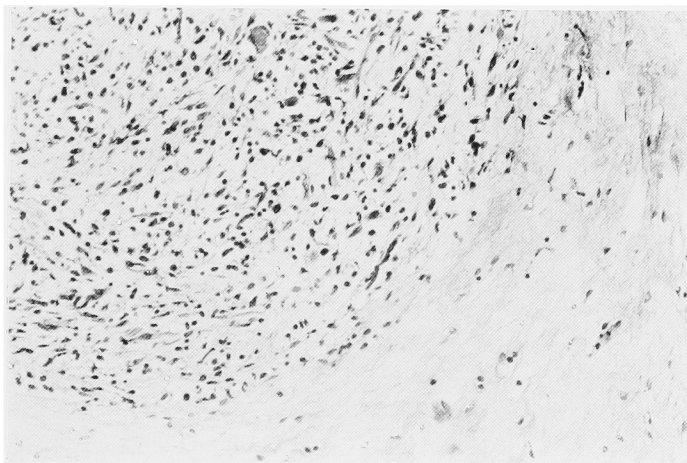


Fig. 8. Microscopic appearance Showing degenerative change of cancer cells (upper: $\times 100$, lower $\times 400$)

細胞の残存を認めたため膀胱全摘除術を施行した。腫瘍周囲には軽度の線維性癒着を認めた。また、骨盤腔内リンパ節は腫張を認めなかった。回腸導管造設術をおこない手術を終了した。

摘除標本：摘除標本 (Fig. 7) は重量 90 g, 前立腺より膀胱前壁にかけ黄白色の硬い腫瘍を認める。病理組織学的所見 (Fig. 8) では、一部に悪性腫瘍細胞が残存しているものの大部分において胞体の空胞化、核濃縮などの退行性所見がみられ、また、完全な壊死像を示す部分もみられ、本症例に対する PVB 療法の有効性を示している。切除辺縁を丹念に検索したが、組織学的にも完全切除されていた。

術後経過：術後補助化学療法として PVB 療法を 1 cycle 施行した。維持療法は adriamycin, vincristine, cyclophosphamide 3 剤併用化学療法と放射線療法の併用とし、上記化学療法を 2 cycle, 放射線照射を 4,050 rad 施行した。しかし、1983年4月15日、肺転移巣が出現し、これに対し、adriamycin, vincristine, cyclophosphamide 3 剤併用化学療法を 1 cycle 施行したが、腫瘍増大を認めた。つぎに、dime-thyl-triazeno-imidazole carboxamide (DTIC) を基礎とし、DTIC, cyclophosphamide, VM-26 3 剤併用化学療法を 1 cycle 施行した。しかし、腫瘍縮小を認めず、1983年7月3日、治療開始1年4カ月めに死亡した。

剖検所見：骨盤腔内に残存腫瘍を認めない。両肺野、腎、副腎に肉眼的転移巣を認めた。また、甲状腺、直腸、心に微小転移巣を認めた。肺転移巣には pleomorphic rhabdomyosarcoma の存在も一部に認められた。

考 察

横紋筋肉腫は小児軟部組織腫瘍の約半数を占め¹⁾、有効な治療法の確立されたものとして知られている。比較的多いものであるが、近年その症例数は増加しつつある。

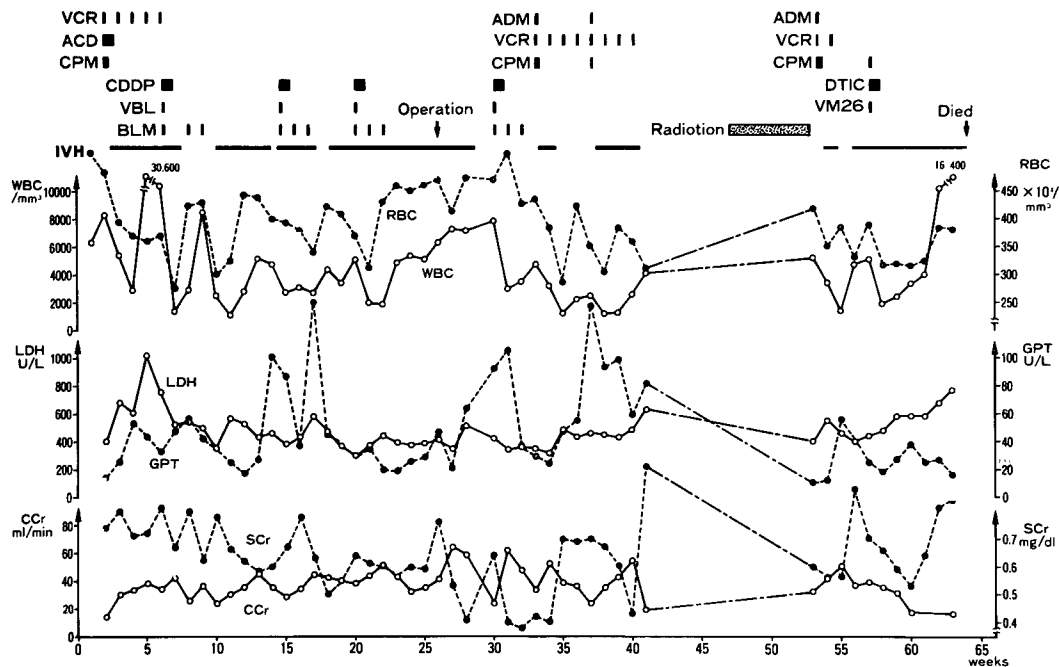
横紋筋肉腫は病理組織学上、embryonal, alveolar, botryoid, pleomorphic type の4型に細分される²⁾。好発部位は頭頸部、泌尿生殖器、四肢であり、泌尿生殖器系は全体の約 1/4 を占める³⁾。Staging については、Table 1 のものが用いられている。

治療法については近年いちじるしい進歩がみられる。当初、1960年以前はおもに手術療法が中心となっていた。このため広汎な切除となることが多かったにもかかわらず、5年生存率は14%、1年以内の死亡は58%と Kilman ら⁴⁾ は報告している。1960年後半より、先に予後の改善を認めた Wilms 腫瘍の治療に準じ、化学療法、放射線療法の併用が計画的に導入されることとなった。化学療法は1969年 Pratt により発表された VAC 療法により、その方向が確定した。Pratt によれば⁴⁾、7例の横紋筋肉腫の症例に VAC 療法を施行し、1例に完全寛解、6例に部分寛解をみたと報告している。その後、VAC 療法、さらに VAC 療法に adriamycin を加えた変法、放射線療法そして手術療法による横紋筋肉腫のすぐれた治療成績が相ついで報告されている。1977年423例を集計した Intergroup Rhabdomyosarcoma Study の報告⁵⁾ では、Group 3,4 にあっても80%以上の寛解率を認め、化学療法のみで25%の完全寛解、さらに放射線療法を加えたものでは完全寛解が50%以上であるとして

Table 1. Grouping schema for Rhabdomyosarcoma 7)

Group	Definition
I	Localized disease-completely resected:
II	a. Confined to organ or muscle of origin. b. Infiltration outside organ or muscle of origin (still localized). No lymph node involvement Microscopic confirmation of complete resection.
III	Regional disease-grossly resected:
	a. Gross resection with "microscopic residual" demonstrated by involvement of the margin of resection. No lymph node involvement.
	b. Gross resection of primary lesion associated with involved regional lymph nodes and/or extension into adjacent organ(s).
	c. Gross resection of primary lesion associated with involved regional lymph nodes and microscopic residual demonstrated by involvement of margin of resection.
IV	Regional disease-incomplete resection or biopsy with gross residual disease.
V	Distant metastases-present at onset (lung, liver, bone, bone marrow, brain, and distant soft tissue and lymph nodes).

Table 2. Clinical course
Y.K. 5yrs. 11 mos. old Rhabdomyosarcoma



いる。1978年、Govanら⁹⁾はVAC療法の有効性を論じており、VAC療法は横紋筋肉腫に対し確立された化学療法といっても過言ではない。これらの化学療法、放射線療法の成功を背景として極端な広汎切除術、とくに骨盤内臓器全摘除術をみなおす努力も払われてきつつある。すなわち、療後の生活に対する配慮、手術侵襲の減少のため、化学療法あるいはさらに放射線療法を併用した初期非手術療法の試みである。これら初期化学療法の報告もみられるが、生存率についてはいまだ結論を得ていない⁷⁻¹¹⁾。

VAC療法を超えようとする試みのひとつとして、Exelbyら¹¹⁾のT6 protocolがあるが、VAC療法無効例あるいはVAC療法中の再発例に関してはいまだ指針はない。

われわれは本症例において、まずVAC療法を試みたが無効であった。根治的手術は困難であるためPVB療法を試みることにした。これは第1にVAC以外の抗癌剤を用いること、第2に作用機序、副作用スペクトラムの重複が少ないように多剤併用をおこなうことから選択したものである。Cis-diamminedichloroplatinumはNitshke¹²⁾、楠美ら¹³⁾が単剤投与して効果を認めないと報告しているが、同じく楠美らはcis-diamminedichloroplatinum, actinomycin D, vincristine 併用で効果を認めたとしている。PVB療

法として投与した本症例においては部分寛解を得、3 cycle 施行後に根治的手術療法をおこなうことが可能であった。最近発表された多和¹⁴⁾、神波¹⁵⁾の症例においても、PVBあるいは、cis-diamminedichloroplatinum, vincristine, bleomycin 併用療法がきわめて有効であったと報告されている。

横紋筋肉腫も2年以内の再発が多く、VAC療法においては維持療法が確立されているが、PVB療法では維持療法が困難であり今後の検討にゆだねられている。本症例は全身多発転移にて死亡したが、局所再発は認めていない。維持療法を考えていくにあたっては放射線療法との兼ね合いが重要な点になるものと思われる。維持療法に難点はあるものの、抗腫瘍効果、副作用の面より、今後VAC療法無効例のみならず、横紋筋肉腫の化学療法の第一選択、さらには、初期化学療法として用いるべきものと考えている。

おわりに

5歳11カ月男児にみられた前立腺横紋筋肉腫の1例を報告した。従来有効であるとされているVAC療法は無効であり、PVB療法において部分寛解を得た。PVB療法はVAC療法無効の横紋筋肉腫だけでなく、当初から試みられてよい化学療法であると考えている。

稿を終えるにあたり御校閲を賜った恩師園田孝夫教授に深謝致します。本論文の要旨は第102回日本泌尿器科学会関西地方会で発表した。

文 献

- 1) King DR and Clatworthy HW Jr : The pediatric patient with sarcoma. *Seminars in Oncology* **8**: 215~221, 1981
- 2) Horn RC Jr and Enterline HT : Rhabdomyosarcoma : A clinicopathological study and classification of 39 cases. *Cancer* **11** : 181~199, 1958
- 3) Kilman JW, Clatworthy HW Jr, Newton WA Jr and Grosfeld JL : Reasonable surgery for rhabdomyosarcoma. *Ann Surg* **178**: 346~351, 1973
- 4) Pratt CB : Response of childhood rhabdomyosarcoma to combination chemotherapy. *J Pediatr* **74**: 791~794, 1969
- 5) Maurer HM, Moon T, Donaldson M, Fernandez C, Gehan EA, Hammond D, Hays DM, Lawrence W Jr, Newton W, Ragab A, Raney B, Soule EH, Sutow WW and Tefft M : The Intergroup Rhabdomyosarcoma Study. *Cancer* **40**: 2015~2026, 1977
- 6) Govan DE, Donaldson SS and Wilbur J : Rhabdomyosarcoma, *Campbell's Urology*, Harrison JH, Gitter RF, Perlmutter AD, Stamey TA and Walsh PC, 4th edition, Vol. 2, 1815-1822, W.B. Saunders Company, Philadelphia, London, Toronto, 1979
- 7) Rivard G, Ortega J, Hittle R, Nitschke R and Karon M : Intensive chemotherapy as primary treatment for rhabdomyosarcoma of the pelvis. *Cancer* **36**: 1593~1597, 1975
- 8) Kumar APM, Wrenn EL Jr, Fleming ID, Hustu HO and Pratt CB : Combined therapy to prevent complete pelvic exenteration for rhabdomyosarcoma of the vagina or uterus. *Cancer* **37**: 118~122, 1976
- 9) Hays DM : Pelvic Rhabdomyosarcoma in childhood. *Cancer* **45**: 1810~1814
- 10) Hays DM, Raney RB Jr, Lawrence W Jr, Soule EH, Gehan EA and Tefft M: Bladder and prostatic tumors in the Intergroup Rhabdomyosarcoma Study (IRS-I). *Cancer* **50**: 1472~1482, 1982
- 11) Exelby PR, Ghavimi F and Jereb B : Genitourinary rhabdomyosarcoma in childhood. *J Pediatr Surg* **13**: 746~752, 1978
- 12) Nitschke R, Starling KA, Vats T and Bryan H : Cis-Diamminedichloroplatinum (NSC-119875) in childhood malignancies. *Medical and Pediatric Oncology* **4**: 127~132, 1978
- 13) 楠美康夫・菅原 茂・工藤達也・トラチャン ヨゲンドラ プラサド : 前立腺横紋筋肉腫の1例. *泌尿紀要* **27** : 1231~1236, 1981
- 14) 多和昭雄・藪田玲子・勇村啓子・土居 悟・池田輝生・岡田 正・桜井幹己・Vinblastine, Cisplatinum, Bleomycin の3剤併用療法が著効を示した膀胱原発横紋筋肉腫の1例. *癌と化学療法* **9** : 2222~2228, 1982
- 15) 神波照夫・石田 章・新井 豊・竹内秀雄・高山秀則・友吉唯夫 : 小児膀胱横紋筋肉腫の1例. *泌尿紀要* **30** : 387~395, 1984

(1984年12月17日受付)