

腎移植後尿路合併症

金沢医科大学泌尿器科学教室（主任：津川龍三教授）

下 在 和・鈴木孝治・鶴井 顯
笹川真人・田中達朗・池田龍介
谷口利憲・白岩紀久男・津川龍三

UROLOGICAL COMPLICATIONS AFTER RENAL TRANSPLANTATION

Arikazu BEN, Koji SUZUKI, Akira TSURUI,
Makoto SASAGAWA, Tatsuro TANAKA, Ryosuke IKEDA,
Toshinori TANIGUCHI, Kikuo SHIRAIWA and Ryuzo TSUGAWA

From the Department of Urology Kanazawa Medical University

(Director: Prof. R. Tsugawa)

Urological complications occurred in 17.5% of the 80 patients who had received renal transplantations in our clinic between March, 1975 and May, 1984.

Urinary fistulas occurred in 3 patients, urolithiasis occurred in 6 patients, ureteral stenosis occurred in 1 patient and urinary tract bleeding occurred in 4 patients.

Graft loss was observed in 1 patient, but there were no patients whose death was directly attributable to urological complications.

Urological complications can be avoided by careful procedures in donor nephrectomy and urinary tract reconstruction.

Key words: Renal transplantation, Urological complication

はじめに

腎移植後の尿路合併症は手術手技が確立された現在でもその発生頻度は少なくなく受腎者の生存率、移植腎の生着率に多大な影響をおよぼすことが多い。ここに、われわれが経験した症例をふりかえり、反省点を含めて発症原因や治療法などについて報告する。

対象と方法

1975年3月より1984年5月末までに金沢医科大学腎移植チームで施行した血縁者間生体腎移植80例を対象とした。今回の検討では尿路感染症は除外した。手術手技および術後管理については当教室の津川ら¹⁾が詳述しているので本稿では省略する。

結 果

尿路合併症は Table 1 のごとく14例 (17.5%) に発生した。内訳は尿瘻3例、尿路結石症6例、尿管狭

窄1例、膀胱内出血4例である。このうち12例に14回の手術（内視鏡の手術を含む）をおこなった。死亡は1例 (LD53) であるが、これは尿路合併症とは直接関係のない原因によるものである。

Table 1. Types of urological complications after renal transplantation

尿路合併症	症例数	治 療		死亡例
		外科的	保存的	
尿 瘻	3	3	0	1
尿路結石症	6	6	0	0
尿管狭窄	1	1	0	0
膀胱内出血	4	3	1	0
合 計	14	13	1	1

Table 2. Urinary fistulas after renal transplantation

症例	部位	発症日	症状	治療
LD42	腎盂尿管移行部	移植後 9日目	移植腎部痛、尿漏出	移植腎盂自己尿管吻合術
LD53	中部尿管	移植後 38日目	尿漏出	尿管膀胱再吻合術 (Psoas bladder hitch 法)
LD76	1. 下部尿管	移植後 21日目	尿漏出	移植腎盂自己尿管吻合術
	2. 再吻合部	移植後 29日目	尿漏出	移植腎盂自己尿管吻合術
	3. 再吻合部	移植後 33日目	尿漏出	移植腎摘除術

Table 3. Urolithiasis after renal transplantation

症例	部位	発症日	症状および診断	治療	成分	尿路感染症	HPT
LD27	尿管膀胱新吻合部	移植後 2カ月目	膿尿、膀胱鏡検査	内視鏡的除去術	Struvite	+	-
LD33	移植尿管口内	移植後 7カ月目	無尿、膀胱鏡検査	内視鏡的除去術	Whewel lite + Brushite	+	-
LD45	尿管膀胱新吻合部	移植後 4カ月目	膀胱鏡検査	内視鏡的除去術	Uric acid	+	-
LD52	尿管膀胱新吻合部	移植後 2カ月目	膀胱鏡検査	内視鏡的除去術	Brushite	-	-
LD77	尿管膀胱新吻合部	移植後 3カ月目	膀胱鏡検査	内視鏡的除去術	Apatite + Struvite	-	-
LD78	尿管膀胱新吻合部	移植後 2カ月目	膀胱鏡検査	内視鏡的除去術	Apatite + Struvite	-	-

HPT : Hyperparathyroidism

1. 尿瘻 (Table 2)

尿瘻を生じた3例はいずれも尿管壊死によるものである。発症日については術直後より良好な利尿が得られたLD42が術後9日目と比較的早期であったが、他の2例はいずれも術後ATNとなり発生までに1カ月前後の期間があった。3例とも排液管よりの排液の異常から尿漏出が強く疑われ生化学分析、インジゴカルミン静注での排液の青染で尿瘻と診断した。治療は3例とも手術療法をおこなった。LD42は壊死尿管を腎盂移行部より膀胱貫通部まですべて切除した後受腎者固有尿管を利用して移植腎の腎盂との端々吻合を

施行した。LD53は尿管の壊死範囲が膀胱側より5~6cmと比較的短くPsoas-bladder-hitch法により尿管膀胱再吻合術が施行可能であった。LD76は最初はやはりLD42と同様の方法で再建したが吻合不全により再々吻合を施行した。しかし、術後よりのATNに加え急性拒絶反応が合併し、さらに尿路カンジダ症も併発したため2度の再建術も奏効しなかった。腎機能の回復の可能性は残されているにせよ、患者の生命を第一に考えやむなく移植腎摘除術を施行した。なお、LD53は尿瘻は治癒したにもかかわらず移植後5カ月目にステロイドの大量投与によると考え

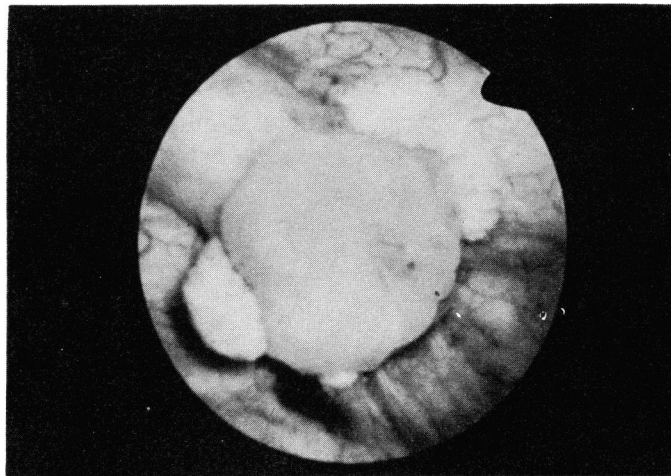


Fig. 1. LD 52; Cystoscopic finding. Calculi surrounding new ureteral orifice are visible.

られる急性膀胱炎により死亡した²⁾。

2. 尿路結石症 (Table 3)

尿路結石症の6例中5例が尿管膀胱新吻合部に付着していたもので、このうち4例は無症状で退院前諸検査の1項目としての膀胱鏡検査にて偶然発見されたものである。LD27とLD33についてはNumataら³⁾がすでに報告した。Fig. 1はLD52の膀胱鏡所見であるが、膀胱鏡検査で偶然に発見された他の3例も同様の所見であった。いずれも内視鏡的に異物鉗子にて除去した。赤外線分析による結石成分はTable 3に

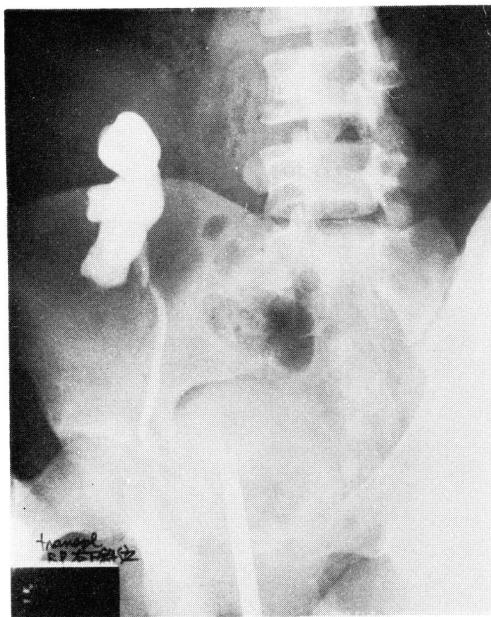


Fig. 2. LD 23; Retrograde pyelogram shows stenosis of upper ureter.

示すごとく、リン酸塩結石5例（うち1例は蔞酸カルシウムとの混合結石）、尿酸結石1例であった。二次性上皮小体機能亢進症の合併症例はなく、尿路感染症はリン酸塩結石5例中2例、尿酸結石症例にも合併していた。高カルシウム血症、腎尿細管アシドーシス、特発性高カルシウム尿症などの合併は1例もなかった。ただ、尿酸結石のLD45は術前より認められた高尿酸血症が術後も持続していた。

3. 尿管狭窄

尿管狭窄の症例は1例のみ経験した。LD 23にあたる17歳の女性で移植後腎機能は良好であったがレノグラム・腎スキャンでは閉塞型を示したためX線透視下にて点滴静注腎盂造影（以下DIPと略す）を施行したが閉塞の原因となる疾患なく水腎症の所見もなかったので経過観察していた。移植後1年目頃より水腎症が出現し漸次増強傾向にあった。X線透視下DIPおよび逆行性腎盂尿管造影を施行したところ尿管口より約7cm上方にて外因性の圧迫によると考えられる尿管狭窄が認められた。血清クレアチニン（以下S-Crと略す）も1.9mg/dlと軽度上昇が認められるため、術後1年4カ月目に再開創をおこなった。術中所見では尿管は外腸骨静脈に沿って数cmの強い線維性癒着が見られ円靭帯にもおよんでいたが慎重に尿管剥離術を施行した。術後のDIPで水腎症は改善し、S-Crも1.5mg/dlまで改善した。その後現在まで経過良好である。

4. 膀胱内出血

膀胱内出血は4例に経験した。LD 1は術直後より高度の血尿が続いたが頻回に膀胱洗浄をおこない消失した。出血原因としては移植尿管断端部の止血不全

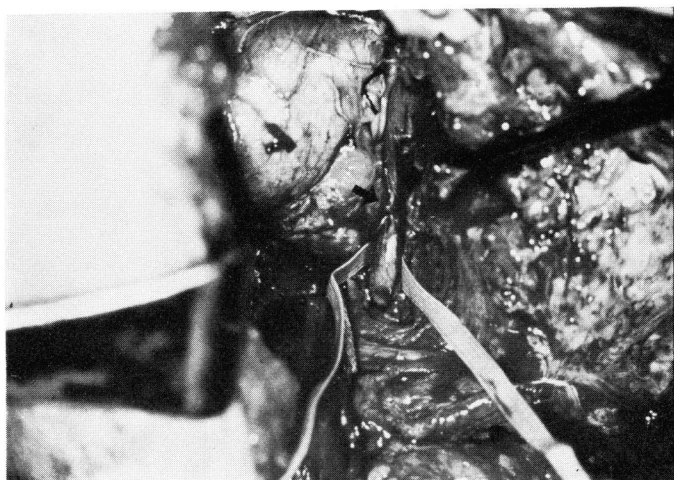

Fig. 3. LD 23; Stenotic site of ureter indicated by the arrow.

と考えられた。LD30は術後ATNにて血液透析をおこなっていたが1週間に腎周囲に留置した排液管よりの持続的出血が見られ再開創した。腎周囲にはあきらかな出血源はなく、念のために膀胱内を観察したところ凝血塊で充満しており新尿管口の変形も見られた。出血部位は不明ですでに止血状態であったため尿管膀胱新吻合術を施行した。以上の2例は沼田ら⁴⁾が報告している。LD39は移植後ATNの状態血液透析をおこなっていたが術後5日目には1日尿量が300mlを超えたため膀胱留置カテーテルを抜去した。しかし、抜去後より高度の頻尿と排尿時痛を認め、術後8日目には凝血塊の排泄も認めた。再度カテーテルを留置し膀胱洗浄をおこなったところ多量の凝血塊が排泄されたため膀胱タンポナーデを疑い膀胱鏡検査を施行した。膀胱内腔は凝血塊で満されていたためそれを除去した後観察したところ移植尿管膀胱新吻合部3時方向と粘膜下トンネル貫通部の2カ所に動脈性と思われる出血が認められた。ただちにボール型凝固導子にて内視鏡的に電気凝固した。LD65は術直後より良好な利尿が認められたが血尿が高度なため持続膀胱洗浄を施行した。しかし、膀胱留置カテーテルが凝血塊にて頻りに閉塞が生ずるため膀胱鏡検査を施行した。LD39と同様に膀胱タンポナーデの状態にあったため凝血塊を除去し膀胱内腔を観察したところ移植尿管膀胱新吻合部6時方向に動脈性と思われる出血を認めた。LD39と同様の方法にて止血した。全例再出血は認めていない。

考 察

腎移植後の尿路合併症の発生頻度が1984年 Loughlin ら⁵⁾により0.9~29.6%という報告がされている。われわれの教室での発生頻度は17.5%で最近の諸家の報告と大差ないように思われる^{5,6)}。尿路合併症のうち尿瘻はもっとも修復が困難で重篤な感染症などを続発し死亡する症例も少なくない合併症である。われわれの経験した3例では1例は修復が不可能で1例はそれが直接原因ではないが死亡している。尿瘻の発生要因について諸家の意見が一致していることは尿管の血行不全であり、とくに提供者腎摘出後の尿管の血流が腎動脈分枝に限られることにより、腎基部処理の愛護的操作の重要性は従来より強調されている^{7~9)}。これに関連して Hricko ら¹⁰⁾は尿路再建法がいかなる術式でなされようとも腎動脈が複数のものに尿瘻の発生が多いと述べており、われわれの症例でも3例中2例は腎動脈が2本であった。その他、急性拒絶反応発症時に腎実質に見られる病理組織学的変化と同様の変化

が尿管にも見られるという報告もあり^{11,12)}、Haber ら¹³⁾は尿管の拒絶反応による壊死を報告している。また、Rattazzi ら¹⁴⁾は自験例にすべてATNが合併していたことよりATNを起こすに至った血行動態の変化が二次的な要因になりえることを示唆している。われわれの症例でもLD53とLD76は術後ATNを合併しており、また2例とも尿瘻発生以前に急性拒絶反応を1度づつ発症していることより、一次的な尿管への血流障害にこれらの要因が加わって尿瘻の発生を見たことも十分に考えられる。尿路再建法ではわれわれは粘膜下トンネル法による尿管膀胱新吻合(Paquin-Amar法)を施行しているが、他の再建法に比較して尿瘻の発生頻度の少ないことは諸家の報告に見られるとおりである^{15,16)}。

つぎに腎移植後の尿路結石症の発症頻度は比較的低くBrien ら¹⁷⁾は自験例と過去の報告例を集計し48例を報告しているが、1施設の報告例としてはCaralps ら¹⁸⁾の7例が最高であり当科の6例は比較的多い例数である。その理由として、術後に膀胱鏡検査をおこなうため発見する例が多いこともあろう。前述のごとく6例中4例は無症状で発見されている。発症原因としては、二次性上皮小体機能亢進症という報告が多いが^{19~21)}、その他、腎尿管アンドンジス、尿路感染症などがあげられる。われわれの経験した症例では尿管結石の1例を除き他の5例は尿管膀胱新吻合部のカットグートを核にした結石と考えられ二次性上皮小体機能亢進症や腎尿管アンドンジスの合併はなかった。尿路感染症が主因と考えられる症例もNumata ら⁹⁾が報告したLD27を除きみられなかった。なお、LD45の尿酸結石に関しては術前後ともに高尿酸血症を認め、それが主因と考えられる。

尿管狭窄については、自験例では外腸骨静脈と尿管との線維性癒着が原因であったが癒着を生じた原因は不明である。しかし、術後早期よりRI検査で閉塞型を示していたことより尿管の屈曲やねじれがあったことも否定できない。Ehrlich ら²²⁾は腎移植後の尿路通過障害の原因として ① distal ureteral necrosis and/or fibrosis ② kink or compression by kidney ③ torsion ④ anastomotic stricture ⑤ blood clots ⑥ spermatic cord obstruction ⑦ retroperitoneal fibrosis ⑧ abscess ⑨ lymphocele ⑩ pyeloureteral kink ⑪ improper ureteral placement ⑫ fungus ball ⑬ stones をあげている。

膀胱内出血は報告例が少なく、Starzl ら²³⁾が2例、Loughlin ら⁵⁾が5例報告している。われわれが経験した4例はいずれも尿管膀胱新吻合部からの出血と考

えられ、尿路再建術のさいの尿管断端の観察と注意深い止血で十分防止しえたのではないかと反省している。

尿路合併症の治療については、手術療法の適否や時期・方法の判断が重要である。尿瘻は緊急手術の適応となることが多く、部位や程度により種々の再吻合術式による尿路再建がおこなわれている。尿路結石症では、尿管結石の場合、尿管閉塞により腎機能低下をきたすものでは手術療法が必要であるが、それ以外の小結石なら自然排石を期待すべきであろう²⁴⁾。また、われわれの経験したような尿管膀胱新吻合部の結石の場合、感染の原因となっているときはもちろんであるが、発見された時点で感染がなくてもいずれ感染の誘発や遷延の原因となり、場合によっては結石成長により尿管口の圧迫閉塞の原因ともなりうることを考えると異物鉗子による内視鏡的処置は必要であると考えている。われわれは退院時は routine 検査として膀胱鏡検査をおこなっているが、一般的には尿路感染の所見が続くときにはチェックすべき項目であり、また、術後1回は観察しておくことも必要ではないかと考えている。もちろん施行にあたっては無菌的操作に留意することは当然のことである。尿管狭窄の場合、Lymphocele などの外部からの圧迫が原因ならその除去につとめ、屈曲や癒着が原因なら癒着剝離術を施行するというように外科的療法が必要な場合が多い。膀胱内出血はカテーテルを留置し持続膀胱洗浄を施行することで処置できることが多いが、失血症状や膀胱タンポナーデを生じた場合は内視鏡的止血が必要となる。また、場合によっては尿管膀胱新吻合術を再施行しなければならないこともある。

尿路合併症は移植手術時における手術手技に問題のあることが多く、十分な注意と観察で予防しうるものであり、的確な手術の遂行が必要であることを改めて痛感した。なお、血管合併症と同じく、診断がつけば開創を含めて早急に処置することが必要と考える。

おわりに

1984年5月までの腎移植80例中14例17.5%に尿路合併症を経験した。死亡例は1例あったが尿路合併症とは直接関係のない原因であった。腎移植患者は免疫抑制剤の大量投与下であり感染症の誘発などの危険を考える確かな治療が必要であるが、なによりも予防が重要であり、そのためには細心かつ確実な手術手技の遂行が必要である。今後はこの点を十分自覚・反省して努力していきたいと考えている。

なお、本論文の要旨は、第320回日本泌尿器科学会北陸地方会、第17回腎移植臨床検討会にて発表した、

文 献

- 1) 津川龍三・山川義憲・鈴木孝治・沼田知明・白岩紀久男・下 在和・谷口利憲・池田龍介・篠田 晤・石川 勲・山口 繁・森 秀麿・紺田 進：生体腎移植56例の経験。移植 **17**：260～269, 1982
- 2) 栗原 怜・福田喜裕・谷 吉雄・北田博久・由利健久・石川 勲・篠田 晤・下 在和・山川義憲・津川龍三：腎移植後に発症した急性肺炎の1例移植 **17**：450～456, 1982
- 3) Numata T, Yamakawa Y, Suzuki K, Ikeda R, Taniguchi T, Ben A, Shiraiwa K, Kawaguchi S and Ryuzo T: Urinary calculi following renal transplantation-Report of two cases. J Kanazawa Med Univ **6**; 34～39, 1981
- 4) 沼田知明・山川義憲・津川龍三：腎移植の臨床的観察—とくに外科的合併症について—。移植 **16**：39～43, 1981
- 5) Loughlin KR, Tilney NL and Richie JP: Urologic complications in 718 renal transplant patients. Surgery **95**: 297～302, 1984
- 6) Waltzer WC, Zincke H, Leary FJ, Sterioff S, Woods JE, DeWeerd JH and Myers RP: Urinary tract reconstruction in renal transplantation. Urology **16**: 233～241, 1980
- 7) Salvatierra O Jr, Kountz SL and Belzer FO: Prevention of ureteral fistula after renal transplantation. J Urol **112**: 445～448, 1974
- 8) Smolev JK, McLoughlin MJ, Rolley R, Sterioff S and Williams GM: The surgical approach to urological complications in renal allotransplant recipients. J Urol **117**: 10～12, 1977
- 9) Palmer JM and Chatterjee SN: Urologic complications in renal transplantation. Surg Clin North Am **58**: 305～319, 1978
- 10) Hricko GM, Birtch AG, Bennett AH and Wilson RE: Factors responsible for urinary fistula in the renal transplant recipient. Ann Surg **178**: 609～615, 1973
- 11) Porter KA, Path MC, Marchioro TL and Starzl TE: Pathological changes in 37 human homotransplants treated with immunosuppressive drugs. Brit J Urol **37**: 250～273 1965

- 12) Robertshaw GE, Madge GE and Kauffman HM Jr: Ureteral pathology in treated and untreated renal homografts. *Surg Forum* **17**: 236~238, 1966
- 13) Haber MH and Putong PB: Ureteral vascular rejection in human renal transplants. *JAMA* **192**: 157~159, 1965
- 14) Rattazzi LC, Simmons RL, Spanos PK and Najarian JS: Late ureteropelvic necrosis after transplantation. *Urol* **5**: 326~330, 1975
- 15) Well R III, Simmons RL, Tallent MB, Lillehei RC, Kjellstrand CM and Najarian JS: Prevention of urological complications after kidney transplantation. *Ann Surg* **174**: 154~160, 1971
- 16) Marx WL, Halasz NA, McLaughlin AP and Gittes RF: Urological complications in renal transplantation. *J Urol* **112**: 561~563, 1974
- 17) Brien G, Scholz D, Oesterwitz H, Schubert G and Brck C: Urolithiasis after kidney transplantation- Clinical and mineralogical aspects. *Urol Res* **8**: 211~218, 1980
- 18) Caralps A, Lloveras J, Masramon J, Andreu J, Brulles A and Gil-Vernet JM: Urinary calculi after renal transplantation. *Lancet* **I**: 544, 1977
- 19) Rosenberg JC, Arnstein AR, Ing TS, Pierce JM, Rosenberg B, Silva Y and Walt AJ: Calculi complicating a renal transplant. *Am J Surg* **129**: 326~330, 1975
- 20) Leapman SB, Vidne BA, Butt KMH, Waterhouse K and Kountz SL: Nephrolithiasis and nephrocalcinosis after renal transplantation: A case report and review of the literature. *J Urol* **115**: 129~132, 1976
- 21) Normann E, Fryjordet A and Halvorsen S: Stones in renal transplants. *Scand J Urol Nephrol* **14**: 73~76, 1980
- 22) Ehrlich RM and Smith RB: Surgical complications of renal transplantation. *Urology* **10**: 43~56, 1977
- 23) Starzl TE, Groth CG, Putnam CW, Penn I, Halgrimson CG, Flatmark A, Gecelter L, Brettschneider L and Stonington OG: Urological complications in 216 human recipients of renal transplants. *Ann Surg* **172**: 1~22, 1970
- 24) 佐川史郎・園田孝夫: 腎移植における泌尿器科的合併症. *腎と透析* **3**: 57~66, 1977

(1985年2月4日受付)