泌尿紀要31巻11号
1985年11月

経皮的腎瘻造設術について—その方法と問題点

京都大学医学部泌尿器科学教室（主任：吉田　修教授）
東　義人・大石　賢二・飛田　収一
西村　昌則・木原　裕次・武縄　淳
田中　寛郷・川村　寿一・吉田　修

PERCUTANEOUS NEPHROSTOMY—THE METHOD AND TECHNICAL PROBLEMS

Yoshihito HIGASHI, Kenji OISHI, Shuuichi HIDA, Masanori NISHIMURA, Yuuji KIHARA, Jun TAKENAWA, Hirosato TANAKA, Juichi KAWAMURA and Osamu YOSHIDA
From the Department of Urology, Faculty of Medicine, Kyoto University
(*Director: Prof. O. Yoshida*)

Ultrasound guided percutaneous nephrostomy (PNS) was performed on 72 patients (80 kidneys) including pretreatment for percutaneous nephro-uretero lithotomy (PNL).

PNS was performed for post-renal anuria or hydronephrosis in 23 cases (28 kidneys), for urinary leakage in 4 cases (5 kidneys), for vesical bleeding in 1 case (2 kidneys) and as pretreatment of PNL in 44 cases (45 kidneys).

Ultrasound guided renal puncture was done percutaneously and a 0.038 inch J-tipped wire guide was inserted into the suitable calyx. Then the nephrostomy tract was dilated with fascia dilators of Malecot nephrostomy set.

A 14 Fr or 16 Fr Malecot catheter was used for hydronephrosis or urinary leakage cases. 18 Fr, 24 Fr Malecot catheter or Bardex balloon catheter 18～22 Fr was inserted for PNL eases.

In the PNL group, Ht decreased slightly but there was no need of blood transfusion. In the other groups, Ht did not change.

Defect of 99m-Tc-DMSA renal uptake in several cases suggested renal injury at nephrostomied cortex.

In about 70% of the cases, a fever of more than 37°C was observed, and in 4 cases, more than 39°C was observed. There were no major complications observed. In conclusion, percutaneous nephrostomy using Malecot nephrostomy set is a safe and effective method.

Key words: Percutaneous Nephrostomy, Percutaneous Nephrolithotomy, Ultrasonography, Urinary Diversion, Renal stone

はじめに

ここ数年の間に，超音波診断装置の改良と穿刺技術の進歩により，経皮的腎生検[1]や経皮的腎嚢胞穿刺術[2,3]，経皮的腎瘻造設術[4,5]（percutaneous nephrostomy 以下 PNS と略す）など，腎に対する経皮的穿刺術が安全確実におこなわれるようになった．ことに腎瘻造設術は，泌尿器科領域の疾患のみならず婦人科，外科領域の悪性腫瘍の尿路浸潤による腎後性無尿や水腎症に対して，あるいは下部尿路の尿瘻や出血に対する一時的あるいは永久的尿路変更術として，これまで尿管皮膚瘻術と同様，開腹手術によりなされ

てきたが，患者および術者，看護者のいずれにとっても，手術時間の短縮や術後の苦痛の軽減，創部の看護の簡易化などの面から考えて，PNS が可能となったことは喜ばしい．

さらに，腎および上部尿路結石に対して，経皮的腎尿管切石術[6~8] (percutaneous nephroureterolithotomy 以下 PNL と略す) が盛んにおこなわれるようになったのは，その術前処置として，やはり PNS が安全確実におこなわれるようになったためである．

われわれは，1983年8月より1985年1月の18カ月間に，PNL の術前処置を含めて，計72例80腎に対して，PNS をおこなう機会を得たので，ここにその症例および術後の経過を報告し，われわれがおこなっている方法や PNS における問題点を紹介する．

なお，本法を用いてわれわれも PNL をおこない，その成績についてはすでに予報的に報告している[9]．

対 象 症 例

PNS の対象となったのは，腎後性無尿あるいは水腎症23例28腎，尿瘻4例5腎，膀胱出血1例2腎，PNL の術前処置44例45腎である．(Table 1~3)．なお，PNL は1984年3月より開始した．

また，腎後性無尿あるいは水腎症に対して1985年1月現在で，腎瘻設置が続いているもの，あるいは抜去することなく死亡したものは19例22腎（以下永久的腎

Table 1. Group of eternal nephrostomy

Case	Age	Sex	Diagnosis	Date	Calix inserted	Catheter inserted	Fever※	Ht	
1	MM	66 M	Gastric Ca Anuria	58. 8.10	L.lower	Malecot14Fr	(−)	30.1→26.6	
2	NM	75 F	Uterine Ca Anuria	58. 9.16	R.upper	Malecot14Fr	(±)	?	
3	SK	63 F	Vesico-Vaginal-Fistula	58.11.10	R.lower	Malecot14Fr	?	?	
4	HN	65 M	Prostatic Ca Anuria	58.11.14	R.lower	Malecot14Fr	(−)	26.0→25.5	
5	IY	52 F	Malig.Schwannoma Hydronephrosis	59. 1. 4	R.middle	Malecot14Fr	(±)	27.4→28.2	
6	OK	62 F	Uterine Ca Hydronephrosis	59. 2. 9	L.lower	Malecot14Fr	?	33.1→33.0	
7	YH	60 M	Renal Tbc Anuria	59. 3. 5	R.middle	Malecot14Fr	(±)	?	
8	FT	53 M	Uterine Ca Hydronephrosis	59. 5.31 59. 6.12	R.lower L.pelvis	Malecot14Fr Malecot14Fr	? ?	16.6→23.7 25.8→22.0	★
9	KK	60 F	Uterine Ca Hydronephrosis	59. 6.15 〃	R.middle L.lower	Malecot14Fr Malecot14Fr	(+)	24.5→26.0	★
10	MK	52 F	Pharingeal Ca Hydronephrosis	59. 6.19	R.middle	Malecot14Fr	(+)	21.2→22.9	
11	FY	46 M	Colon Ca Ureteral fistula	59. 9. 6	R.lower	Malecot14Fr	(−)	29.9→31.1	
12	YC	50 F	Bladder Ca Anuria	59. 9.12	R.middle	Malecot14Fr	(+)	26.5→28.0	
13	KM	31 F	Uterine Ca Hydronephrosis	59.10. 6	R.middle	Malecot14Fr	(++)	24.9→30.6	★
14	NY	46 F	Uterine Ca Hydronephrosis	59.11. 7	L.middle	Malecot16Fr	(+)	24.4→25.3	
15	ST	64 F	Pagets disease Hydronephrosis	59.11.16	R.lower	Malecot16Fr	(−)	30.3→34.8	
16	YT	44 F	Uterine Ca Anuria	59.11.22	L.middle	Malecot16Fr	(−)	20.0→17.8	
17	UT	73 F	Uterine Ca Hydronephrosis	59.11.29	L.middle	Malecot14Fr	(±)	21.4→18.8	
18	NA	60 F	Uterine Ca Bleeding	59.12.15 59.12.21	R.middle L.lower	Malecot16Fr Malecot16Fr	(−) (+)	27.1→31.7 31.7→23.7	
19	YJ	65 M	Rectal Ca Oliguria	60. 1.22	R.middle	Malecot16Fr	(+)	24.6→20.0	

★…With blood transfusion
※…(−) Fever < 37.0℃, (±) 37.0≦ <38.0℃, (+) 38.0≦ <39.0℃, (++) 39.0≦

Table 2. Group of temporary nephrostomy

Case	Age	Sex	Diagnosis	Date	Position of nephrostomy	Catheter inserted	Fever※	Ht	Next treatment
1	IN	47 F	L.U-P stenosis	58. 2.10	L.middle calix	Trocker10Fr	(±)	23.0→22.0	60. 1.18 U-P plasty
2	TJ	67 M	L.U-V stenosis Extravasation	58. 9.13	L.upper calix	Malecot14Fr	(−)	?	59. 9.27 Neostomy
3	GM	45 F	Rectal Ca	58.11.21	R.middle calix	Malecot14Fr	(±)	32.7→36.1	59. 1.24
			Hydronephrosis	58.11.28	L.lower calix	Malecot14Fr	(+)	29.6→31.6	Ilealconduit
4	MT	61 M	L.U-P stenosis	58.11.24	L.middle calix	Malecot14Fr	(±)	40.4→42.7	59. 1.27 U-P plasty
5	YM	53 F	Sigma Ca	59. 5.14	R.pelvis	Bardex20Fr	(−)	22.9→20.5	59. 9.14
			Vesical fistula		L.middle calix	Malecot14Fr			Spontan.healing
6	KT	51 M	Bladder Ca	59. 6. 8	R.lower calix	Bardex18Fr	(±)	18.0→17.6	59. 7.20 ★
			Hydronephrosis		L.lower calix	Bardex18Fr			Ilealconduit
7	YY	31 M	Retroperitoneal -fibrosis	59. 6.14	R.lower calix	Bardex18Fr	(−)	18.4→18.7	59. 7.10
					L.lower calix	Bardex18Fr			Ureterolysis
8	MH	60 M	L.Uret.Stenosis (Uret.Stone)*	59. 8.22	L.lower calix	Bardex18Fr	(−)	35.7→35.2	59.11. 6 Ureterolithotomy
9	SM	57 F	L.Uret.Stenosis (Uret.Ca)*	59.12. 7	L.lower calix	Malecot14Fr	(±)	37.9→38.3	60. 1. 8 Nephroureterectomy

*…After radical cystectomy and ileal conduit due to bladder cancer.
★…Blood transfusion
※…(−) Fever < 37.0℃, (±) 37.0≦ <38.0℃, (+) 38.0≦ <39.0℃, (++) 39.0≦

瘻群とよぶ), なんらかの処置（PNL を除く）をおこなった後，腎瘻カテーテルを抜去することができたのは9例13腎（以下一時的腎瘻群とよぶ）である．なお PNL の前処置として，腎瘻カテーテルを留置したものを，以下 PNL 群とよぶ．

方　　法

使用機器

使用した超音波診断装置は，アロカ社の SSD-256 または SSD-280 で，穿刺用探触子として，電子式リニア走査型 UST-5078 P-3.5 または機械式セクタ走査型 ASU-32-3.5 (Fig. 1) をもちいた．

前処置

患者の前処置として，緊急の場合は，ラシックス 20 mg およびソセゴン 15 mg を筋注し，PNL 群など余裕のある場合には，前日に硬膜外麻酔用のチューブを留置し，術直前にやはりラシックス 20 mg およびソセゴン 15 mg を筋注した．

穿刺方法

X線透視用テーブルに，患者を腹臥位にしておき，患側の側腹部および背部の消毒の後，超音波診断装置を用い，穿刺部位，方向，距離を決定した後，局所麻酔単独あるいは硬膜外麻酔併用下に穿刺した．穿刺に用いた針は，ロングサイズの22号針および18号針である (Fig. 2-a)．水腎症の程度が中等度以上の場合には，はじめから18号針を用いた．水腎症の程度が軽度あるいは水腎の見られない場合には，とりあえず22号針にて穿刺し (Localization Puncture)[5]，順行性に腎盂像を得た後，X線透視下に目的とする腎杯に18号針を挿入した (Definitive Puncture)[5]．とくに PNL 群の症例に対しては，後者の方法を採用した (Fig. 4a～c)．また，同じく PNL 群の症例で，確実な穿刺が不可能と考えられた場合には，あらかじめ逆行性に UPJ オクルージョンカテーテル（COOK UROLOGICAL 社）を留置し，腎盂造影をおこないながら，やはりX線透視下に目的とする腎杯に18号針を挿入した．

腎瘻拡張方法

Table 3. Group of PNL

Case	Age	Sex	Date	Position of Stone	Calix inserted	Catheter	Fever※	Ht	
1	NN	47	M	59. 2. 7	L.mid.uret.	U-P-J	Malecot14Fr	(±)		☆
2	US	52	M	59. 3. 9	L.pelvis	lower	One Stage Ope	(±)		☆
3	HS	50	F	59. 3.15	R.pelvis	middle	Malecot14Fr	(−)		☆
4	UK	58	M	59. 4.26	R.pelvis	lower	Malecot14Fr	(±)	48.1→40.3	
5	NH	52	M	59. 5. 1	R.low calix	lower	Malecot14Fr	(+)	41.2→36.2	
				59. 5.25	R.pelvis	middle	Bardex22Fr	(±)	35.3→35.0	
6	TK	23	M	59. 5.24	R.pelvis	middle	Bardex22Fr	(±)	?	☆
7	SS	44	M	59. 6. 4	L.U-P-J	middle	Bardex22Fr	(±)	39.4→37.6	
8	YM	51	M	59. 6.30	L.U-P-J	middle	Bardex20Fr	(±)	44.9→40.2	
9	IS	53	F	59. 7. 5	R.low calix	lower	Bardex22Fr	(±)	36.9→38.6	
10	KM	52	M	59. 8. 7	R.pelvis	lower	Bardex22Fr	(±)	44.6→41.5	
11	KS	35	F	59. 8.16	R.multiple	lower	Bardex22Fr	(++)	33.1→30.6	
				59.10.20	R.multiple	middle	Bardex22Fr	(++)	30.8→28.5	
12	MY	17	M	59. 8.17	R.pelvis	lower	Bardex22Fr	(+)	33.2→27.2	☆
13	HK	24	M	59. 8.28	R.U-P-J	middle	Bardex18Fr	(+)	43.5→35.3	☆
14	YA	48	M	59. 9. 7	R.multiple	middle	Bardex22Fr	(++)	42.1→42.2	
				59.10.16	R.multiple	middle	Bardex22Fr	(+)	35.4→34.8	
15	OY	46	M	59. 9.13	R.low calix	lower	Bardex18Fr	(−)	43.4→42.5	
16	MT	44	M	59. 9.20	L.mid.uret.	middle	Malecot14Fr	(−)	?	
17	HR	22	F	59. 9.22	L.pelvis	lower	Malecot14Fr	(−)	38.0→41.3	
18	FF	70	F	59.10. 5	L.mid.uret.	middle	Bardex22Fr	(+)	33.8→33.0	
19	NT	23	M	59.10. 8	R.low calix	lower	Malecot14Fr	(−)	37.0→25.4	
20	HS	21	M	59.10.13	L.U-P-J	middle	Malecot18Fr	(±)	44.4→43.1	
21	YK	31	F	59.10.18	L.multiple	middle	Malecot24Fr	(±)	38.8→35.4	
22	WS	50	F	59.10.23	R.pelvis	lower	Malecot18Fr	(±)	37.3→33.4	
23	NS	52	M	59.10.25	L.multiple	lower	Malecot18Fr	(±)	45.8→45.6	
24	YT	53	M	59.10.25	L.U-P-J	middle	Malecot24Fr	(−)	?	
25	IA	48	M	59.11. 1	R.multiple	lower	Malecot18Fr	(±)	42.1→38.9	
26	TK	43	F	59.11. 1	L.multiple	lower	Malecot18Fr	(+)	34.5→32.6	
				59.11.22	L.multiple	upper	Malecot18Fr	(±)	30.9→29.3	
27	HS	25	M	59.11. 2	R.U-P-J	middle	Malecot18Fr	(−)	48.9→43.3	
28	MN	36	F	59.11.13	L.mid.uret.	lower	Malecot14Fr	(−)	32.8→32.8	
29	NS	56	F	59.11.15	L.U-P-J	middle	Malecot24Fr	(−)	38.8→38.7	
30	MF	16	F	59.11.17	R.U-P-J	middle	One Stage Ope	(±)	38.4→32.4	
31	ST	41	M	59.11.20	L.mid.uret.	lower	Malecot24Fr	(±)	44.8→40.0	
32	IT	56	M	59.11.22	R.U-P-J	middle	One Stage Ope	(+)	48.3→40.7	
33	FK	33	M	59.11.22	L.mid.uret.	middle	Malecot24Fr	(+)	42.4→37.0	
34	AY	51	M	59.11.29	R.U-P-J	middle	Malecot24Fr	(−)	45.1→41.5	
35	ST	58	M	59.12. 1	L.multiple	lower	One Stage Ope	(±)	47.1→49.2	
36	KK	64	F	59.12. 4	R.U-P-J	middle	One Stage Ope	(−)	39.0→37.9	
				59.12.14	L.pelvis	middle	One Stage Ope	(±)	37.9→31.2	
37	ST	61	M	59.12. 7	R.pelvis	middle	One Stage Ope	(±)	40.4→39.4	
38	MY	47	M	59.12.11	R.pelvis	lower	One Stage Ope	(+)	52.9→45.3	
39	YN	23	M	59.12.18	L.U-P-J	middle	One Stage Ope	(+)	?	
40	ST	55	M	59.12.18	L.pelvis	lower	One Stage Ope	(±)	40.6→36.1	
41	IY	42	M	60. 1.18	R.low calix	lower	One Stage Ope	(+)	42.5→34.5	
42	MG	65	M	60. 1.22	L.mid.uret.	middle	One Stage Ope	(±)	39.5→36.0	
43	TN	35	F	60. 1.25	R.low calix	lower	One Stage Ope	(+)	41.0→40.0	
44	FK	28	M	60. 1.29	R.U-P-J	middle	One Stage Ope	(±)	42.4→41.4	

☆…Case of open surgery
※…(−) Fever < 37.0℃, (±) 37.0≦ <38.0℃, (+) 38.0≦ <39.0℃, (++) 39.0≦
One Stage Ope … PNL was performed immediately after PNS.

18号針より尿の流出を確認した後，0.038インチ・J型ガイドワイヤーを腎盂内に挿入した．X線透視にてガイドワイヤーの適切な挿入を確認の後，18号針を抜去し，ガイドワイヤーのみ留置した．ついで，COOK UROLOGICAL 社のマレコー・ネフロストミー・セット（Fig. 2-b）のX線非透過性筋膜ダイレーターにて，6 Fr より 7 Fr, 8 Fr, 9 Fr, 10 Fr, 12 Fr, 14 Fr, 16 Fr と順次挿入・抜去を繰りかえし，腎瘻を拡張した．

留置カテーテル

PNL の術前処置以外の目的で PNS をおこなう場合には，この後 14 Fr ポリウレタン・マレコー・カテーテル（Fig. 2-c）あるいは 16 Fr シリコン・マレコー・カテーテルを留置した．また，PNL の術前処置として本法をおこなう場合には，さらに金属ブジーセット（Storz あるいは Wolf 社；Fig. 3-a, b）を用いて 20～24 Fr まで拡張した後，Bardex 先穴バルンカテーテル（18～22 Fr, Bard 社）を留置するか，あるいは，やはり COOK UROLOGICAL 社のラージ・マレコー・カテーテル・セットを用いて，18 Fr あるいは 24 Fr ポリウレタン・マレコー・カテーテルを留置した（Fig. 2-c）．

カテーテル交換

PNL を目的としている場合，症例によっては腎瘻

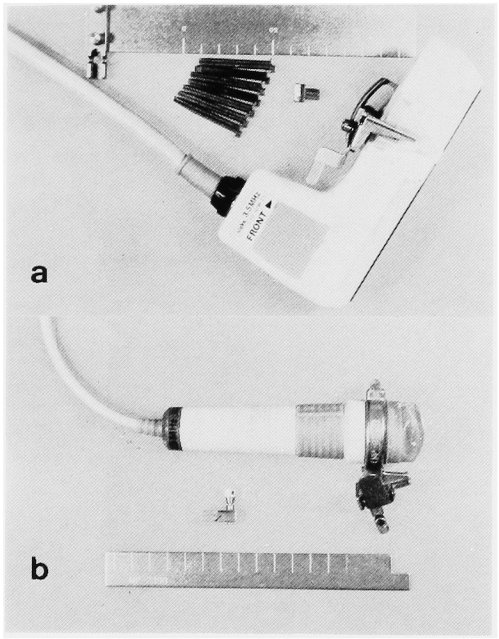

Fig. 1. 穿刺用超音波探触子．電子式リニア走査型（1-a），機械式セクタ走査型（1-b）



Fig. 3-a. Metal bougie (Stoltz), 3-b Metal bougie (Wolf)

造設に引き続いてただちに（one stage operation），また症例によっては数日おいて（two stage operation）砕石術をおこなった．その他の場合には，3～4週間後にクリエートメディック社の腎盂バルーン12～14 Fr に交換し，以後2～3週間ごとに交換した．

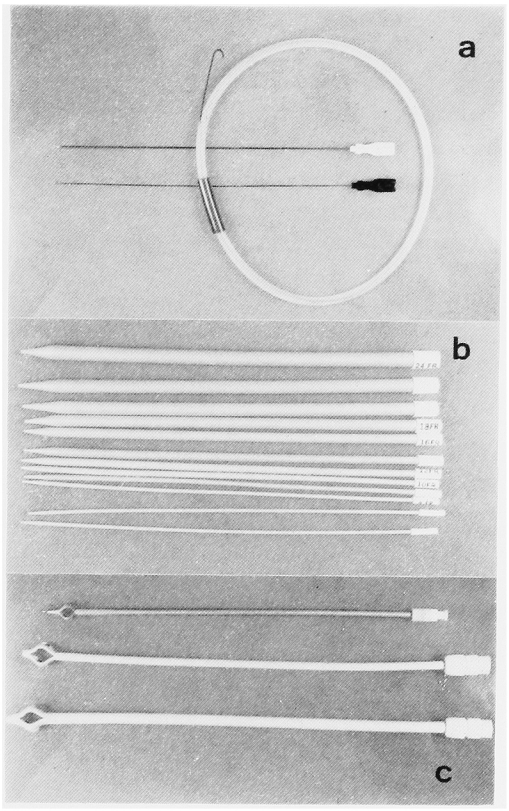

Fig. 2-a. Puncture needle (18 Fr, 22 Fr) and guidewire, 2-b Fascia dilators 6～24 Fr, 2-c Malecot catheters (14 Fr, 18 Fr, 24 Fr)

カテーテル抜去

一時的腎瘻群および PNL 群の症例で，基礎疾患に対する手術が終了した後，瘻孔造影をおこない，通過良好と判断してからカテーテルを抜去した．瘻孔は，ほとんどの症例で翌日には閉鎖した．

結　　果

PNS の成績

永久的腎瘻群19例22腎において，PNS に成功し，うち1例（Case 9）に対しては，同一手術日に左右両腎に留置した（Table 1）．なお，直腸癌による無尿症例1例で，PNS に失敗し，尿管皮膚瘻術をおこなった．

また，一時的腎瘻群9例13腎において PNS に成功し，うち3例（Case 5～7）では，左右腎同一手術日におこなった（Table 2）．

PNL 群では，45例46腎に対して PNS を試みた

が，うち1例（1腎）において，腎瘻拡張中にガイドワイヤーが腎外に脱出し，失敗した（Table 3）.

腎瘻の位置について

水腎が著明な場合，ことに永久的腎瘻群および一時的腎瘻群の症例において，はじめから18号針にて穿刺をおこない，拡張の後，カテーテルを挿入したが，ときに腎杯を経ずに，腎実質を貫いたのち直接腎盂に挿入されることがあり（2腎），尿路変更術としては目的を達したものの，以後カテーテル交換に不便を感じることがあった．両群で35腎瘻中 lower calix に挿

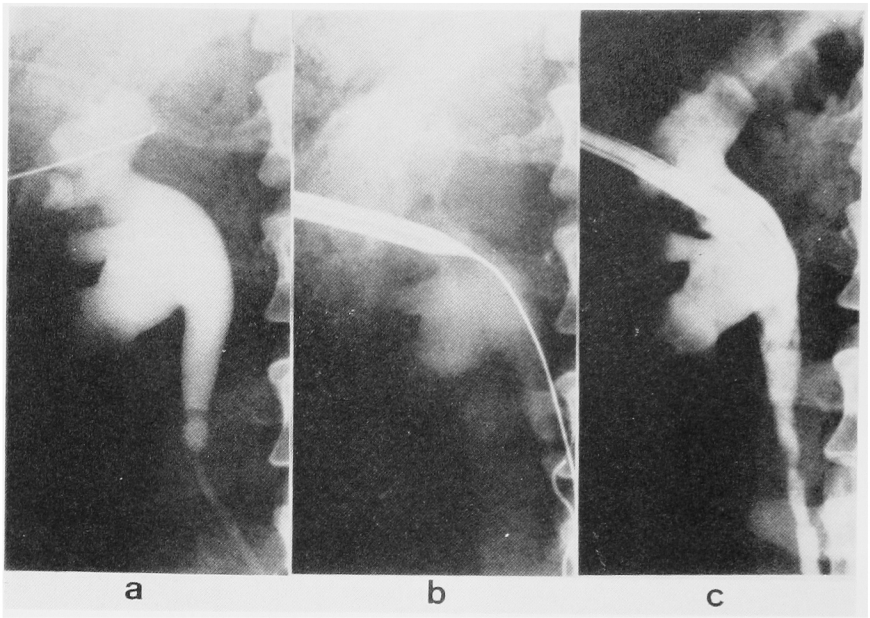

Fig. 4. A case of upper ureteral stone. Localization puncture (4-a), Dilatation of nephrostomy using fascia dilator (4-b). Indwelling of 22 Fr Bardex tip hole balloon catheter (4-c).

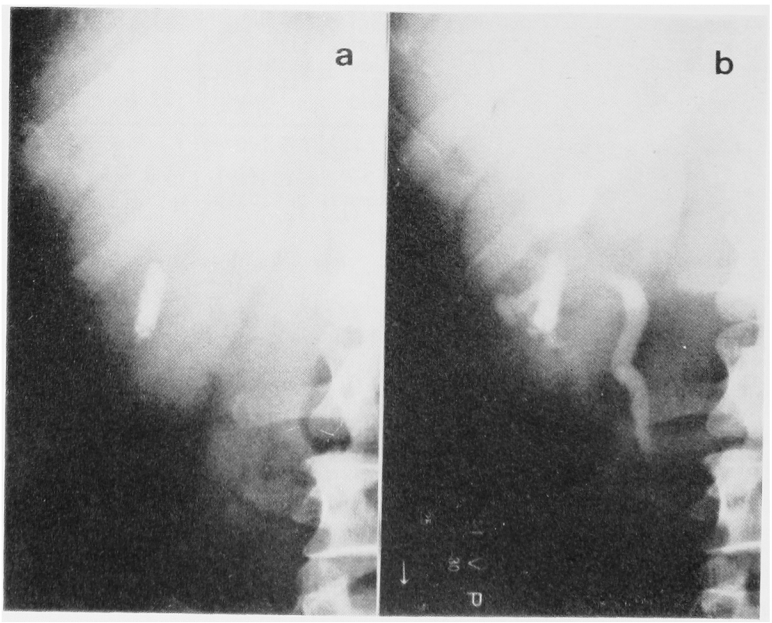

Fig. 5-a, b

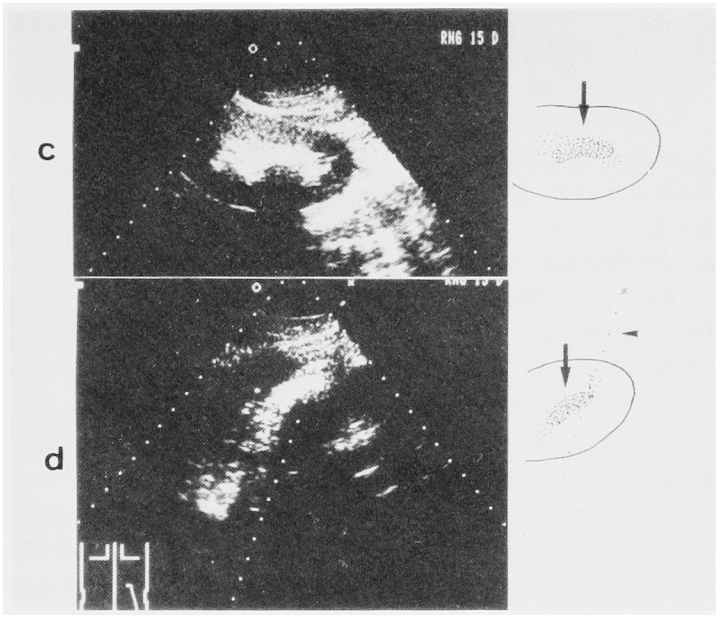

Fig. 5-c, d

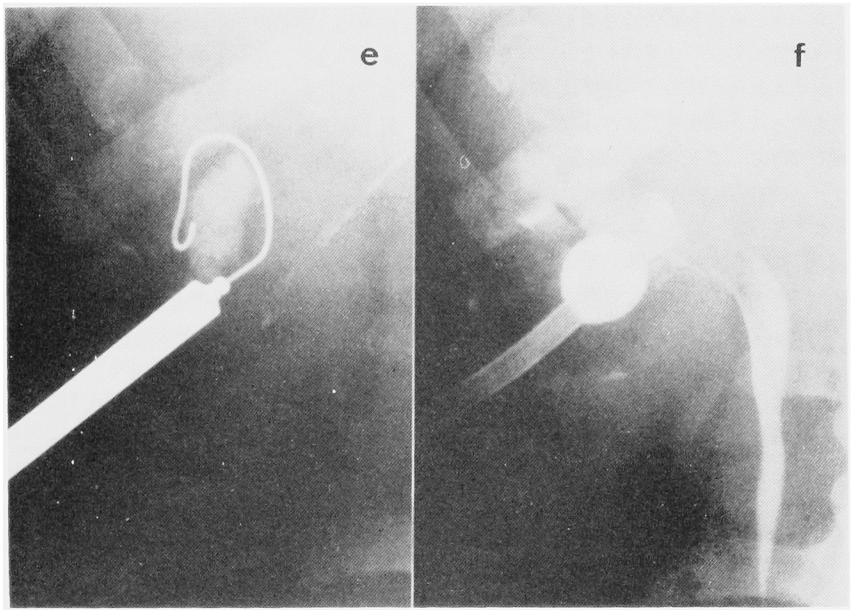

Fig. 5-e, f

Fig. 5. A case of lower calyceal stone. Plane XP (5-a). Pyelogram shows the stone in the lower calix (5-b), Ultra-sonography shows stone shadow (5-c, arrow), Puncture guide line was adjusted to the lower end of the stone (5-d, arrow head). Nephrostomy tract was dilated with metal bougie (5-e). A 22 Fr Bardex balloon catheter was incwelled (5-f).

入されたのは16腎，middle calix に挿入されたのは15腎で，upper calix に挿入されたのは2腎であった．

PNL 群に対しては，腎および尿管結石の位置により，穿刺腎杯を選択したが，通常，下腎杯および中腎杯の結石に対しては，同部位に腎瘻を設置し（Fig.

5)，腎盂尿管移行部（U-P-J）以下の尿管結石に対しては，中腎杯のうちでもできるだけ高い位置の腎杯に挿入した（Fig. 4）．腎盂内結石や上腎杯の結石，多発性の結石の症例に対しては，腎盂腎杯の水腎の程度や結石の形態に合せて，挿入腎杯を選択した．とくに，4例（Case 5, 11, 14, 26）では，多発結石のため同一腎に腎瘻を2本留置した（異なる手術日に）．なお PNL 群第1例は，中部尿管結石の症例であったが，腎瘻が U-P-J に入り，経皮的手術を断念し，開腹手術に方針を変更した．その他の症例では，PNS の位置不良にともなう問題はみられなかった．

腎瘻の拡張について

0.038インチのガイドワイヤーにかぶせて，筋膜ダイレーターにて順次拡張をおこなったが，腎の呼吸性移動の程度はさまざまで，ガイドワイヤーが腎実質に対して直角でない場合にダイレーターを挿入すると，ダイレーターが腎実質を貫かず，ガイドワイヤーをともなって腎皮膜外に脱出し，失敗することがあった（永久的腎瘻群1例，および PNL 群1例）．したがって筋膜ダイレーターによる拡張にさいしては，穿刺時と同じ呼吸の状態にし，ガイドワイヤーをできるかぎり腎実質に対して直角に保ち，X線透視下に腎実質への挿入を確認することが重要と思われた．

なお，金属ブジーセットを用いて拡張するさいには，ガイドワイヤーにかぶせて金属のガイド棒をあらかじめ挿入しておき，それにかぶせて，順次挿入（Storz 社；Fig. 3）するか，あるいは繰り返し挿入抜去を繰り返す（Wolf 社）ので，腎外への脱出の心配はない．しかし，金属ブジーによる拡張は，筋膜や腎皮膜を貫くさいに，かなりの抵抗を覚え，初心者には不安を感じさせるので，われわれはマレコー・カテーテル・セットを好んで使用している．

留置カテーテルについて

当初 COOK UROLOGICAL 社のマレコー・カテーテル 14 Fr を留置していたが，カテーテルが硬すぎるため，ことに永久的腎瘻群および一時的腎瘻群の症例で，2～3週間の留置期間，我慢のできない患者が多かった．そこで，最近では材質の軟らかいシリコン性 16 Fr マレコー・カテーテルを使用している．

また，PNL 群においては，one stage operation, two stage operation のいずれにかかわらず，できるかぎり腎盂鏡のサイズに近づけるべく，Two stage の場合には Bardex 先穴バルンカテーテル 18～22 Fr，あるいは 18 Fr または 24 Fr マレコー・カテーテルを留置し，数日～1週間後に PNL をおこなった．また，One stage の場合には，24 Fr まで拡張した後，26 Fr（Storz 社）あるいは 24.5 Fr（Wolf 社）の腎盂鏡を挿入した．

発熱に関して

PNS の後 37.0°C 以上の発熱をみたのは，永久的腎瘻群では11例12腎，発熱しなかったのは6例6腎であった（3例4腎瘻については不明）．ことに 39.0°C 以上発熱したのは1例（Case 13）であった．

また，一時的腎瘻群では，同じく発熱をみたのは5例7腎瘻で，発熱しなかったのは4例6腎瘻であった．

PNL 群で発熱をみたのは，38腎瘻であり，発熱しなかったのは約1/4の11腎瘻であった．なお，39.0°C 以上発熱したのは2例2腎3腎瘻で，ともに感染結石の症例であった．

出血について

水腎症の程度のいかんにかかわらず，腎瘻拡張時には，ことに筋膜ダイレーターや金属ブジーの抜去から挿入の合間に出血（血尿）がみられた．なお，PNL 群のうち再発例で，過去に開腹手術をおこなっている症例で，腎が周囲組織に癒着し，腎瘻拡張がかえってスムースで，まったく出血しない症例があった．術後，軽度の血尿はほとんどの症例でみられたが，いずれも腎盂洗浄はスムースであった．

永久的腎瘻群，一時的腎瘻群，PNL 群それぞれについて，PNS 前後のヘマトクリット（Ht）の変化を検討したところ，永久的腎瘻群では 26.6±3.9→26.0±5.2%（n=15，3例は原疾患のために輸血し，3例は経過不詳），一時的腎瘻群では 30.1±8.0→30.6±9.1%（n=8，1例は原疾患のため輸血をおこない，1例は不詳）と，PNS 前後で，Ht の変化は見られなかった．いっぽう，PNL 群のうち one stage operation をおこなった11例12腎では 42.5±4.6→38.7±5.1%（$p<0.005$），また PNS だけをおこなった30例34腎のうち Ht を測定した26例30腎では 39.6±5.2→36.7±5.2%（$p<0.001$）と，いずれも数%であるが Ht の有意な低下を認めた．しかし，one stage operation をおこなったグループで，PNS に引き続いての腎盂鏡の挿入は比較的スムースであり，さらに，腎盂内の観察においては結石の表面に少量の凝血塊をみるものの，PNL にはほとんど差しつかえなく，いずれの群でも PNS や PNL をおこなったために輸血を必要とした症例はなかった．

考　　察

はじめに述べたように，超音波診断装置の改良と穿刺技術の進歩により，腎に対する経皮的穿刺術が安全

確実におこなわれるようになったため，従来開腹手術が当然とされていた尿路変更術も，経皮的に腎瘻を造設（PNS）することが可能となり，患者，術者，看護者のいずれにとっても好ましい状態となった．さらに，この技術を応用して，経皮的腎尿管切石術（PNL）が可能となり，上部尿路結石症に対する開腹手術がなくなろうとしている．

われわれが，最近の18カ月間に，PNL の術前処置としての症例を含めて，72例80腎に対して PNS をおこない，良好な成績を得たが，この間の経験から，いくつか反省すべき点があったので述べる．

カテーテルについて

尿管結石症例で，経尿道的砕石術の術前処置として，1例に PNS をおこなったさい（PNL 群 Case 28），腎損傷を最小限度におさえようとして，腎瘻のサイズをできるかぎり小さくする目的で，10 Fr ピッグテイルカテーテルの使用を試みたが，カテーテルの湾曲によりガイドワイヤーも湾曲し，術者の指先の力がカテーテルの先端に伝わらず，筋膜を貫通することができず，最終的には 14 Fr マレコー・カテーテルを留置した．血管造影時のアンギオカテーテル挿入と異なり，皮膚から目的とする腎杯までの距離が長いこと，そして筋膜と腎皮膜の2カ所に抵抗が強いことから，ピッグテイルカテーテルの使用は不適当と判断している．

また，本報告中，PNS 第1例は，一時的腎瘻群の Case 1 であり，穿刺針およびカテーテルとして，Argyle Medicat Trocker catheter 8 Fr を用いたが，先端が比較的鈍で，筋膜および腎皮膜の貫通にさいして，相当の抵抗がみられ，以後使用しなかった．

現時点では，COOK UROLOGICAL 社のマレコー・カテーテル・セットがもっとも使いやすいものと思われる．

X線TVの必要性について

PNS に失敗した2例では，いずれもいったんガイドワイヤーが腎盂内に挿入されたことを TV により確認しているが，X線被爆を最小限にするつもりで，途中腎瘻拡張にさいして，TV による確認を省略してマレコー・カテーテルの挿入まで至り，そこで腎外への脱出に気付いた．筋膜ダイレーターによる腎瘻拡張においては，呼吸性移動の程度により，ガイドワイヤーと腎実質の角度が不適当である場合，ダイレーターがガイドワイヤーをともなって腎外に脱出する危険性が高いので，TV による確認が不可欠である．

拡張ブジーについて

金属ブジーの使用にさいしては，こういったガイドワイヤーの腎外脱出の心配はないが，Storz 社，Wolf 社いずれも先端の鋭利さの程度が，マレコー・カテーテル・セットの筋膜ダイレーターに比較して，鈍であり，挿入時に相当の力を必要とする．なお，金属ブジー両者の比較では，Wolf 社は，繰り返し挿入・抜去の方式で，マレコー・カテーテル・セットの筋膜ダイレーター同様，抜去と挿入の間に出血する．いっぽう，Storz 社は，釣竿方式で，つぎつぎ挿入するため出血の程度は軽いが，先端がほぼ平坦であるため，挿入にさいしてよりいっそうの力を要するのが難点である（Fig. 3）．

カテーテルの管理について

マレコー・カテーテル・セットには皮膚固定用のディスクが備えられているが，やはり直接糸針にて皮膚に縫い付けることが望ましい．また，バルンカテーテルもバルンの破裂や不良品もあり，やはり皮膚固定が望ましい．

なお，PNS 後2～3週間経過すれば，瘻孔は確立し，カテーテルのトラブルに対しても落着いて対処することができる．

結石の充満せる腎杯へのカテーテルの留置や，水腎症の程度が軽減した症例におけるカテーテルの交換にさいしては，しばしばバルンカテーテルの留置が困難であったり，留置できても尿の流出が不十分であったりする（Fig. 6）．こういった場合，バルンカテーテルの先端を短切したり，マレコー・カテーテルに交換する工夫が必要である．

腎実質障害について

PNL 群の患者のうち，one stage operation を試みたものの，スムースにおこなわれず，引き続いて開腹手術をおこなった2例（Case 1, 2）と，two stage operation を試みたが，やはり開腹手術に至った症例（Case 3, 6, 12, 13）において，PNS 後の腎を直視下に見ることができたが，いずれも腎周囲の出血や血腫は軽度であり，腎実質の損傷は肉眼的には著明ではなかった．しかしながら，尿管結石症例で，経尿道的砕石術の術前処置として，Malecot 14 Fr カテーテルを留置した症例（PNL 群 Case 28）や，右下腎杯の結石に対して，one stage に PNS→PNL をおこなった症例（PNL 群 Case 40）で，術後に 99m-Tc-DMSA 腎シンチグラム[10] をおこなってみると，カテーテル挿入部位に一致して，欠損像が見られ（Fig. 7），たとえ小さいサイズであっても，PNS や PNL にともなう腎実質障害は避けられないものと思われた．

出血について

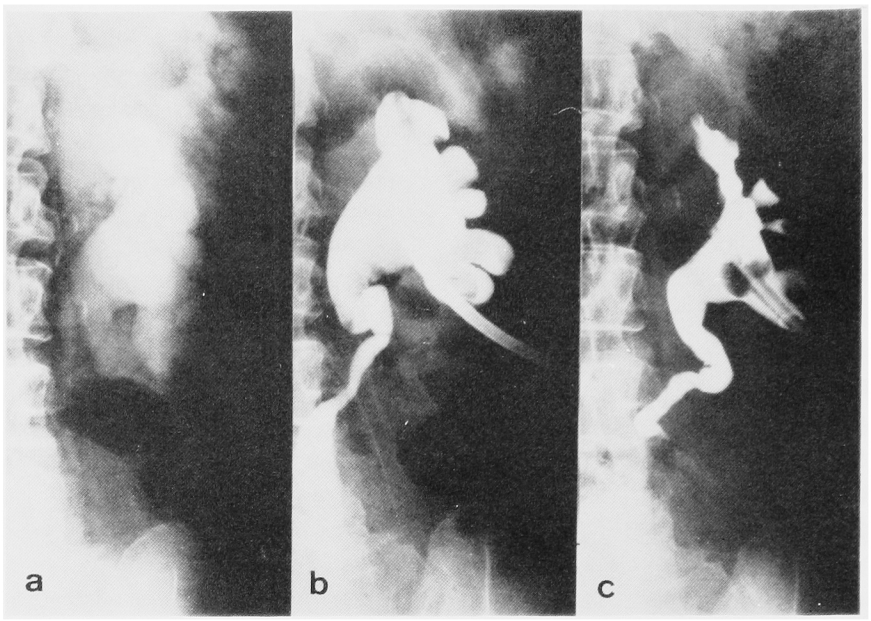

Fig. 6. A case of postrenal anuria. Pre-operative pyelogram (6-a). A malecot 14 Fr catheter was indwelt (6-b). Nephrostomy catheter was exchanged to 14 Fr balloon catheter (6-c).

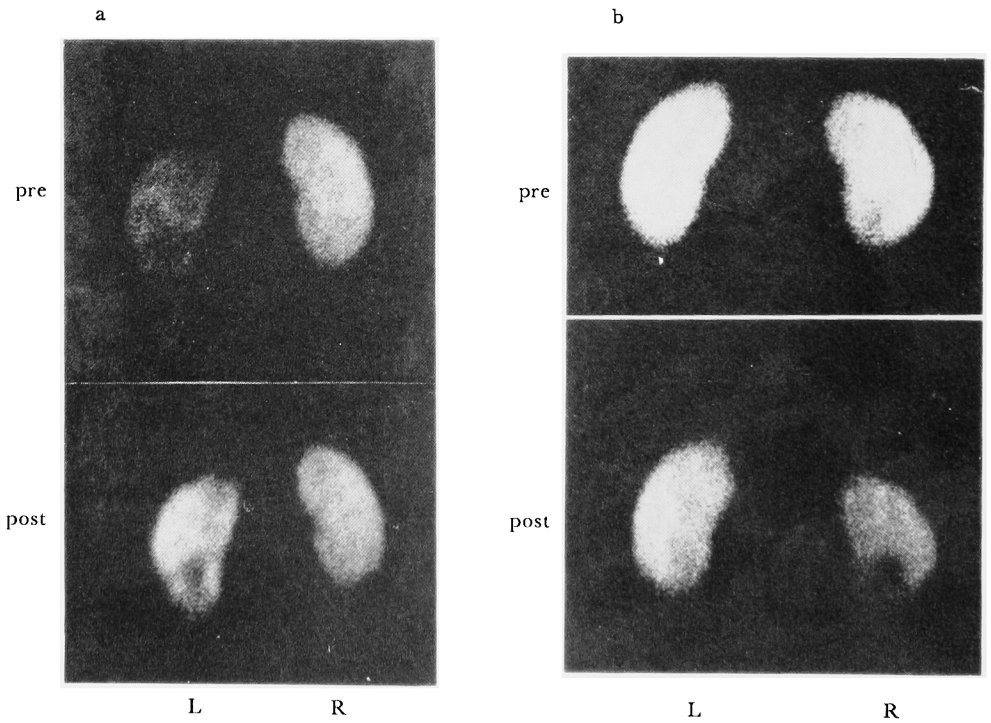

Fig. 7. 99m-Tc-DMSA Renal scintigram of the cases of left middle ureteral stone (Case 28, 7-a), and right lower caliceal stone (Case 41, 7-b).

Ht の変化からもわかるように，永久的腎瘻群や一時的腎瘻群のように，水腎性変化が著明で，腎実質が薄い場合，PNS による出血の程度はわずかであるが，いっぽう，PNL 群のように，比較的腎実質が厚い場合には，数百 cc の出血は避けられないものと思われる．

発熱について

本法にともなう発熱は，とくに感染をともなう症例において生じやすく，腎盂内圧上昇時には敗血症がもっとも危険である．穿刺後の腎盂造影においては，尿を十分流出せしめ，内圧を減じてからおこなうことが重要である．

以上，カテーテルの選択，X線 TV の必要性，腎瘻拡張セット，カテーテルの管理，出血および腎損傷などに関して，考察を加えたが，超音波ガイド下，経皮的腎穿刺に引き続いての腎瘻造設術は，安全確実な手術方式と思われ，尿路変更術としてのみならず，上部尿路結石症の経皮的治療法の前処置として，有用であり，すべての泌尿器科医がマスターすべきものと思われる．

ま　と　め

経皮的腎尿管切石術（PNL）の術前処置の症例を含む72例80腎に対して，超音波ガイド下に経皮的腎瘻造設術（PNS）をおこない，良好な結果を得たので報告する．

（1） 腎後性無尿あるいは水腎症23例28腎，尿瘻4例5腎，膀胱出血1例2腎，PNL の術前44例45腎に対して PNS をおこなった．

（2） 超音波ガイド下に経皮的に腎穿刺をおこない，目的とする腎杯に 0.038 インチ　J型ガイドワイヤーを留置し，マレコー・ネフロストミー・セットの筋膜ダイレーターを用いて，腎瘻を拡張した．

（3） 水腎症や尿瘻などの症例に対しては，Malecot 14 Fr あるいは 16 Fr カテーテルを留置した．また，PNL 術前処置の場合には，Malecot 18 Fr，24 Fr，あるいは，Bardex 先穴バルンカテーテル 18～22 Fr を留置した．

（4） 無尿症例1例および PNL 術前症例1例において，PNS に失敗したが，これは筋膜ダイレーターによる腎瘻拡張時にガイドワイヤーが脱出したものと思われ，拡張にさいしては，X線 TV による透視観察が重要である．

（5） PNS 前後で，永久的腎瘻群および一時的腎瘻群では Ht にほとんど変化は見られず，いっぽう PNL 群では数％の低下が見られた．しかしながら，輸血を必要とした症例はなかった．

（6） 腎シンチグラム上，カテーテル挿入部位に一致して，欠損像が見られることがあり，たとえ細径のカテーテルであっても，PNS にともなう腎実質障害は避けられないと思われた．

（7） 37°C 以上の発熱をきたしたのは約70％で，そのうち 39°C 以上発熱したのは4腎瘻であった．その他，重篤な合併症はみられず，マレコー・ネフロストミー・セットを用いての PNS は安全確実な方法であると考えられた．

文　献

1）斉藤雅人・渡辺　泱・大江　宏・田中重喜・板倉康啓・伊達成甚：実時間表示装置を用いた超音波穿刺術の泌尿器科領域における臨床応用．日泌尿会誌 **70**：46～52，1979

2）川村寿一・日裏　勝・上田　真・東　義人・吉田　修・桑原智恵美・上田政雄：経皮的腎瘻胞穿刺による95％エタノール注入療法，第1編．血中ならびに尿中エタノール動態．泌尿紀要 **30**：287～294，1984

3）川村寿一・日裏　勝・郭　俊逸・畑山　忠・蔦巣賢一・喜多芳彦・寺井章人・小川　修・岡村泰彦・大石賢二・東　義人・岡田謙一郎・吉田　修・桑原智恵美・上田政雄：経皮的腎瘻胞穿刺による95％エタノール注入療法，第2編：臨床成績の検討．泌尿紀要 **30**：589～598，1984

4）澤村良勝・中山孝一・田島政晴・三浦一陽・安藤弘：超音波監視下経皮的腎瘻造設術．臨泌 **33**：553～558，1979

5）Stables DP：Percutaneous nephrostomy：Techniques, indications and results. Urol Clin N Amer **9**：15～29，1982

6）Saitoh M, Watanebe H and Ohe H：A case of ureteral calculus removed by single stage percutaneous nephro-ureterolithotomy. J Kyoto Pref Univ Med **90**：669～672，1981

7）Alken P：Percutaneous ultrasonic destruction of renal calculi. Urol Clin N Amer **9**：145～151，1982

8）千葉　裕・棚橋善克・桑原正明・原田一哉・豊田精一・沼田　功・前原郁夫・折笠精一：経皮的腎尿管結石摘出術．日泌尿会誌 **74**：1758～1764，1983

9）川村寿一・東　義人・西村昌則・木原裕次・田中寛郷・武縄　淳・野々村光生・大石賢二・飛田収

一・吉田　修：経皮的超音波砕石による腎結石の治療経験．泌尿紀要 **31**：921～929，1985
10）川村寿一：腎シンチグラフィー．腎の機能と形態検査，19～50 南江堂，東京 1981

（1985年2月28日受付）