〔泌尿紀要32巻1号〕
〔1986年1月〕

# 脊損患者に発生した膀胱癌の1例

山形大学医学部泌尿器科学教室（主任：鈴木騏一教授）
入澤千晶・沼沢和夫
渡辺博幸・恩村芳樹
金子尚嗣
山形県立中央病院泌尿器科（主任：加藤弘彰）
斉藤雅昭

# CANCER OF THE BLADDER IN A PATIENT WITH SPINAL CORD INJURY

Chiaki IRISAWA, Kazuo NUMASAWA, Hiroyuki WATANABE, Yoshiki ONMURA and Hisashi KANEKO
*From the Department of Urology, Yamagata University, School of Medicine*
*(Director: Prof. K.Suzuki)*
Masaaki SAITO
*From the Department of Urology, Yamagata Prefectural Central Hospital*
*(Chief: Dr. H. Kato)*

A case of cancer of urinary bladder in a 39-year-old incomplete C7 paraplegic male is reported. He was injured in 1962, and was admitted to our department in August, 1982 because of macrohematuria.

Intravenous pyelography showed dilation of right ureter and pelvis. Cystography revealed filling defect on the right wall of bladder, but vesicoureteral reflux was not seen. Endoscopically, we found the tumor on the right wall, which seemed to invade to the trigone and right ureteral orifice. CT scan and pelvic angiography showed that the tumor extended extramurally of the bladder and metastasized to lymphnodes.

In November, 1982, bilateral ureterocutaneostomy, and 30 days later, total cystectomy were performed. The removed bladder demonstrated transitional cell carcinoma with undifferentiated tumor cells.

The patient died of recurrence of the tumor in the small pelvic cavity, 60 days later.

Ten cases of bladder cancer in patients with spinal cord injury were collected from Japanese literature including ours, and the importance of periodic cytology, cystoscopy and random biopsy for early diagnosis of bladder cancer on paraplegics were discussed.

**Key words**: Bladder cancer, Spinal cord injury patient

## 緒　　言

脊髄損傷患者においては，膀胱機能障害による慢性的な感染症，または長期間のカテーテル留置などの慢性刺激のためか，正常人に比して膀胱癌の発生率が非常に高いといわれている．しかし，その報告例は意外に少なく，本邦ではわれわれの文献検索上，自験例を含めて10例を数えるにすぎない．最近，私どもは脊髄

損傷受傷後20年目に膀胱癌を発生した，39歳男子の1例を経験したので，ここに報告し，あわせて若干の文献的考察を加えた．

## 症　　例

患者　39歳，男性

家族歴：父，1981年胃癌にて死亡

　　母，1978年心不全にて死亡

臨床経過：1962年（19歳時），海水浴中，飛込にて第7頸椎を損傷して脊損となり，某医に2年間入院，ギプスベットによる頸椎固定などの加療を受け，その後は自宅療養をおこなっていた．この間，自然排尿は可能であったが，排尿回数は1時間に1回以上ときわめて頻尿であったという．1982年8月初旬より，肉眼的血尿，凝血塊排泄を認めるようになり，某泌尿器科医を受診，膀胱鏡により膀胱癌の診断を受け，同年11月4日に当科を紹介され入院となった．

入院時，38°C 前後の発熱を認めたが，血圧はほぼ正常であった．第1胸椎以下に知覚障害，両側下肢に完全麻痺があるのみで，胸腹部臓器，およびリンパ節には理学的異常所見を認めなかった．

諸検査成績；血沈：31 mm/hr, 68 mm/2 hr，検尿：糖（－），蛋白（＋），潜血（＋）．尿沈渣：赤血球多数/hpf，白血球多数/hpf．尿培養 Serratia marcescens $10^5$個/ml．尿中細胞診　class IV．血液検査：白血球数 7,400/mm$^3$．赤血球数 $385\times10^4$/mm$^3$．Hb 12.5 g/dl．Ht 37.5％．生化学検査：T. P. 6.9 g/dl, GOT 26.1 IU/l, GPT 48 IU/l, LDH 319 IU/l, ALP 70 IU/l, BUN 11 mg/dl, Cr 0.9 mg/dl．CEA 1.34 ng/ml．

膀胱鏡所見：広基性の表面浮腫状，比較的平滑な腫瘍が膀胱右壁にあり，さらに膀胱三角部，右尿管口付近の粘膜は粗雑，血管走行不鮮明で，腫瘍の浸潤が疑われた．経尿道的生検を施行したところ，一部に未分化な像を有する移行上皮癌であった．

X線検査：膀胱造影（Fig. 1）で，膀胱右側に手拳大，不整な陰影欠損が認められたが，VUR はなかった．排泄性腎盂造影（Fig. 2）では，左腎盂腎杯，左尿管は正常であったが，右腎は水腎，水尿管の状態になっており，骨盤動脈造影（Fig. 3）を見ると，右上・下膀胱動脈はともに拡張，ラセン状を呈しており，ここから多数の腫瘍血管が分岐し，さらに腸腰動脈，閉鎖動脈筋枝が関与していると思われる 8.6 cm ×8.2 cm の tumor stain が右仙腸関節付近に認められ，漿膜・筋侵襲かあるものと考えられた．CT-scan（Fig. 4）では，膀胱壁は全体に肥厚し，右側前壁に主たる腫瘍塊がありまた膀胱の辺縁は不整で腫瘍の壁外浸潤が疑われ，さらにリンパ節への転移と思われる結節も認められた．

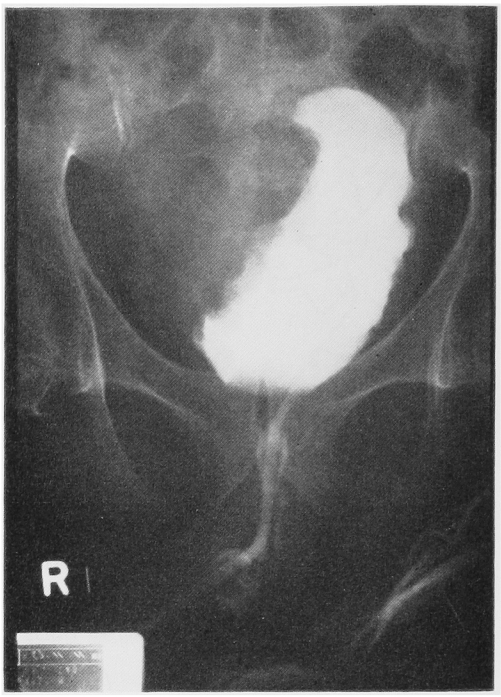


Fig. 1.　Cystogram

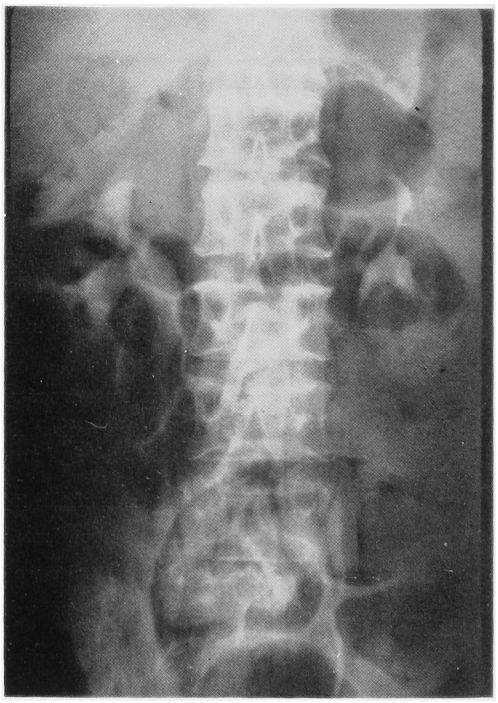

Fig. 2.　IVP

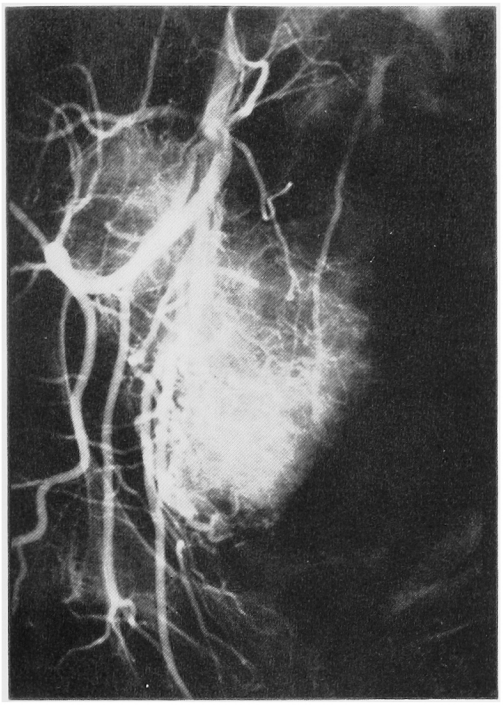

Fig. 3. Pelvic angiography

以上の所見より，膀胱全摘術は困難であろうと判断，また膀胱刺激症状が著しかったので，膀胱の安静をはかるため1982年11月22日両側尿管皮膚瘻術をおこなった．術中膀胱を触知したところ，腫瘍は膀胱右壁から後壁に触れたが，意外に膀胱と周囲組織との癒着は軽度で摘出可能と考えられたため，30日後，あらためて膀胱全摘術を施行した．Fig. 5 は摘出した膀胱のスライス標本であるが，膀胱右側，三角部から後壁にかけて，膀胱壁外に浸潤，突出している腫瘍塊が認められ，病理組織学的には，膀胱筋層から壁外に向う広範囲が腫瘍の浸潤があり，その中心には壊死巣をともなっており，Fig. 6 b のごとく，一部未分化な像を呈しているが，移行上皮癌の組織像を示している部分が大半を占めていた（Fig. 6a).

術後経過：比較的良好であったが，4週頃より下腹部に腫瘍の再発を思わしめる腫瘤が触知される様になり，全身状態が急速に悪化し，60病日，鬼籍に入った．遺体は，本人および家族の希望により献体され，また角膜はアイバンクに寄贈された．(Fig. 6 a)

## 考　　察

膀胱における扁平上皮化生，腺性膀胱炎，嚢胞性膀胱炎は，膀胱粘膜に対する慢性刺激に原因があるといわれており，長期間のカテーテル留置，膀胱機能障害による慢性的な感染症を有する脊損患者において，これらが高率に生じるであろうとは想像に難くない．ここで問題となるのは上記三者が，いわゆる前癌状態であるか否かという点であるが，今だに諸家の意見の一致をみていない．O'Flynn[1]，Redman ら[2] は膀胱白板症，扁平上皮化生が広範囲に存在する症例では膀胱全摘術をおこなうべきであると述べ，同様に Mostofi[3]，Schade ら[4] も前癌状態とみなしている．さらに安藤ら[5] は，脊髄損傷受傷後25年目に扁平上皮癌を生じた1例を報告した中で，扁平上皮化生，腺性および嚢胞性膀胱炎と扁平上皮癌発生との間に，何らかの関係があるものと論じている．いっぽう，Widran[6]、Wiener ら[7]は否定的で，Packham[8] は膀胱炎をくりかえす婦人には，その84%に扁平上皮化生が存在していることを，また Sarma[9] は剖検による調査で86%に上皮化生を認めたことを報告しており，これらのことより，上皮の化生が一概に前癌状態であるとはいえないとも考えられている．

脊損患者における膀胱癌の発生頻度は，Nyguist[10] の0.27%から，Kaufman[11] の9.68%までの報告があり，本邦報告例では，1968年に木村ら[12] が315人の脊損患者のうち2人（0.63%）に膀胱癌を見い出したのにはじまり，1973年に塩崎[13]が267人中4人（1.5%），1974年に黒田[14]が340人中1人（0.29%），1982年に安藤らが70人中1人（1.43%）に発症したことを報告している．さらに木村らはその報告のなかで，1965年厚生省全国統計と比較すると，脊損患者における膀胱癌発生頻度は正常人の20倍であると述べており，諸家の報告においても発症が高率であることを主張しているものが大半である．また，膀胱癌による死亡率について，塩崎は paraplegia においては正常人の約1000倍と高率であり，その年齢が比較的若年であることを指摘している．今回われわれが集計した本邦報告10例についてみると（Table 1)，その発生年齢は 39～55歳，平均47.7歳であり，自験例は39歳と最年少例であった．また，脊髄損傷受傷から膀胱腫瘍発生までの期間は，本邦例では10～26年，平均20.9年であり，欧米の報告例を合わせても10～42年と長期におよんでいる．

その組織型は，記載のあきらかな本邦報告9例中，扁平上皮癌4例（44.4%），移行上皮癌4例(44.4%)，混合型1例（11.2%）と扁平上皮癌の成分を有するものが55.6%を占めている．これに欧米報告例を加えると，扁平上皮癌が認められたものは全体の61.3%となり，一般に原発性膀胱癌のうち扁平上皮癌の発生率は10%程度までとされているところから，脊損患者においては，かなり高率であることがわかる．

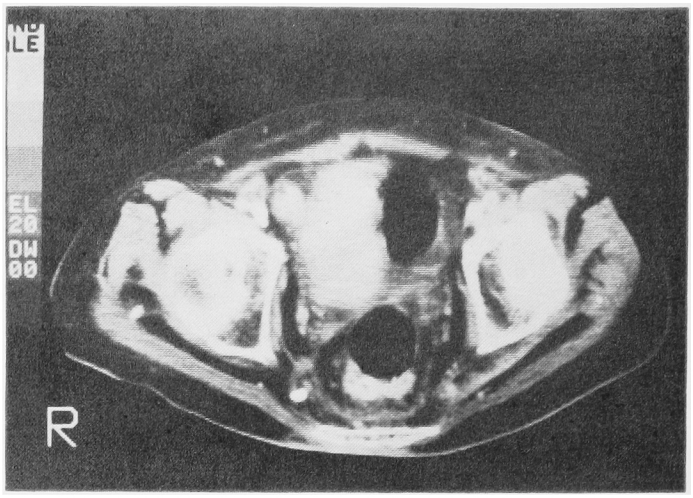


Fig. 4.　CT scan

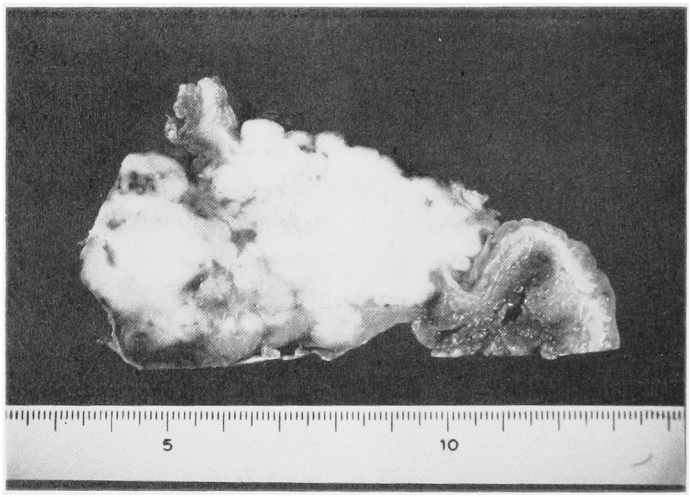


Fig. 5

予後は1～35カ月，平均約10カ月ときわめて不良である．その理由として，前述したごとく脊損患者には扁平上皮癌の発生頻度が高く，膀胱扁平上皮癌は，その症状の出現が遅く，かつ早期から浸潤増殖傾向があるため，膀胱腫瘍発見の時点で，すでに腫瘍はかなり進行した状態となっていること，および初発症状として重要である血尿が，慢性感染症，長期間にわたるカテーテル留置のため軽視される傾向にあり，腫瘍の発見が遅れてしまうためと考えられる．

脊損患者における膀胱癌の早期診断について，Broecker ら[15]は，血尿を感染などの慢性膀胱刺激による二次的なものとしてのみ取扱うべきではないと主張し，またこのなかで，定期的膀胱鏡および尿中細胞診の有要性について述べている．さらに Kaufman らは，長期カテーテル留置をうけている脊損患者では，内視鏡的にあきらかな異常所見が認められない場合にも定期的に random biopsy をおこなうべきであるとしており，同様に Witherington[16] も，膀胱白板症の8年間にわたる経過観察を報告したなかで，膀胱生検の重要性を強調している．われわれも今回，自験例をとおして，脊損患者における細心な長期経過観察，および早期診断のための定期的尿中細胞診，内視鏡検査，ならびに生検の必要性を新ためて認識した．

## 結　　語

39歳男子の脊損患者で，受傷20年後に膀胱腫瘍を発生した1例を経験したのでここに報告し，さらに自験

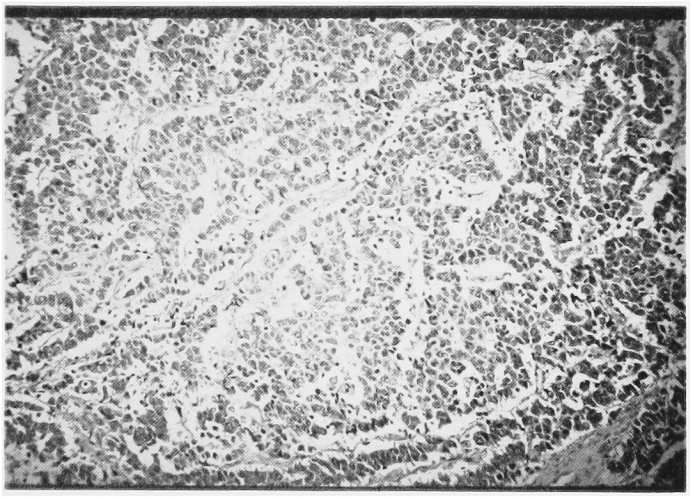

a

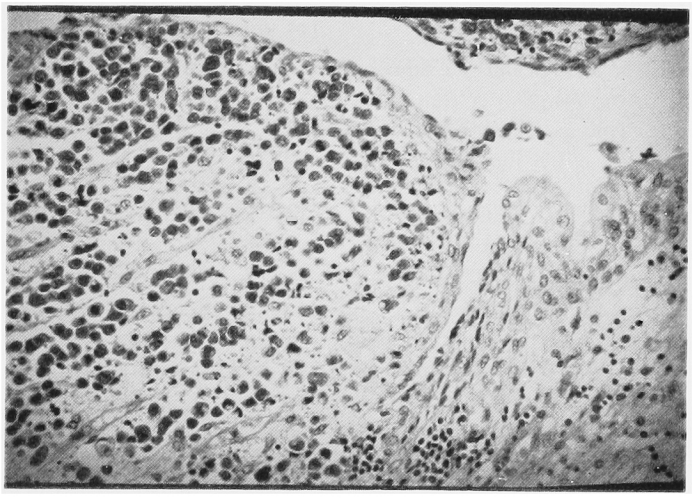

b

Fig. 6.　a. Transitional cell carcinoma　b. Undifferentiated tumor cells

Table 1. 本邦における脊損患者に発生した膀胱腫瘍例

| 症例 | 報告者 | 年度 | 年齢 | 受傷からの期間 | 組織型 | 予後 |
|---|---|---|---|---|---|---|
| 1 | 木村・ほか | 1968 | 54 | 21年 | 移行上皮癌 | ? |
| 2 | 〃 | 〃 | 48 | 25年 | 扁平上皮癌 | ? |
| 3 | 塩　崎 | 1973 | 47 | 20年 | 移行上皮癌 | 5ヵ月で死亡 |
| 4 | 〃 | 〃 | 48 | 14年 | 扁平上皮癌 | 8ヵ月で死亡 |
| 5 | 〃 | 〃 | 47 | 26年 | 扁平上皮癌 | 2ヵ月で死亡 |
| 6 | 〃 | 〃 | 46 | 27年 | 扁平上皮癌 | 1ヵ月で死亡 |
| 7 | 黒　田 | 1974 | ? | 20年 | ? | ? |
| 8 | 安藤・ほか | 1982 | 55 | 25年 | 扁平・移行上皮癌 | 10ヵ月で死亡 |
| 9 | 亀岡・ほか[17] | 1984 | 45 | 10年 | 移行上皮癌 | 35ヵ月で死亡 |
| 10 | 自験例 | 1983 | 39 | 20年 | 移行上皮癌 | 6ヵ月で死亡 |

例を加えた本邦報告例10例を集計し，あわせて若干の文献的考察を加えた．

（本論文の要旨は，第189回日本泌尿器科学会東北地方会に於いて発表した．）

## 文　　献


1) O'Flynn JD and Mullaney J Leukoplakia of the bladder. A report on 20 cases, including 2 cases progressing to squamous cell carcinoma. Brit J Urol **39**: 461～471, 1967

2) Redman JF and Downs RA Management of extensive leukoplakia of bladder. Urology **6**: 759～761, 1975

3) Mostofi FK : Potentialities of bladder epithelium. J Urol **71**: 705～714, 1954

4) Schade ROK and Swinney J : Pre-cancerous changes in bladder epithelium. Lancet **2**: 943～946, 1968

5) 安藤正夫・牛山武久・武田裕寿・水尾敏之・横川正之・松原　修：脊損患者に発生した膀胱腫瘍の1例. 臨泌 **36**：979～983, 1982

6) Widran J, Sanchez R and Gruhn J : Squamous metaplasia of the bladder; A study of 450 patient. J Urol **112**: 479～482, 1974

7) Wiener DP, Koss LG, Sablay B and Freed SZ : The prevalence and significance of Brunn's nests, cystitis cystica and squamous metaplasia in normal bladder. J Urol **122** 317～321, 1979

8) Packham DA : The epithelial lining of the female trigone and urethra. Brit J Urol **43**: 201～205, 1971

9) Sarma KP: Tumours of the Urinary Bladder. 220～223, Appleton-Century-Crofts, New York, 1969

10) Nyquist RH and Bors E : Mortality and survival in traumatic myelopathy during nineteen years, from 1946 to 1965. Paraplesia **5**: 22～48, 1967

11) Kaufman JM, Fam B, Jacobs SC, Gabilondo F, Yalla S, Kane JP and Rossier AB Bladder cancer and spuamous metaplasia in spinal cord injury patient. J Urol **118**: 967～971, 1977

12) 木村哲彦・今井銀四郎・冨田忠良：陳旧性重度脊髄損傷の死因（第2報）. 日災医誌 **16**：417～424, 1968

13) 塩崎　洋：パラフレジアにおける膀胱上皮化生について. 日泌尿会誌 **64**：464～478, 1973

14) 黒田一秀　神経因性膀胱の合併症. 日泌尿会誌 **65**：564, 1974

15) Broecker BH, Klein FA and Hackler RH Cancer of the bladder in spinal cord injury patient. J Urol **125**: 196～197, 1981

16) Witherington R : Leukoplakia of the bladder: An 8 year followup. J Urol **112**: 600～602, 1974

17) 亀岡　博・梶川博司・三好　進・岩尾典夫・水谷修太郎：脊損患者に発生した膀胱腫瘍の1例. 日泌尿会誌 **75**：1491, 1984


（1985年4月26日受付）