〔泌尿紀要32巻2号
1986年2月〕

両側睾丸細網肉腫の1例

岩手県立中央病院泌尿器科（科長：吉田郁彦）
川村繁美
佐々木英夫
高田耕
吉田郁彦

A CASE OF BILATERAL RETICULUM CELL SARCOMA OF THE TESTIS

Shigemi KAWAMURA, Hideo SASAKI,
Koh TAKATA and Ikuhiko YOSHIDA
From the Department of Urology, Iwate Prefectural Central Hospital
(Chief · Dr. I. Yoshida)

A case of reticulum cell sarcoma of bilateral testis is described. The patient was a 58-year-old man who complained of painless swelling of the right scrotal contents. He was treated by bilateral high orchiectomy. The right testicular tumor was histologically diagnosed as reticulum cell sarcoma, and the left testicular tumor was also diagnosed as RCS. Chemotherapy (vincristin, Endoxan, 6-MP and prednisolone) was performed, and the patient has been doing well without any clinical evidence of recurrence. The literature is reviewed briefly.

Key words: Reticulum cell sarcoma, Testis

緒言

睾丸腫瘍の中で細網肉腫が占める割合は少なく，更に両側に発生したものの本邦報告は12例を数えるのみである．最近著者は，ほぼ同時発生したと思われる両側睾丸細網肉腫の1例を経験したので若干の文献的考察を加えて報告する．

症例

患者：58歳，男性，公務員

主訴：右陰のう内容物の無痛性腫脹

初診：1984年4月25日

入院　1984年5月1日

家族歴：特記すべきことなし

既往歴：40年前，虫垂切除術．9年前，椎間板ヘルニアにて1カ月入院加療．

現病歴：1984年3月頃より右陰のう内容物の無痛性腫脹に気付いた．4月上旬，某医を受診し，右副睾丸結核の疑いで精査，加療を目的に当科を紹介された．

現症：体格中等度，栄養状態良好．眼瞼，眼球結膜に貧血，黄疸を認めない．全身の表在リンパ節は触知しない．胸腹部に理学的異常所見を認めない．陰茎及び前立腺には異常を認めない．右睾丸には副睾丸体部に接して示指頭大，表面平滑な硬い無痛性腫瘤を触知し副睾丸との境界は不明瞭であった．左側は副睾丸頭部に接して大豆大の硬い無痛性腫瘤を触知したが副睾丸との境界は不明瞭であった．精索は左右ともに異常所見は認められなかった．

入院時検査成績：赤沈1時間値 5 mm，2時間値 11 mm，CRP 陰性，血液一般検査；RBC $475\times10^4/mm^3$，Hb 15.4 g/dl，Ht 45.8%，PLT $16.5\times10^4/mm^3$，WBC $6,600/mm^3$，白血球分画好中球55%（桿

状核球3％，分葉核球52％），好塩基球0％，好酸球2％，単球7％，リンパ球36％，血液生化学検査；総蛋白 6.6 g/dl，蛋白分画アルブミン72.8％，α_1 グロブリン2.5％，α_2 グロブリン7.9％，β グロブリン6.5％，γ グロブリン10.1％，A/G 比2.68，BUN 24 mg/dl，CRNN 0.8 mg/dl，血清電解質正常，GPT 29 mu/ml，GOT 27 mu/ml，LDH 178 mu/ml，Al-P 49 mu/ml，T-Bil 0.5 mg/dl，出血時間2分30秒，プロトロンビン時間110％，腎機能検査　PSP 排泄試験15分値29％，120分値79％.

尿所見・正常，尿一般細菌検査陰性，尿中結核菌染色検査：陰性，ツベルクリン反応強陽性.

X線学的検査：胸部X線写真で肺門及び肺野に異常陰影を認めない.

排泄性腎盂造影で右側下腎杯の変形を認める以外に通過障害などの異常所見は認められない.

以上の検査成績より右副睾丸結核と診断し抗結核剤の投与を開始した．同年5月12日退院し，一時外来で経過観察していたが，退院後2週間して，右陰のう内容物の増大傾向を認めたため，6月6日，再入院した.

入院翌日，右睾丸腫瘍の疑いのもとに右側高位除睾術を施行した.

手術所見．鞘膜内には約 15 ml の黄色，透明な液体の貯留を認めたが，睾丸及び副睾丸と周囲との癒着は認められなかった．また精索にも異常は認められなかった．右睾丸はほとんど黄色，石様硬の腫瘍によって置きかわり副睾丸体部にも腫瘍が達しており，睾丸と副睾丸の境界は不明瞭であった.

摘出標本・重量は副睾丸，精索も含めて 68 g であった．割面は淡黄灰白色の充実性腫瘍が睾丸のほとんどを占め，正常と思われる睾丸実質がわずかに残っていた．また副睾丸頭部に腫瘍の浸潤を認めた（Fig. 1）.

病理組織所見　細網肉腫，LSG 分類のびまん性リンパ腫，大細胞型で副睾丸へびまん性に浸潤し，わずかに残存する精細管には基底膜の硝子様変化，線維性肥厚，造精細胞の消失など著明な萎縮性変化が認められた（Fig. 2, 3）.

術後経過，創治癒は良好であったが，初診時，左睾丸にも大豆大の無痛性の結節を触知しており，細網肉腫の両側睾丸発生も否定できないため，術後7日目に左側高位除睾術を施行した.

手術所見・睾丸のほぼ中央に母指頭大の硬い結節を触知したが，睾丸と副睾丸の境界は明瞭で周囲との癒着もなかった．また左精索にも異常を認めなかった.

摘出標本　副睾丸，精索も含めて 35 g であった．割面は右側同様に淡黄灰白色の充実性腫瘍が睾丸の中央にあり，睾丸組織は周囲へ圧排されていた．副睾丸への浸潤は認められなかった（Fig. 4）.

病理組織所見：右側と同様，細網肉腫，LSG 分類のびまん性リンパ腫，大細胞型であった．しかし睾丸白膜及び副睾丸への浸潤は認められなかった（Fig. 5）.

術後，肝及び骨シンチグラフィーを施行したが転移の所見はなく，リンパ管造影でも後腹膜リンパ節並びに骨盤内リンパ節に異常は認められなかった．また CT scan でも肝，脾，両側腎及び後腹膜腔，骨盤腔内に占拠性病変は認められなかった．その他，鼻咽腔にも異常は認められなかった.

術後療法として，6月18日より VEMP 療法（ビンクリスチン 1 mg 静注週1回，エンドキサン 50

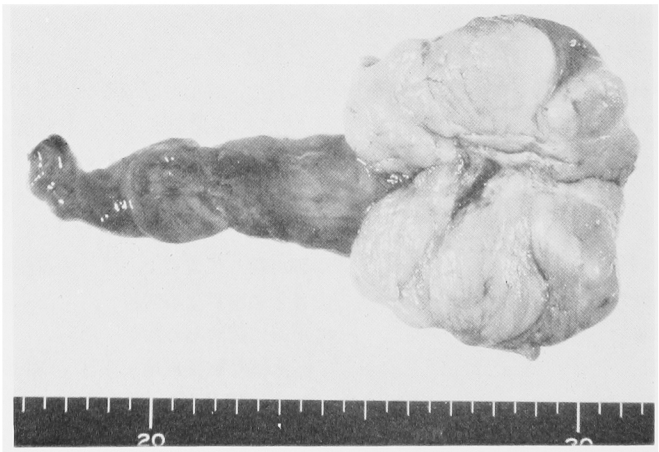

Fig. 1.　右睾丸腫瘍割面

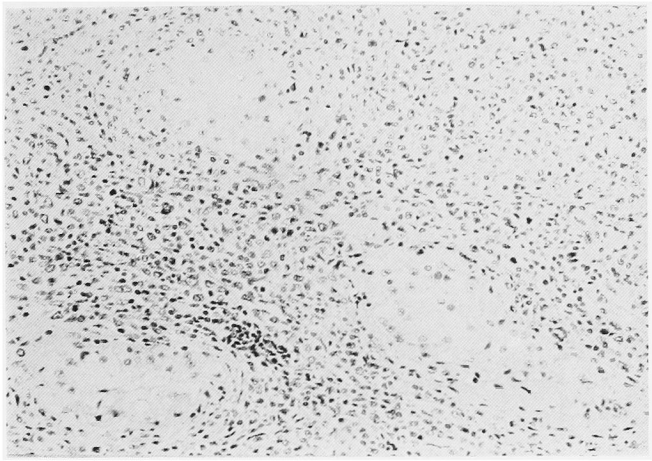

Fig. 2.　びまん性リンパ腫．大細胞型（H.E. 染色×100）

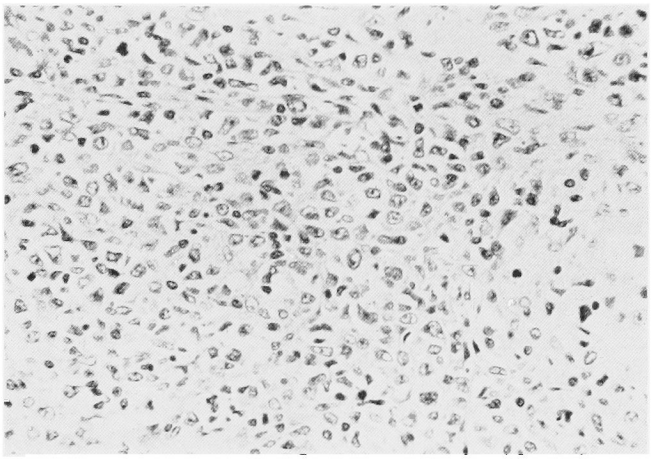

Fig. 3.　びまん性リンパ腫．大細胞型（H.E. 染色×200）

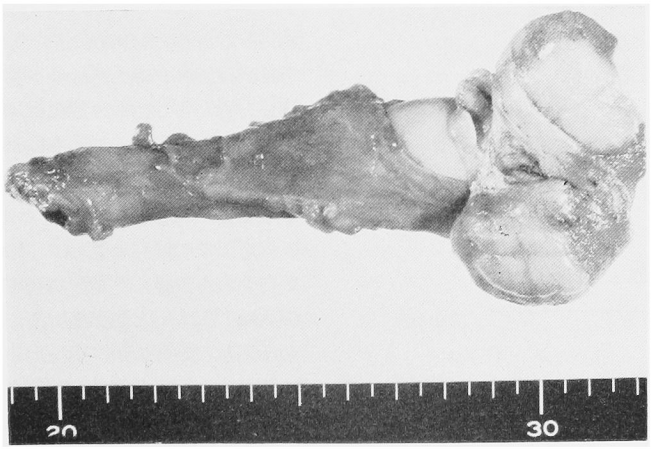

Fig. 4.　左睾丸腫瘍割面

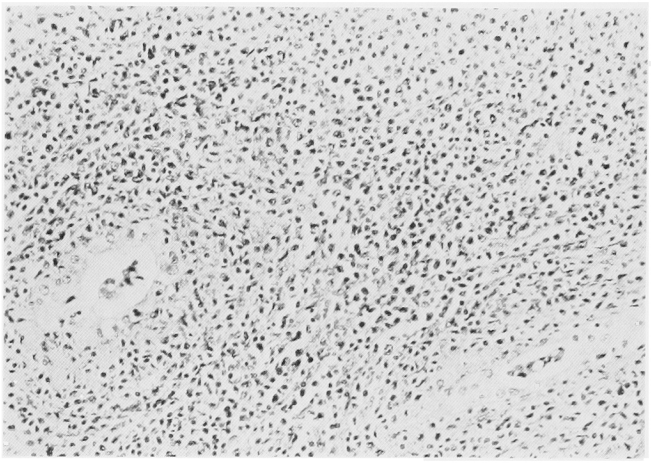

Fig. 5.　びまん性リンパ腫．大細胞型（H.E. 染色×100）

Table 1.　わが国における睾丸細網肉腫の報告例

No.	報告者	年齢	年令	患者	治療	転帰
85	三宅ら[17]	1982	74	右	X，その他 不明	不明
86	松田ら[18]	1983	65	右	X，R，C	生
87	畑山ら[19]	1983	53	右	X，R	生
88	村上ら[20]	1983	66	右	X，R	生
89	川口ら[21]	1983	76	右	X，R	生
90	五十嵐ら[22]	1984	55	左	X，R	生
91	加藤ら[23]	1984	59	左	X，その他 不明	不明
92	武内ら[24]	1984	79	左	X，C	不明
93	小深田ら[25]	1984	64	左	X，C	生
94	〃　〃	〃	76	右	X	死
95	自験例	1984	58	右，左	X，C	生

X: high orchiectomy
R: irradiation
C: chemotherapy

Table 2.　睾丸細網肉腫の年齢分布

年齢	症例数
0 ～ 9	4
10 ～ 19	3
20 ～ 29	5
30 ～ 39	9
40 ～ 49	11
50 ～ 59	20
60 ～ 69	28
70 ～ 79	11
80 ～ 89	2
不明	2
計	95

mg 毎日経口，メルカプトプリン 120 mg 毎日経口，プレドニゾロン 30 mg 毎日経口）を開始した．投与後4週目頃より肝機能障害が出現したため，エンドキサンのみの経口投与とした．術後1カ月後の血液検査及び胸部 X 線写真上，再発の徴候を認めない．8月3日退院し，現在，外来にて経過観察中である．

Table 3.　患側

右側	35例
左側	29例
両側同時発生	13例
両側異時発生	14例
不明	4例
計	95例

考　　察

睾丸細網肉腫は比較的まれな疾患であり，睾丸腫瘍中に占める割合は 0.2～7％といわれている[1]．本邦では1944年，二神[2]が第1例目を報告して以来，1980年までに荒木ら[3]は79例を集計しており，その後更に蓮井ら[4]は1983年までに5例を加えて84例を報告している．その後，われわれが文献的に調べえた10例と自験例を加えると95例となる（Table 1）．

細網肉腫を含めた悪性リンパ腫は一般的には全身性疾患と考えられており睾丸に原発するか否かは議論の多いところである．この点について笹野ら[5]は睾丸間質にも細網内皮系に属する細胞が存在することより，睾丸原発の細網肉腫の存在も十分期待され，したがって睾丸以外に腫瘍を認めず，除睾術後1年以上リンパ節を含めた諸臓器に肉腫の発生をみなければ睾丸原発とみなしてよいと述べている．自験例は発症より1年を経過していないが，リンパ管造影，CT scan などより，また耳鼻咽喉科的検査より睾丸以外に腫瘍の存在を証明できなかったことは睾丸原発の悪性リンパ腫と考えてよいものと思われる．しかし今後更に十分な経過観察が必要である．

細網肉腫を含めた悪性リンパ腫の分類は，赤崎やGall and Mallory らによる慣用分類，あるいはRappaport 分類が用いられてきたが，最近わが国では LSG (Lymphoma Study Group) 分類が多く用いられるようになってきた．この分類に従うと自験例は両側睾丸とも diffuse, large cell type の悪性リンパ腫であった．しかしながら免疫学的性質による分類 (T, B, Non-T, Non-B cell type) は行わなかった．

睾丸細網肉腫は germinal cell tumor に比較していくつかの特徴を有している．すなわち発生年齢では自験例のごとく50～60歳代にピークを示し，全体の60％以上が50歳以上で老人に多い (Table 2)．また，本腫瘍は60歳以上の睾丸腫瘍の50％以上を占めている[6]．

患側では両側に発生することが多く，Jackson and Montessori ら[7]は睾丸悪性リンパ腫212例中，45例(21％)に両側発生を認めている．本邦では荒木ら[3]及び蓮井ら[4]が集計した84例に自験例を含めた11例をあわせた95例のうち，初診時より両側に認めたもの13例，初診時は片側であるが終局的に両側に認めたもの14例で両者をあわせると全体の約1/3を占めていた (Table 3)．自験例は初診時既に両側睾丸に硬結を触知しており，両側同時発生例と考えられる．したがって自験例は本邦報告の両側同時発生例の13例目に相当する．

本症の予後は germinal cell tumor に比較して非常に悪く，早晩全身のリンパ節や臓器に腫瘍が出現するとされている．荒木ら[3]の報告によれば本邦報告60例のうち，1年以内に29例 (48％) が，2年以内に7例 (12％) が死亡しており3年以上の生存例は3例 (5％) にすぎないと述べている．また Osman and Morrow[8]は平均生存期間は非常に短く，1年8カ月としている．ただし Jockson and Montessori ら[7]の集計では睾丸悪性リンパ腫194例中，5年以上の生存率は14％と本邦報告例と大きな差を認めている．

転移臓器については，三国ら[9]は深在リンパ節に46％，表在リンパ節に38％，皮膚に22％，骨格に20％，肝臓に18％，膵臓に14％，鼻咽腔に14％と報告しており，なかでも皮膚及び鼻咽腔の腫瘍の発生を特徴としている．ただし，睾丸原発の悪性リンパ腫 (non-Hodgikin lymphoma) には播種の傾向が少なく，比較的限局性に増殖することが多いとされており，その理由として天野[10]は睾丸原発例ではリンパ節原発のものと比較して未分化型が少ないことから睾丸以外へ浸潤する傾向が少ないのではないかと予想している．

悪性リンパ腫の stage 分類は Rye の病期分類 (1965) を踏襲した Ann Arbor 分類 (1971) が非ホジキンリンパ腫にも適用されている．しかしながら睾丸などに原発する節外性悪性リンパ腫に対しこの分類を適用することは多くの矛盾があると考え，更に自験例では現時点で原発性か続発性かを決め難いことより自験例については localized type (stage I or II) とのみ分類することとした．この stage と予後との関係について Duncan ら[11]は，localized type は generalized type に比し明らかに予後良好と報告している．

睾丸細網肉腫に対する治療法は手術療法 (高位除睾術)，放射線療法及び化学療法がある．田口ら[12]は Rye 病期分類に従って stage 別の治療方針を挙げ stage I, II の localized type では放射線療法を主体に，stage III, IV の generalized type では化学療法を主体に行うと述べている．自験例は現時点では両側睾丸に限局した localized type であるが，術後1年以上経過しておらず generalized type の一部分症であることを否定できないこと，また睾丸細網肉腫の予後が極めて不良なことから両側高位除睾術後，化学療法を併用した．

高位除睾術については，腫瘍がたとえ一側性であっても，両側性に発生する頻度が高率であることから，他側に腫瘍の存在が疑われる場合には自験例のごとく両側除睾術を考えるべきと思われる．

化学療法については，現在では多剤併用療法が主流になっており，自験例に行った VEMP 療法[13]を始め BONP 療法 (bleomycin, Oncovin, Natulan, prednisolone)[14]，BVCP 療法 (bleomycin, vincristine, cyclophosphamide, prednisolone)[15]などがあり，最近では Lymphoma Study Group により adriamycin を加えた VEPA 療法 (vincristine, cyclophosphamide, prednisolone, adriamycin)[16]が開発され，かなり良好な成績をおさめるようになった．自験例は維持療法として Endoxan の内服を行っているが術後9カ月経過した現在でも再発の徴候を認めていない．

結　　語

58歳男性における，両側睾丸細網肉腫の1例を報告した．右側睾丸腫瘍の診断で右側高位除睾術を施行した．病理組織診にて細網肉腫とのことで，左側睾丸にも所見があるため左側高位除睾術を施行した．病理組織診では右側と同様であった．術後化学療法を施行し，術後約9カ月経過した現在，再発の徴候はなく健

在である.

なお，本論文の要旨は，第191回日本泌尿器科学会東北地方会において発表した.

文　献

1) Kiely JM, Massey BD, Harrison ED and Utz DC: Lymphoma of the testis. Cancer **26**: 847～852, 1970

2) 二神由紀彦：原発性睾丸腫瘍の3例. 日泌尿会誌 **36**：392, 1944

3) 荒木博孝・三品輝男・斉藤雅人・都田慶一・前川幹雄・小島宗門：睾丸細網肉腫の3例. 泌尿紀要 **26**：1537～1543, 1980

4) 蓮井良浩・棚田敏文・石澤靖之：睾丸悪性リンパ腫の1例. 西日泌尿 **45**：1069～1073, 1983

5) 笹野伸昭・三浦　亮・羽山督太良・矢尾板義人：睾丸原発の細網肉腫. 癌の臨床 **11**：231～234, 1965

6) Collins DH and Pugh RCB : Classification and frequency of testicular tumors. Brit J Urol **36**: 1～11, 1964

7) Jackson SM and Montessori GA: Malignant lymphoma of the testis. J Urol **123** : 881～883, 1980

8) Osman R and Morrow JW : Reticulum cell sarcoma with primary manifestation in the testicle: 3 case reports. J Urol **102** : 230～232, 1969

9) 三国友吉・田倉　弘・田端運久：左睾丸に原発したと思われる睾丸細網細胞肉腫の1例ならびに内外50症例の文献的考察. 泌尿紀要 **18**：743～756, 1972

10) 天野　滋・若狭治毅：睾丸原発の細網肉腫について. 臨泌 **26**：989～992, 1972

11) Duncan PR, Checa F, Gowing NFC, Mcelwain TJ and Peckham MJ: Extranodal non-Hodgkin's lymphoma presenting in the testicle. Cancer **45**: 1578～1584, 1980

12) 田口鉄男・薄金真雄・山崎　武：悪性リンパ腫—照射と化学療法の併用—. 癌の臨床 **22**：1060～1299, 1976

13) 木村禧代二・坂井保信・近田千尋・柏田直俊・北村武志・稲垣治郎・坂野輝夫・藤田　浩・飯塚紀文・三国昌喜：悪性リンパ腫の化学療法—Bleomycin の効果を中心に—. 日本臨床 **27**：1593～1601, 1969

14) 小川一誠・尾山　淳・栗田宗次・亀井良孝・有吉寛・村上　稔・杉浦孝彦・加藤良一・太田和雄：悪性リンパ腫に対する多剤併用（BONP）療法の臨床治験. 癌の臨床 **18**：545～549, 1972

15) 大熨泰亮・安原尚蔵・杉山元治・占部康雄・藤井昌史・町田健一・村上直樹・木村郁郎：悪性リンパ腫の化学療法—多剤併用 BVCP 療法および AVIP 療法の成績を中心に—. 癌の臨床 **22**：1293～1299, 1976

16) Lymphoma Study Group Combination chemotherapy with vincristine, cyclophosphamide (Endoxan), prednisolone and adriamycin (VEPA) in advanced adult non-Hodgkin's lymphoid malignancies. Jpn J Clin Oncol **9**: 397～406, 1979

17) 三宅康之・太田節子・津嘉山朝達：陰嚢水に出現した悪性リンパ腫. 日本臨床細胞学会雑誌 **21**：94～97, 1982

18) 松田聖士・清水保夫：睾丸腫瘍を疑わしめた非ホジキンリンパ腫の1例. 西日泌尿 **45**：1057～1061, 1983

19) 畑山　忠・寺井章人・日裏　勝・大石賢二・真田俊吾・東　義人・岡部達士郎・宮川美栄子・桐山啓夫・吉田　修：睾丸悪性リンパ腫の9例. 日泌尿会誌 **75**：698～699, 1984

20) 村上泰秀・岡田敬司・河村信夫：泌尿器科的症状を呈した悪性リンパ腫の3例. 臨泌 **37**：281～284, 1983

21) 川口正一・塚原健治・宮崎公雄・藤田幸雄・渡辺騏七郎・林　一彦：睾丸悪性リンパ腫の1例. 日泌尿会誌 **74**：863～864, 1983

22) 五十嵐丈太郎・新村武明・熊谷振作・岡田清己・岸本孝：睾丸に原発した悪性リンパ腫の1例. 日泌尿会誌 **75**：856～857, 1984

23) 加藤隆司・井上善博：左睾丸に発生した Reticulum cell sarcoma と diffuse lymphoma の mixed type の1例. 日泌尿会誌 **75**：1510, 1984

24) 武田　巧・松木克之・石田仁男・三方律治・福谷恵子・河辺香月・森　茂郎：左陰嚢内腫瘤で発見された悪性リンパ腫の1例. 日泌尿会誌 **75**：1682, 1984

25) 小深田義勝・加登本久幸・児玉光人：睾丸悪性リンパ腫の2例. 日泌尿会誌 **75**：1694, 1984

（1985年5月24日受付）