

内腸骨動脈塞栓術後に坐骨神経痛を合併した1例

市立島田市民病院泌尿器科（医長：北山太一）

吉 貴 達 寛

北 山 太 一

市立島田市民病院循環器科（医長：霜野幸雄）

近 藤 真 言

A CASE OF ISCHIAS AS A COMPLICATION OF
INTERNAL ILIAC ARTERY EMBOLIZATION

Tatsuhiko YOSHIKI and Taichi KITAYAMA

*From the Department of Urology, Shimada City Hospital**(Chief: Dr. T. Kitayama)*

Makoto KONDO

*From the Division of Cardiology, Shimada City Hospital**(Chief: Dr. Y. Shimono)*

A case of severe right radicular ischias following embolization is reported.

Gelfoam powder and pledgets were used for right internal iliac artery embolization in the case of intractable bladder cancer hemorrhage.

It is supposed that previous radiotherapy and fine embolic material may be the contributing factors to this complication.

Key words: Arterial embolization, Ischias

緒 言

最近、動脈塞栓術は非侵襲的治療法として広く応用されるようになり、骨盤領域においても内腸骨動脈塞栓術が骨盤骨折による出血や膀胱出血、また癌の骨盤骨転移などに対して有効であると報告されている。しかし一方では本法の合併症についての報告も散見される。

われわれは、癌性膀胱出血に対する内腸骨動脈塞栓術後に、根性坐骨神経痛を合併した症例を経験したので、文献の考察とともに報告する。

症 例

患者：55歳，女性

主訴：膀胱出血

既往歴：20年前，虫垂切除術

1979年，子宮筋腫のため子宮摘出術。

家族歴：特記すべきことなし

現病歴：患者は回盲部腺癌とその再発，および右尿管移行上皮癌の重複癌であった。そのため Table 1 のように2回の腸切除術と右腎尿管全摘除術および膀胱部分切除術を施行した。さらに，右尿管移行上皮癌に対しては術後照射5,000 radsを行なった。その後，回盲部腺癌再発による膀胱浸潤が進行したため TUR-Bt を施行し，⁶⁰Co 6,000 rads を照射した。しかし，肉眼的血尿，膀胱容量の減少，強度の膀胱刺激症状が出現したため1982年9月24日左尿管皮膚瘻を造設した。刺激症状はほぼ消失したが，膀胱からは1日約30 ml の血性排液が続いた。この量は徐々に増加し1日量が約600 ml に達したため1983年7月8日入院となった。

膀胱鏡所見：正常粘膜はほとんど消失し，右側壁か

Table 1. 治療経過

1980年8月20日	回盲部切除術 回腸上行結腸端々吻合術
1981年5月25日	右結腸半切除術 回腸横行結腸端々吻合術
1982年1月22日	右腎尿管全摘除術 膀胱部分切除術 術後照射 ^{60}Co 5000rads
4月30日	TUR-Bt ^{60}Co 6000rads
9月24日	左尿管皮膚瘻術
1983年7月27日	右内腸骨動脈塞栓術
12月17日	死 亡

ら後壁にかけての巨大腫瘍を中心にして小血管から無数の出血が見られた。

CT 所見：腫瘍は膀胱内腔へ突出し、その容積の半分以上を占め、造影剤により enhancement されている (Fig. 1)。

血管造影所見：選択的右内腸骨動脈造影にて、腫瘍は拡張した右下殿動脈から血液供給を受けており、静脈相では tumor stain を認める。上・下膀胱動脈は同定することはできない (Fig. 2)。

動脈塞栓術：10%ホルマリンを膀胱内へ注入したが止血効果はまったく認められなかったため、1983年7月27日右内腸骨動脈塞栓術を行なった。

左大腿動脈から Seldinger 法によりカテーテルを右内腸骨動脈前後枝分岐部まで進めた。まず造影剤と

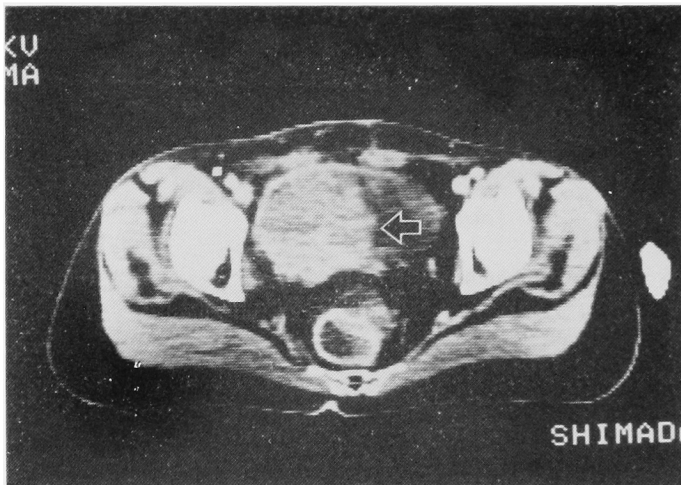


Fig. 1. 塞栓術前 CT. 矢印は膀胱内の腫瘍を示す。

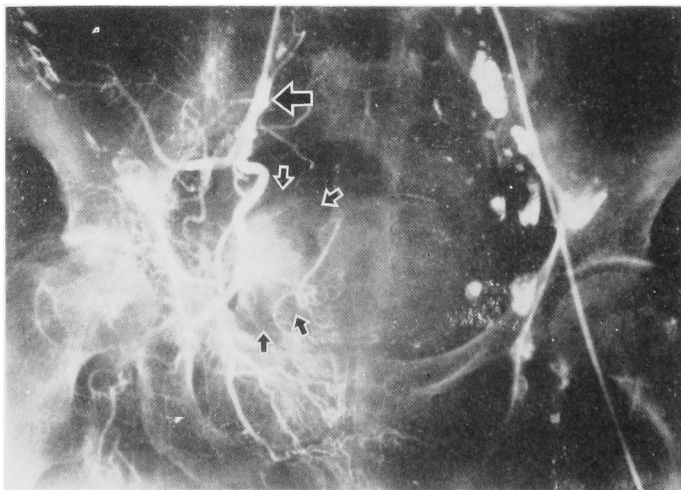


Fig. 2. 塞栓術前血管造影. 大矢印は右内腸骨動脈, 小矢印は tumor stain を示す

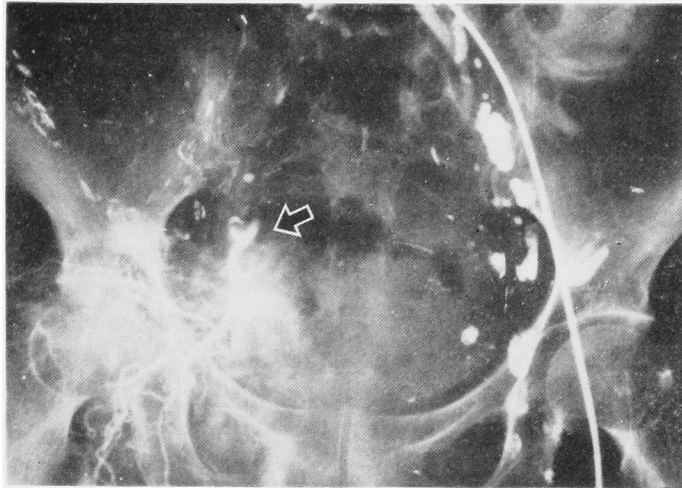


Fig. 3. 塞栓術直後単純X線写真. 矢印は造影剤を含む Gelfoam で塞栓された右内腸骨動脈前枝と腫瘍の一部を示す.

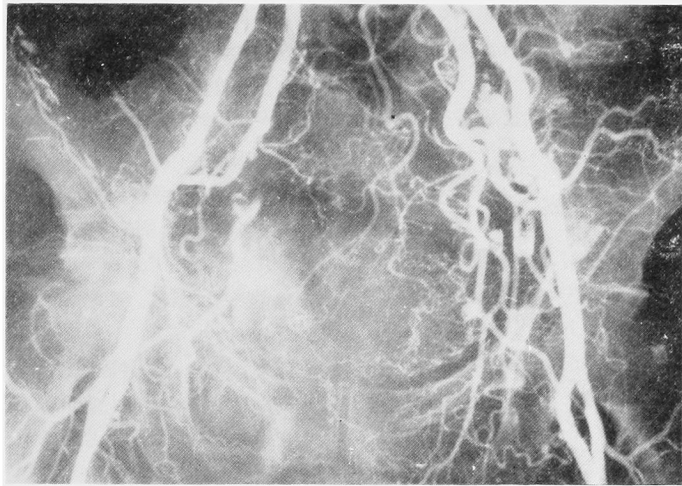


Fig. 4. 塞栓術後血管造影.

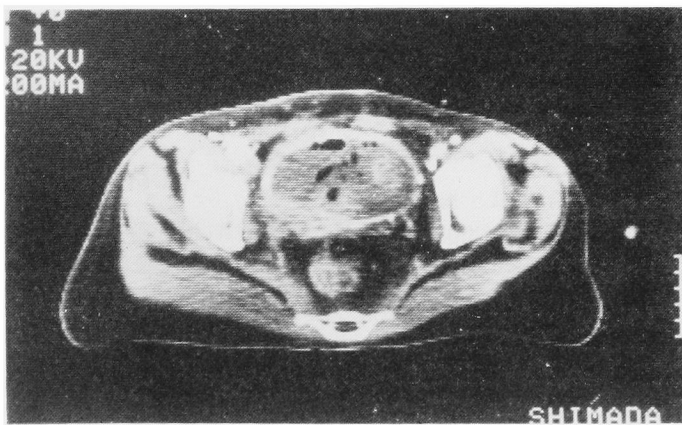


Fig. 5. 塞栓術後 CT. 腫瘍内にガス像が見える.

混和した gelfoam powder を注入した後、gelfoam 細片で追加塞栓した。

直後の単純X線写真では塞栓された右内腸骨動脈前枝と tumor stain が見える (Fig. 3)。造影を行ない、腸腰、上殿、外側仙骨、各動脈の開存を確認した (Fig. 4)。

塞栓術後の CT では腫瘍内にガス像を認める (Fig. 5)。

術後経過：止血効果は顕著で、翌日から血性排液量は約 150 ml に減少した。

しかし塞栓術直後、右第 4、5 腰神経、右第 1 仙骨神経の障害による激しい根性坐骨神経痛が出現し、右殿部皮膚は暗紫色に変色した。変色は約 2 週間で消退したが、疼痛は神経ブロックや塩酸モルヒネ硬膜外注入などによっても完全に抑制することはできなかった。発症直後に比べれば軽快したものの、疼痛は死亡するまでの約 5 カ月間続いた。

膀胱からの血性排液量は再増加することなく 1 日量約 50 ml まで減少したが、全身状態は徐々に悪化し 1983年12月17日死亡した。

剖検では壊死状態の腫瘍が小骨盤腔に充満し、膀胱を同定することはできなかった。

考 察

様々な疾患による膀胱出血に対して持続膀胱洗浄、ホルマリンまたは硝酸銀膀胱内注入、経尿道的電気凝固、内腸骨動脈結紮など多くの方法が考案されているが、膀胱あるいは骨盤内他臓器からの浸潤性腫瘍による癌性出血に対して効果は十分とは言えない。

自験例においても電気凝固で止血できるような小範囲の出血ではなかったし、またホルマリン膀胱内注入はまったく効果が認められなかった。

これに対して最近、動脈塞栓術が広く応用されるようになり、骨盤内悪性腫瘍からの癌性出血に対しても有効とする報告^{1,2)}が見られるようになってきた。そこで、われわれも gelfoam を塞栓物質として動脈塞栓術を試みた。従来、十分な止血効果を得るためには可及的末梢の動脈まで塞栓したほうが良い^{1,3)}とされていたため、まず powder で塞栓した後、細片を追加併用した。その結果、根性坐骨神経痛が出現した。

坐骨神経は仙骨神経叢を作る神経線維の大部分からなり、第 4、5 腰神経、第 1、2、3 仙骨神経の神経線維を含む。そしてこれらの神経根は仙骨神経叢付近では通常主に内腸骨動脈後枝の分枝である外側仙骨動脈から血液供給を受けている。さらにこの動脈は、大動脈の分枝である正中仙骨動脈と末梢で吻合している

ため、中枢で血流が障害されても仙骨神経叢の血液供給が完全に途絶えることはないと考えられている。

William ら⁴⁾は先行する放射線照射による合併症のために“potential anastomosis”の低下した状態で外側仙骨動脈が末梢まで完全に塞栓されたとき、坐骨神経根障害が発生する可能性があるとして推測している。そしてこの障害を避けるために vascular bed を完全に塞栓する危険性のある $1 \times 1 \times 10$ mm 以下の大きさの塞栓物質を用いないよう警告している。また Jitendra ら⁵⁾も放射線治療後の塞栓術では合併症の危険性が高くなることを指摘している。本邦でも内山ら⁶⁾が ethanol による殿動脈塞栓術後に坐骨神経麻痺を合併した症例を報告し、毛細血管レベルの塞栓による神経障害の危険性について言及している。

自験例では塞栓術直後の単純X線写真で外側仙骨動脈が塞栓された像は見られないし、造影所見上も同動脈の血流は確認できるため、少なくとも完全閉塞ではなく、神経根への主な血液供給路は一応保たれた状態となっている。しかし、塞栓術直後に疼痛が発現したことから推測して、やはり何らかの機序により、塞栓術のために神経根の血液循環障害が生じたと考えるのが妥当であろう。

末期癌患者の癌性出血に対して動脈塞栓術は非侵襲的であるうえに、劇的な効果を示し、反復して施行できる優れた治療法である。しかも、超選択的に腫瘍血管だけを塞栓すれば、理論上は自験例のような合併症は防げるはずである。しかし実際には発生機序が必ずしも明らかではない神経系合併症が報告されている⁷⁾。末期癌患者における止血作業は姑息的治療に過ぎないのであるから、新たな苦痛が生じるような危険は避けるべきである。この点を考慮すれば、放射線治療後、しかも標的臓器の近くに障害を受ける危険性のある神経が存在するときには、overzealous embolization になりかねない gelfoam powder, ivalon powder, microcapsule などの微小塞栓物質や、ethanol, lipiodol などの液状塞栓物質は使用を控えるほうが安全と思われる。

結 語

癌性膀胱出血を動脈塞栓術より軽快させたが、gelfoam powder を使用したため合併したと思われる坐骨神経痛の 1 例を報告するとともに、塞栓術にともなう危険因子について考察を行なった。

文 献

- 1) 田中陽一・川村寿一・荒井陽一・岡田裕作・岡部

- 達士郎・吉田 修：難治性膀胱出血に対する両側内腸骨動脈分枝の選択的塞栓術. 泌尿紀要 **26** : 179~186, 1980
- 2) 阿部良悦・加藤哲郎・森 久・餌取和美・新藤雅章・根本良介・三浦邦夫・清水世紀：骨盤内悪性腫瘍に起因する癌性出血に対するマイクロカプセル化抗癌剤による動脈塞栓療法. 臨泌 **36** : 637~641, 1982
- 3) 長倉和彦・木村 哲・実川正道・大沢 炯・田崎寛：膀胱癌に対する超選択的動脈塞栓療法. 日泌尿会誌 **72** : 141~150, 1981
- 4) Hare WSC and Holland CJ : Paresis following internal iliac artery embolization. *Radiology* **146** : 47~51, 1983
- 5) Varma J, Huben RP, Wajzman Z and Pontes JE : Therapeutic embolization of pelvic metastasis of renal cell carcinoma. *J Urol* **131** : 647~649, 1984
- 6) 内山典明・新井義郎・新里仁哲・辻 明德・永田凱彦・当山勝徳・篠原慎治：エタノールによる殿動脈塞栓術後に坐骨神経麻痺を合併した1例. 臨放 **29** : 997~999, 1984
- 7) Giuliani L, Carmignani G, Belgrano E and Puppo P : Gelatin foam and isobutyl-2-cyanoacrylate in the treatment of life-threatening bladder haemorrhage by selective transcatheter embolization of the internal iliac arteries. *Br J Urol* **51** : 125~128, 1978

(1985年6月26日受付)