〔泌尿紀要32巻4号
1986年4月〕

対側副腎転移をきたした腎細胞癌の1例

大阪大学医学部泌尿器科学教室（主任：園田孝夫教授）
近藤宣幸
藤岡秀樹
松田稔
高羽津

A CASE OF RENAL CELL CARCINOMA WITH CONTRALATERAL ADRENAL METASTASIS

Nobuyuki KONDOH, Hideki FUJIOKA,
Minoru MATSUDA and Minato TAKAHA
From the Department of Urology, Osaka University Hospital
(Director: Prof. T. Sonoda)

A case of a 55-year-old man with renal cell carcinoma metastasized to the contralateral adrenal gland is reported. He was admitted to our hospital with the complaints of hematuria and weight-loss.

CT and arteriography revealed left renal tumor and contralateral adrenal mass. We made the diagnosis of left renal cell carcinoma with right adrenal metastasis, and performed left total nephrectomy and right adrenalectomy. Histologically, the adrenal mass was clear cell carcinoma, and it was diagnosed as metastasis from the left renal cancer.

We reviewed 9 cases of renal cell carcinoma metastasizdd to the contralateral adrenal gland in the Japanese literature and discussed the effectiveness of pre-operative CT evaluation.

Key words: Renal cell carcinoma, Contralateral adrenal metastasis

腎細胞癌は一般に予後不良で，5年生存率は50%に満たない[1]．初診時すでに症例の約3割に遠隔転移がみられるといわれ，予後不良の原因のひとつと考えられている．副腎への転移に関しては，腎細胞癌剖検例の約30%に認められているが，臨床例においては，その報告は少なく，とくに対側副腎への腎細胞癌転移の報告はまれである．われわれは術前のCTで腎細胞癌の対側副腎への転移を診断し，病理組織学的に確認し得た症例を経験したので報告する．

症　例

患者：59歳，男性
初診：1980年1月22日
主訴：血尿，体重減少
家族歴：特記すべきことなし
既往歴：30年前虫垂切除術
現病歴：1976年頃肉眼的血尿が出現したが放置していた．1979年3月頃にも同様の血尿があり，その頃より体重減少に気付き，同年8月には68 kgから55 kgにまで減少した．同時に発熱，頭痛も続くため近医を受診したところ，血沈亢進，高ガンマーがグロブリン血症とともに，排泄性腎盂造影にて左腎腫瘍を疑われたため精査加療を目的として当科に入院した．

入院時現症：血圧 134/56 mmHg，脈拍76/分 整，胸部に異常なし，腹部は平担で軟，左腎下極部に可動性の腫瘍を触知した．また外陰部，前立腺に異常は認めな

かった.

入院時検査成績：末梢血；赤血球 $524\times10^4/mm^3$, 白血球 $5,600/mm^3$, Hb 17.4 g/dl, Ht 50.6%, 血小板 23.5万血沈；1時間値 60 mm, 2時間値 87 mm. 血液生化学；Na 139 mEq/l, K 4.2 mEq/l, Cl 104 mEq/l, BUN 11 mg/dl, Crn 0.9 mg/dl, UA 8.2 mg/dl, Ca 9.8 mg/dl, Pi 3.2 mg/dl, GOT 13 U/l, GPT 10 U/l, γ-GTP 18 U/l, ALP 174 U/l, LDH 145 U/l, CPK 44 U/l, A/G 0.8. 血清蛋白分画；総蛋白 8.4 g/dl, アルブミン46.3%, α1 グロブリン3.6%, α2 グロブリン10-1%, β グロブリン 12.1%, γ グロブリン27.5%. 尿所見；潜血（＋），蛋白（－），糖（－），pH 5, ウロビリノーゲン（±），沈渣；赤血球16-17-10, 白血球 1-0-0. 尿細菌培養；（－）. 尿細胞診；class II

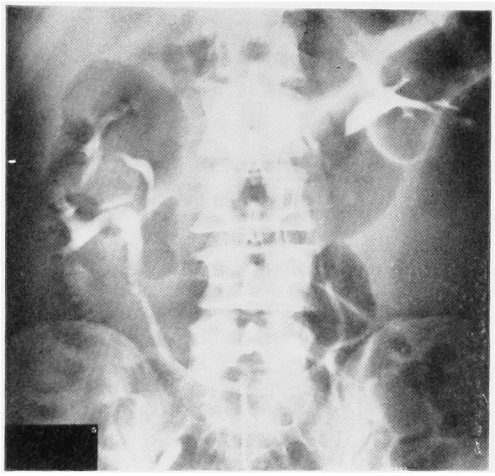

Fig. 1. IVP shows large SOL in lower pole of the left kidney.

X線検査：排泄性腎盂造影では左下腎杯が上方へ高度に圧排され，左腎下極に大きな space occupying lesion の存在が疑われた（Fig. 1).

CT では，左腎下極に壊死層を伴う大きな腫瘍陰影を認めた他，反対側の右副腎部位に径約 3 cm の腫瘍陰影が認められた（Fig. 2).

血管造影では，大動脈造影および左腎動脈造影で左腎下極に大きな hypervascular な腫瘍を認め，左腎動脈は拡張蛇行していた. 右腎動脈造影では右副腎部位に径約 3 cm の腫瘍血管が認められ，静脈相では同部に腫瘍濃染を認めた（Fig. 3). また左腎静脈および下大静脈に腫瘍血栓はみられなかった.

以上の諸検査により左腎細胞癌および右副腎腫瘍（腎細胞癌の転移の疑い）と診断し，1980年2月6日左腎摘出術と右副腎摘出術を同時に行った. 左腎の摘出標本は重量 610 g で，腫瘍は腎被膜への浸潤は認めず，左腎の下約 2/3 を占め，割面は黄色表面粗で，出血壊死を伴っており，病理組織像は clear cell calcinoma であった（Fig. 4 left half). 右副腎は重量 18 g, 大きさは 2×4×3 cm で割面は左腎癌と同様な黄色を呈し，病理組織像は clear cell calcinoma で腎細胞癌の副腎転移と診断された（Fig. 4 right half).

なお左副腎は肉眼的に異常所見を認めず温存した.

考　　察

腎細胞癌は悪性度の高い癌であり，最近の本邦での臨床統計でも5年生存率が50%に満たない報告がなされている[1]. その予後不良の理由のひとつとして，初診時よりすでに遠隔転移が多いことが挙げられ，転移をきたしやすいことが，この腫瘍の特徴と考えられて

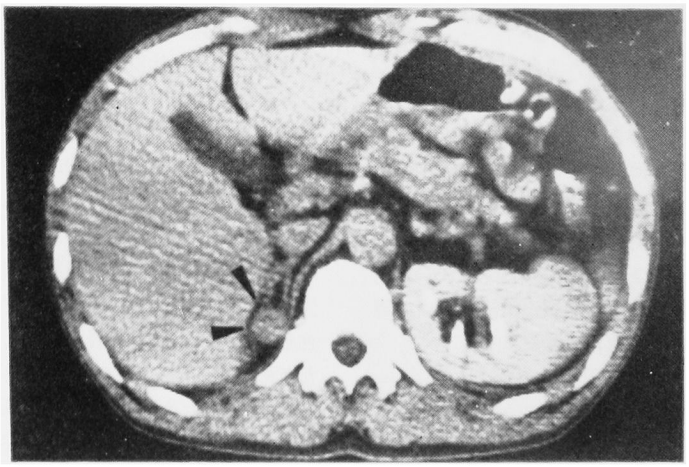

Fig. 2. CT shows right adrenal mass. (arrows)

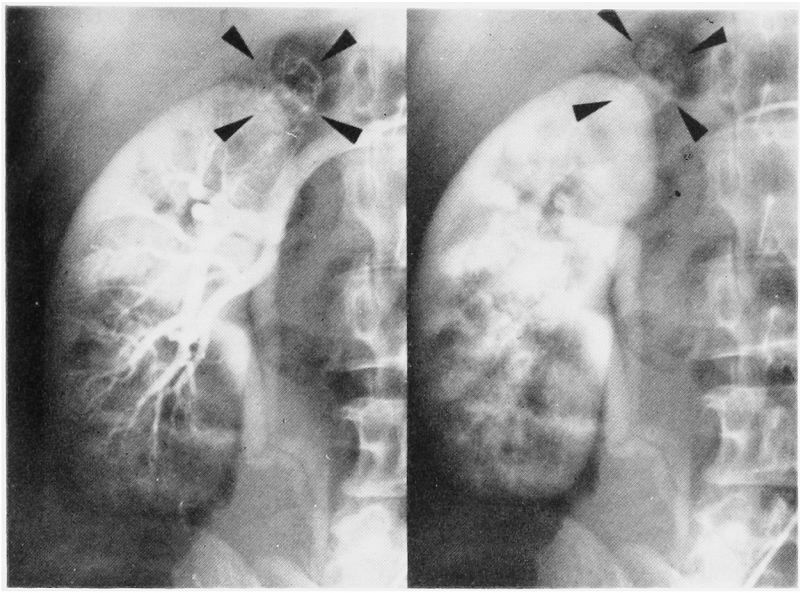

Fig. 3. left half; Selective renal arteriography shows adrenal tumor vessels. (arrows) right half; Tumor stain on venous phase. (arrows)



Fig. 4. Histologically, left renal tumor (right half) and right adrenal tumor (left half) are identical, clear cell carcinoma.

いる．

腎細胞癌がどの臓器に転移しやすいかについては，剖検例の検討として，Saitoh[2]が日本病理剖検輯報から腎細胞癌で転移のみられた1,293例を取りあげて，転移臓器別に集計している．転移のみられた臓器のうち頻度順でみると，肺979例（76％），リンパ節850例（66％），骨542例（42％），肝527例（41％），対側腎303例（23％），同側副腎218例（17％），膵188例（14％），胸膜154例（12％），脳144例（11％），心43例（11％），対側副腎142例（11％）の順で自験例にみられた対側副腎への転移は11番目の頻度となっている．

一方，副腎への他臓器癌からの転移という観点より原発臓器を頻度順にみると，北村ら[3]の病理剖検輯報の統計的検討によれば，肺・気管支32.2％，胃22.5％，膵8.6％，肝・肝内胆管6.8％，乳房4.4％，胆嚢・肝外胆管4.1％，腎2.7％であり腎からの副腎転移は7番目に多い．

このように腎細胞癌の対側副腎転移は，剖検例ではある程度の頻度でみられているが，実際の臨床例で診断し得た症例は，比較的少ない．これまでに本邦において報告された臨床例は，われわれが調べ得た限りでは両側副腎転移を含め，9例にすぎない（Table 1）．自験例を含む10例についてみると，平均年齢は58.3歳，性別は男性8，女性2で男性が多い．転移の発生側は，右副腎3例，左副腎4例，両側1例（右腎から2例，左腎から3例）で，特に明らかな左右差はみられていない．なお腎細胞癌からの副腎への転移経路は一般に血行性と考えられており，副腎あるいは対側腎へ

Table 1. 本邦における腎細胞癌の対側（両側も含む）副腎転移臨床例

No.	報告者	発表年度	年齢	性	転移方向	診断方法	文献No.
1	斯 波	1972	67	男	R→L	AOG	4)
2	久 住	1980	63	男	L→R, L	AOG+CT+ECHO	5)
3	峰 山	1981	51	男	R→R, L	AOG	6)
4	増 田	1983	60	男	L→R	CT	7)
5	岩 松	1983	70	女	R→R, L	CT+AOG	8)
6	三 方	1984	67	女	R→L	CT+AOG	9)
7	勝 岡	1984	77	男	R→L	CT+AOG	10)
8	梅 田	1984	50	男	R→L	CT+ECHO+AOG	11)
9	松 浦	1984	77	男	L→R	CT+AOG	12)
10	自験例	1985	55	男	L→R	CT+AOG	

の腎細胞癌の転移の80%に，腎静脈および大静脈への腫瘍血栓が認められたという Lang[13]らの報告もこのことを強く示唆している．また Zornoza ら[14]は副腎に血行性転移の多い理由として，副腎の単位重量当りの血流量の多さや血管の sinusoid 構造を挙げている．

自験例のような対側副腎転移の診断方法は，以前は動脈造影によりなされていたが，最近では Table 1 に示す様に CT がその中心となっており，剖検例の副腎転移の頻度から考えても，今後 CT 検査のルーチン化に伴い，さらにこのような症例が増加してくるものと考えられる．

最後に腎細胞癌に満足すべき全身療法がない現在，その治療は病巣の外科的切除が主体となっているが，手術範囲を決めるうえで，対側副腎の検索も術前に十分なされねばならないことを改めて強調したい．

結　　語

腎細胞癌の対側副腎転移を術前に CT にて発見し得た55歳男性の1例を報告し，本邦でのこれまでの臨床報告例を簡単にまとめるとともに，文献的考察を行った．

本論文の要旨は，第110回日本泌尿器科学会関西地方会において発表した．

文　　献

1) 内藤克輔・越田　潔・西野昭夫・西東康夫・中嶋和喜・三崎俊光・久住治男・黒田恭一：当教室における過去18年間の腎細胞癌の臨床的検討．泌尿紀要 **28**：129～142，1982

2) Saitoh H　Distant metastasis of renal adenocarcinoma.　Cancer **48**：1487～1491，1981

3) 北村愼治・藤永貞治・大川順正・三軒久義・吉田利彦・山口眞司・高田　実・高尾哲人：転移性副腎腫瘍の1例．日泌尿会誌 **73**：1324～1332，1982

4) 斯波光生・南　茂正・高村孝夫：対側副腎に巨大な転移を示した腎腫瘍．臨泌 **26**：369～370，1972

5) 久住治男・高野　学：両側副腎に比較的大きい転移性腫瘍を伴った腎癌症例．臨泌 **34**：1105～1109，1980

6) 峰山浩忠・小松原秀一・阿部札男：両側副腎に転移を示した腎細胞癌の1手術例．西日泌尿 **43**：997～1001，1981

7) 増田富士男・大西哲郎・東陽一郎・池本　康・町田康平：腎細胞癌の対側副腎転移．日泌尿会誌 **74**：2138～2141，1983

8) 岩松克彦・岡　聖次・武本征人・中野悦次・永原篤：両側副腎転移を伴った腎細胞癌の1例．日泌尿会誌 **74**：281，1983

9) 三方津治・木下健二　孤立性対側副腎転移を来した腎細胞癌の1例．臨泌 **38**：57～59，1984

10) 勝岡洋治・川嶋敏文・白水　幹・村上泰秀：対側副腎へ転移した腎細胞癌症例．日泌尿会誌 **75**：1646～1651，1984

11) 梅田　優・堀井明範・西尾正一・岸本武利：副腎腫瘍の1例　右腎細胞癌にて腎摘除後3年6カ月で対側副腎に孤立性転移をきたした1例．日泌尿会誌 **75**：715～716，1984

12) 松浦　治・小野佳成・竹内宜久・金城　勤・大島伸一：対側副腎への転移を認めた腎細胞癌の1例．日泌尿会誌 **75**：1704，1984

13) Lang EK　Arteriographic assessment and staging of renal cell carcinoma.　Radiology

101: 17～27, 1971

14) Zornoza J, Bracken R and Wallace S : Radiologic features of adrenal metastases. Urology **8**: 295～299, 1976

（1985年7月1日受付）