泌尿紀要32巻5号
1986年5月

Periarteritis Nodosa of Epididymis

紀南総合病院泌尿器科（主任：線崎敦哉）
澤田佳久
山際健司
線崎敦哉
紀南総合病院中検病理（部長：田中智之）
田中智之
国立呉病院（院長：小田冨雄）
小田冨雄

PERIARTERITIS NODOSA OF EPIDIDYMIS

Yoshihisa SAWADA, Kenji YAMAGIWA and Atsuya SENZAKI
From the Department of Urology, Kinan General Hospital
(Chief: Dr. A. Senzaki)
Tomoyuki TANAKA
From the Department of Pathology, Kinan General Hospital
(Chief: Dr. T. Tanaka)
Tomio ODA
President of National Kure Hospital
(Chief: Dr. T. Oda)

A thirty-one-year-old man with a scrotal swelling on the left side was found to have periarteritis nodosa of the epididymis (epididymal arteries). No systemic symptoms were present. Review of the literature revealed only two similar cases.

Key words: Periarteritis nodosa, Epididymis

緒言

Periarteritis nodosa（以下 PN と略す）は，従来，多臓器を冒し，多彩な臨床症状[1]を呈する全身性疾患で若年または，中年の男性に好発する．しかし，その診断は困難であり，剖検[2]によることが多く，同時に睾丸・副睾丸にも本病変の存在が確認されることが比較的多いとされている．

今回われわれが経験した症例は，全身症状が全くなく，副睾丸に限局する極めて稀なものであった．若干の文献的考察を加えて記載する．

症例

患者：31歳，男性，林業

初診：1984年11月12日

主訴：左陰嚢内容の無痛性腫大

家族歴：伯父に肺結核症

既往歴：特記すべき事項なく，常用薬や，同部への外傷歴もなし．

現病歴：1984年8月末頃より，左陰嚢内容の腫大に気づくも放置していた．初診時，左副睾丸が無痛性に全体に硬く腫脹していた．副睾丸炎の臨床診断のもとに化学療法が施行されたが，1週間後の再来の際には縮小傾向は全くなく，かつ，陰嚢内容全体が小鶏卵大

Table 1. Laboratory and radiological findings at the time of the admission.

一般検血

WBC	5,000/mm³	GOT	111 IU/ℓ	U.A.	4.7 mg/dℓ
Stab	0%	GPT	84 IU/ℓ	Creatinine	0.9 mg/dℓ
Seg	36%	ALP	207 IU/ℓ	BUN	16.1 mg/dℓ
Eos	3%	γ-GTP	80 U/ℓ	Na	144 mEq/ℓ
Basos	0%	T.Bili.	0.5 mg/dℓ	K	4.2 mEq/ℓ
Mono	3%	ZTT	4.2 U	Cl	108 mEq/ℓ
Lymph	58%	T.P.	7.2 g/dℓ	Ca	4.6 mEq/ℓ
RBC	481×10⁴/mm³	ALB	4.5 g/dℓ	P	3.3 mg/dℓ
Hb	15.0g/dℓ	Ch E	1861 IU/ℓ		
Ht	46.2%	LAP	104 IU/ℓ	ACP	2.0 KA-U
Pl	22.1×10⁴/mm³	LDH	205 IU/ℓ	PAP	0.2 KA-U
		CPK	158 IU/ℓ	FBS	100 mg/dℓ

血清学的検査

CRP	0.2mg/dℓ
ASLO	48倍
ASK	320倍
HBsAg	(−)
Ab	(−)
RPR	(−)

尿検査

尿沈渣 正常
尿培養:
一般細菌 (−)
結核菌 (−)

前立腺液検査

正常

PSP-test

15分値 36.9%
120分値 87.0%

Spirometry

%VC 104.9%
FEV1.0% 87.1%

Chest X-P

特記すべき事なし

E K G

正常範囲内

E S R

2mm/h

KUB・IVU

特記すべき事なし

Ultrasonography

左軽度陰嚢水腫

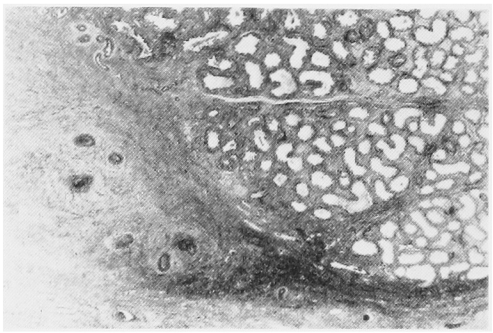

a

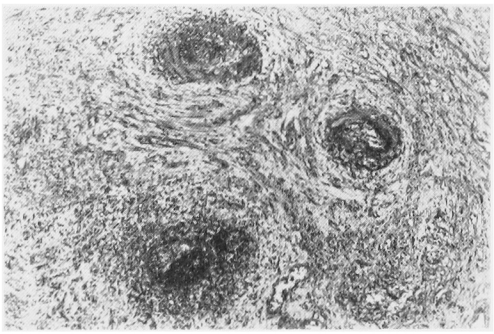

b

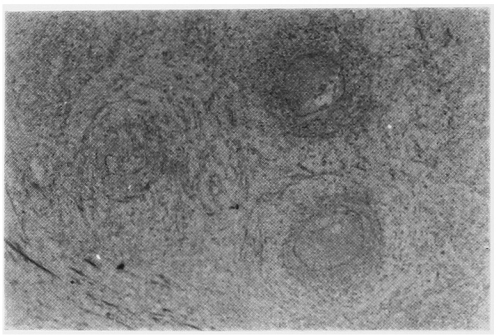

c

Fig. 1. Microscopic appearance shows that

a. Epididymal tissues are intact and middle and small sized arteries in the surrounding tissue are damaged(hematoxylin-eosin, ×5).

b. Various stages of fibrinoid degeneration and necrosis are begining from the media and invading into the intima and adventitia of the arterial walls, collagen fibers and inflammatory infiltration are in the adventitia and thrombosis lies in the lumen (Azan-Mallory, ×25).

c. Strongest elastic laminae are broken but microaneurysms are not built up yet (elastica-Van Gieson, ×25).

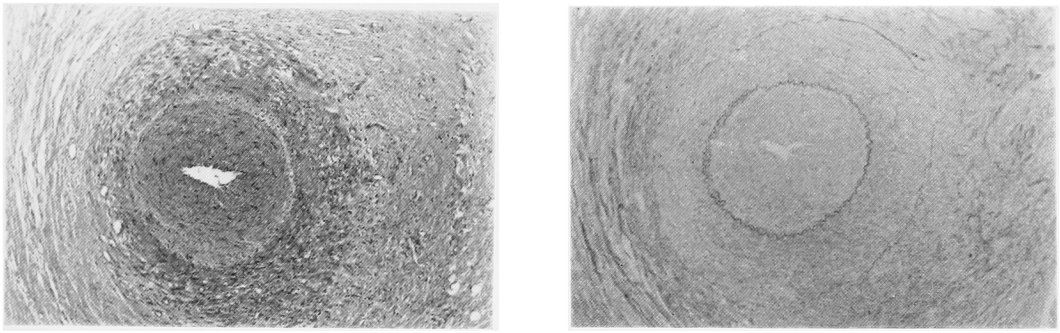

a b

Fig. 2. Microscopic appearance of acute stage shows that

a. Arterial walls are remarkably edematous and thickened with infiltration of inflammatory cells such as polymorphonuclear leukocytes (hematoxylin-eosin, ×50).
b. Inner elastic lamina is intact but outer one is partly broken (elastica-Van Gieson, × 50).

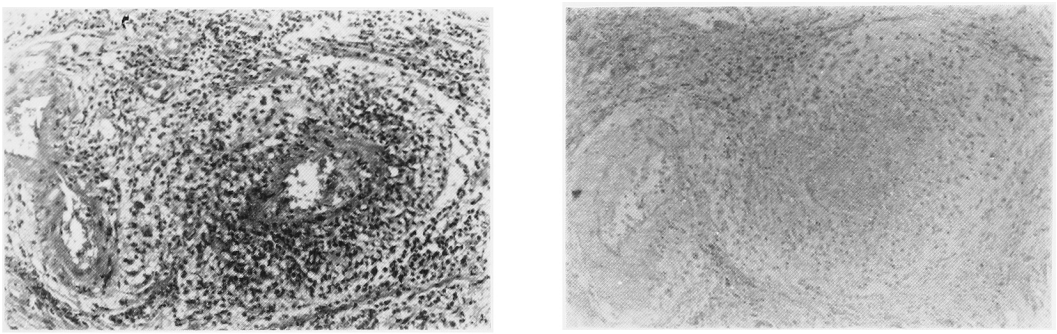

a b

Fig. 3. Microscopic appearance of more affected stage shows that

a. Arterial walls are more damaged with more infiltration of polymorphonuclear leukocytes and lymphocytes and have collagen fibers (hematoxylin-eosin, ×50).
b. Inner and outer elastic laminae are broken (elastica-Van Gieson, × 50).

に腫大し，透光性が認められた．交感性陰嚢水腫として精査の目的で入院した．

入院時現症：身長 167.5 cm，体重 74 kg，栄養良好．血圧 118/76 mmHg，脈拍 64/min，体温 36.0 ℃．貧血・黄疸を認めず．表在リンパ節は触知せず，胸・腹部理学的所見に異常は認められなかった．また，前立腺の触診所見にも異常はみられなかった．

入院時検査成績　Table 1 に示したが，軽度の肝機能障害と思われる成績以外異常を認めず．また，左陰嚢内容の超音波断層撮影でも軽度の陰嚢水腫を認めるのみであった．

以上の検索をもってしても確定診断が得られず，また，副睾丸結核，あるいは腫瘍性疾患なども完全には否定できず，精査のため1984年11月26日，手術を施行した．

手術所見：腰椎麻酔下において，左陰嚢縦切開にて総鞘膜を展開．軽度の陰嚢水腫を認めるも，睾丸・精索には異常なし．副睾丸は全体に蒼白で肥厚し，その頭部と体部の移行部に示指頭大の結節を認めた．そこで，副睾丸摘除術を施行した後，Winkelmann の手術を加えた．

摘出標本：割面では，副睾丸自体は正常で，その周囲に結節および肥厚組織が被っているように思えた．

病理組織学的所見　副睾丸組織は正常で，病変はその周囲組織中の中小動脈壁に認められ（Fig. 1 a），中膜を中心とした種々の段階の fibrinoid 変性や壊死が内膜・外膜に波及し，外膜には炎症性細胞の滲出や，膠原線維の出現をみる．また，内腔には血栓形成を認める部位もある（Fig. 1 b）．最も強いとされている弾性板さえも断裂しているが，microaneurysm の形成は認めない（Fig. 1 c）．

急性期を思わせる病変部では，多形核白血球を主とした炎症性細胞が出現し，血管壁は浮腫状に肥厚し（Fig. 2 a），外弾性板の断裂が認められた（Fig. 2

Table 2. Laboratory findings after the operation.

免疫学的検査			
ツベルクリン反応	10×11mm	DNA test	<80倍
PHA皮内反応	5×5mm	LE test	(−)
		抗核抗体	(−)
T.P.	7.0g/dl		
A/G	1.65	IgG	1,026mg/dl
ALB	62.3 %	M	96mg/dl
GLB α1	3.0 %	A	316mg/dl
α2	9.1 %		
β	12.5 %		
γ	12.9 %		
便潜血反応			
陰性			
耳鼻咽喉科学的検査			
特記すべき事なし			
肝 腎CT			
特記すべき事なし (wedge shaped area (−))			

Table 3. Classification of necrotizing vasculitides in man : main disease categories

Polyarteritis nodosa group
Small vessel vasculitides
Giant cell arteritides

b). さらに進行した病変部では，血管壁の破壊が進み，膠原線維が出現し，多形核白血球やリンパ球の滲出が増加し（Fig. 3 a），内・外ともに弾性板の断裂が認められた（Fig. 3 d）.

以上の所見より，periarteritisnodosa と考えられ，全身症状がなく，抗ヒト IgG 抗体および抗ヒト C_4 抗体の蛍光抗体法を用いた組織中での検索が陰性であったことをはじめとし，Table 2 に示すごとく，術後施行された各検査成績に異常がないことより，副睾丸（副睾丸動脈）限局型の PN と診断された.

考 察

1866年 Kussmaul & Maier[3] が periarteritis nodosa として中小動脈の走行に一致した結節を触知し，多彩な臨床症状を呈する全身性疾患を記載して以来，すべての血管炎は PN として一括されてきた. しかし，その後その概念は変遷し，1952年 Zeek[4] は，壊死性血管炎の概念を提唱し，これらを，(1)過敏性血管炎，(2)アレルギー性肉芽腫性血管炎，(3)リューマチ性動脈炎，(4)結節性動脈周囲炎（古典的 PN），(5)側頭動脈炎の5つの基本型に分類した.

さらに1980年 Alarcón-Segovia[5] は，臨床病理像だけでなく，その発生機序を考慮した分類を提示し，(1)結節性動脈周囲炎群，(2)小血管炎群，(3)巨細胞型動脈炎群の3基本型とした（Table 3）. そして，結節性動脈周囲炎群をさらに，免疫学的機構の関与する 1）古典的 PN と免疫学的または動脈損傷を原因とする，2）川崎病，そして，機序の不明な，3）限局型 PN の3型に分類した（Table 4）.

自験例は，中小動脈に病変をみることから，側頭動脈や大動脈に病変をみる巨細胞型動脈炎群（側頭動脈炎・大動脈炎）と鑑別できる. また，全身症状がなく，肝機能以外の各種検査成績が正常で，薬物の服用や外傷歴もないことから，慢性関節リューマチ，アレルギー性血管炎，Wegener's granuloma, SLE をはじめとする小血管炎群との鑑別は可能である.

さらに，1970年 Gocke ら[6]は古典的PNにおいて Australia antigen と antibody の complex を血中および組織中に発見し，その病因としたが，自験例で

Table 4. Polyarteritis nodosa group

Characteristic vessels affected	Distribution	Granulomata	Pathogenetic mechanism implicated	Diseases	Clinical syndromes
Medium-sized arteries	Generalized (except lung or spleen)	No	Immunological	Classical PN	PN with immunological phenomena PN in methamphetamine sensitivity PN with hepatitis B antigen PN-like arteritides of RA
		No			Infantile PN
	Prominent coronary arteries	No	Immunological vs. Arterial wall damage	Kawasaki's disease	Mucocutaneous lymph node syndrome
	Localized to:	No	Unknown	Localized PN	
	Skin		? Haemodynamic		PN associated with Crohn's disease
	Appendix				
	Gallbladder				
	Kidney				
	Pulmonary arteries		Haemodynamic		Arteritis of pulmonary hypertension
	Mesenteric arteries		Haemodynamic		Postcoarctation repair syndrome

Table 5. Periarteritis Nodosa of the Epididymis

Author	A.D.	State	Age	Side	Occupation	Chief complaint	Periods before first visit	Preoperative diagnosis	Operative diagnosis	Treatment
Roy et al	1977	U.S.A.	44	Right	—	Scrotal swelling	About 8 months	Epididymal swelling	Small hydrocele & Granulomatous epididymis	Remove the epididymis
Mclean & Burnett	1983	Great Britain	25	Left	Farmer	Scrotal swelling	5 weeks	Post-traumatic hydrocele & Thickened epididymis	Small vaginal hydrocele & Epididymitis	Take a biopsy from the head of the epididymis
Sawada et al.	1985	Japan	31	Left	Woodman	Scrotal swelling	About 3 months	Epididymitis & Small hydrocele	Epididymitis & Small hydrocele	Remove the epididymis

は，anti-human Ig G-FITC と anti-human C_4-FITC は組織中に陰性であった．また，全身症状がないため敢えて全身の血管造影[7]は施行しなかったが，腹部の enhanced CT で，Pope ら[8]が報告したような腎の wedge-shaped areas of decreased density も発見されなかった．

以上より，自験例は副睾丸の限局型 PN と考えられた．

限局型 PN としては，皮膚，中垂，胆嚢，腎，肺動脈，腸間膜（結腸・消化管）[5,9]など各種臓器に発生した報告がみられるが，副睾丸に発生した限局型 PN 症例は，Table 5 に示すごとく，1977 年 Roy

ら[10]と1983年 McLean & Burnett[11] の報告による2例のみであった.

自験例を含めた3例では，ともにその主訴は陰嚢内容の腫大で，合併症として陰嚢水腫がみられた．また,治療としては，1例は生検のみにとどまっているが,自験例を含めた2例では，副睾丸摘除術が施行されている．限局型 PN の予後は，他の2型と異なり良好で，古典的 PN に対するようなステロイドや免疫抑制剤の投与は必要ではないとされているが,将来,全身に波及するものかも知れないため，今後さらに綿密なる全身的経過観察が必要と思われる．自験例は現在初発より1年以上経過しているが，全身的にはその徴候はみられていない.

結　　語

文献的に第3例目，および本邦第1例目と思われる副睾丸限局型の periarteritis nodosa の1例を経験したので，若干の考察を加えて記載した.

稿を終るにあたり御校閲を頂いた和歌山県立医科大学大川順正教授に深謝いたします.

なお，本論文の要旨は第111回日本泌尿器科学会関西地方会において発表した。

文　　献

1) Pitkin RM: Polyarteritis nodosa. Clin Obstet Gynecol **26**: 579～586, 1983
2) Dahl EV, Baggenstoss AH and DeWeerd JH : Testicular lesions of periarteritis nodosa, with special reference to diagnosis. Am J Med **28**: 222～228, 1960
3) Kussmaul A und Maier R : Ueber eine bisher nicht beschriebene eigenthümliche Arterienerkrankung (Periarteritis nodosa), die mit Morbus Brightii und rapid fortschreitender allgemeiner Muskellähmung einhergeht. Dtsch Arch klin Med **1** : 484～518, 1866
4) Zeek PM: Periarteritis nodosa : A critical review. Am J Clin Path **22**: 777～790, 1952
5) Alarcón-Segovia D: Classification of the necrotizing vasculitides in man. Clin Rheum Dis **6**: 223～231, 1980
6) Gocke DJ, Hsu K, Morgan C, Bombardieri S, Lockshin M and Christian CL : Association between polyarteritis and Australia antigen. Lancet **2**: 1149～1153, 1970
7) 石原享介・波多　信・黒田　昭・岩崎博信・梅田文一・山田栄一・中井　準・新垣光弥・上野謙蔵・谷口脩二・宮本　武・内田博也・中院邦彦：腎動脈造影にて診断できた結節性動脈周囲炎の1例. 日本臨床 **39**：463～468, 1981
8) Pope Jr TL, Buschi AJ, Moore TS, Williamson BRJ and Brenbridge ANAG : CT eatures of renal polyarteritis nodosa,. Am J Roentgenol **136**: 986～987, 1981
9) Verztman L Polyarteritis nodosa. Clin Rheum Dis **6**: 297～317, 1980
10) Roy JB, Hamblin DW and Brown CH : Periarteritis nodosa of epididymis. Urology **10**: 62～63, 1977
11) McLean NR and Burnett RA : Polyarteritis nodosa of epididymis. Urology **21**: 70～71, 1983

(1985年12月26日迅速掲載受付)