〔泌尿紀要32巻5号
1986年5月〕

Pyeloureteritis cystica の1例

福井医科大学泌尿器科学教室（主任：河田幸道教授）
米田尚生・岡野　学
秋野裕信・磯松幸成
村中幸二・蟹本雄右
清水保夫・河田幸道

PYELOURETITIS CYSTICA: REPORT OF A CASE

Hisao KOMEDA, Manabu OKANO, Hironobu AKINO,
Yukishige ISOMATSU, Koji MURANAKA,
Yusuke KANIMOTO, Yasuo SIMIZU and Yukimichi KAWADA
From the Department of Urology, Fukui Medical School
(Director: Prof. Y. Kawada)

A 68-year-old female patient was admitted for the examination of duplication of right ureter and right hydronephrosis. Antegrade pyelography showed multiple, small, round defects in the ureter from the upper pole of right kidney. Ureteroureterostomy was performed under the diagnosis of ureteritis. Including our case, 25 cases of pyeloureteritis cystica have been reported in Japan.

Key words: Pyeloureteritis cystica, Duplication kidney

はじめに

Pyeloureteritis cystica はまれな疾患であり，術前に診断を確定することは一般に困難である．今回，われわれは不完全重複尿管に合併した1例を経験したので若干の文献的考察を加えて報告する．

症例

患者：68歳，女性

主訴：右水腎症（右重複腎盂尿管）の精査

既往歴および家族歴：特記事項なし

現病歴：1984年11月頃より上腹部痛が続き，当院内科で慢性胃炎と診断された．このとき施行した CT、US 検査にて偶然，右重複尿管および右水腎症を指摘され，本年2月19日，当科を受診し，入院となった．腰痛，血尿，腎盂腎炎の既応はないが，初診時の尿検査で，膿尿，細菌尿が認められ，抗生剤投与を行い尿所見は正常となった．

現症：体格は中等度，栄養状態は良好．BP 130/70 mmHg 右腎部に軽度の叩打痛を認める以外，胸腹部の理学部所見に異常は認めなかった．

入院検査所見：血液および生化学的検査に異常は認められず，また尿細胞診は2回行ったがいずれも class Ⅱ であった．

DIP (Fig. 1) では，右重複尿管の不完全型と診断された．右上極からの腎盂尿管は grade II の水腎水尿管となっていた．またこの水尿管に淡い陰影欠損が数個みられた．

RP では重複尿管合流部は S_1 の高さで，合流部での上位尿管の狭窄がみられ，その上方の尿管の拡張もみられた．また拡張尿管内に数個の punched out defect を認めた．なお膀胱壁は正常であった．

右水腎より行った antegrade pyelography (AP) (Fig. 2) では，上位尿管の走行が鮮明に描出され，合流部での全周性の smooth な狭窄が認められる．拡張尿管には，大小不同，径が2～5 mm，辺縁鮮明な空胞状の陰影欠損が多数みられた．また陰影欠損部での尿管壁の不整像はみられなかった．嚢胞性尿管炎が最も疑われたが，尿管腫瘍も否定はできなかった．4月12日，重複尿管の合流部狭窄にともなう水腎症に対

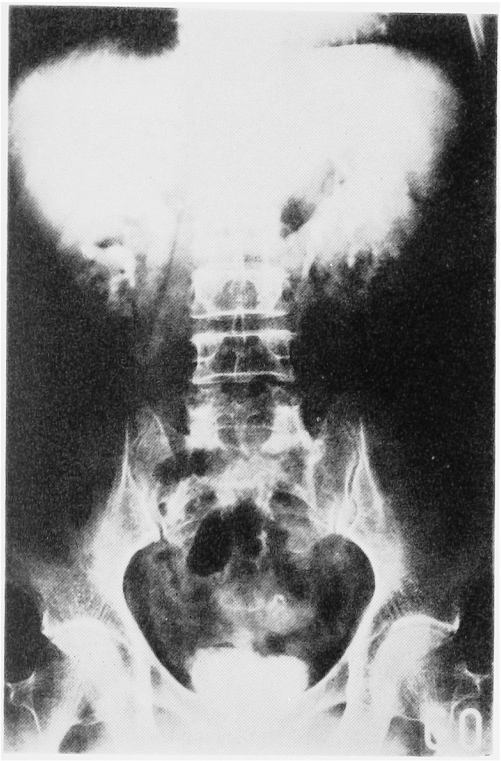

Fig. 1. DIP：右重複尿管および右水腎症．右上位尿管に淡い陰影欠損を認める．

Fig. 2. AP：右上位尿管は AP 法，右下位尿管は RP 法による造影，尿管合流部は S1 の高さ．水尿管には多数の punched out defect を認める．

して，尿管尿管吻合術を施行し，同時に陰影欠損部の開放性生検を行った．

重複尿管狭窄部を切断し，拡張尿管を 4～5 cm 切除し，尿管を開いたところ，尿管粘膜に米粒大から小豆大の半球上で内部に黄色透明な液を入れた多数の嚢胞がみられた（Fig. 3 a）．術中迅速病理診断では，no malignancy との結果を得たので，重複尿管の端側吻合術を施行した．

病理組織学的には，一層の円柱状または扁平な上皮に囲まれた小嚢胞が多発し，その内腔にはエジオン好性の硝子様物質が充満していた．粘膜下には炎症細胞浸潤を認めたが，悪性像はみられなかった（Fig. 3 b）．

以上より，右重複尿管，右嚢胞性尿管炎と診断された．術後経過は順調で 5 月11日退院し，現在，経過観察中である．

考　　察

Cystitis cystica は日常経験する機会も多いが，pyeloureteritis cystica は多数の小嚢胞が尿管粘膜に発生するまれな疾患である．欧米では 100 例あまりの報告[1]があるが，本邦では，1968 年桐山ら[2] の報告以来，自験例が25例めにすぎない．

嚢胞形成の機序に関しては，現在では，Brunn's epithelial cell nest 説[2,4]が一般に認められている．これは上皮が増殖して粘膜下におよび中心変性をおこし液化し，嚢胞に変化するというものである．そして上皮の粘膜下増殖は，慢性刺激，多くは尿路感染によって惹起される[5]．自験例では，重複尿管による水腎症が存在しており，慢性の尿路感染が存在していたと考えられる．

本邦25例の臨床像は，男女比は 6 対19と女性に多く，これは尿路感染症が女性に多いためと考えられる．年齢は 37歳～77 歳，平均 59 歳である．患側は左側16例，右側 4 例，両側 5 例である．本症に特異な症状はなく，本例のように無症状でみつかる例もあるが，主訴としては，血尿，尿路感染による尿混濁，発熱，腰痛が多い．また結石の合併が10例（40％），尿路感染合併が22例（88％）にみられている．本邦報告例では重複尿管を合併した例は自験例が第 1 例めである．

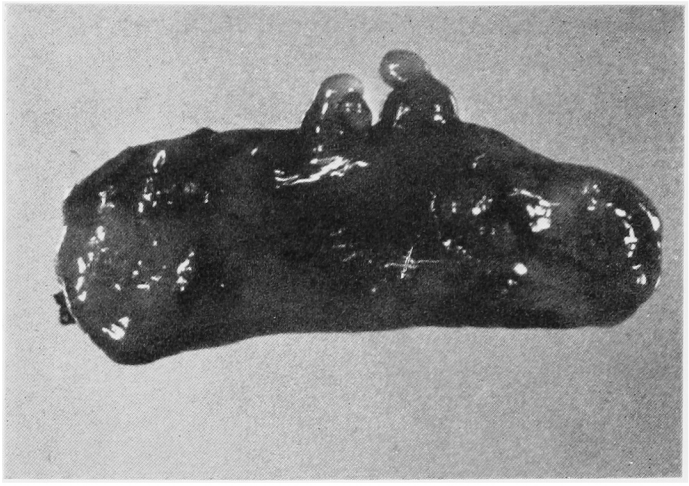

a

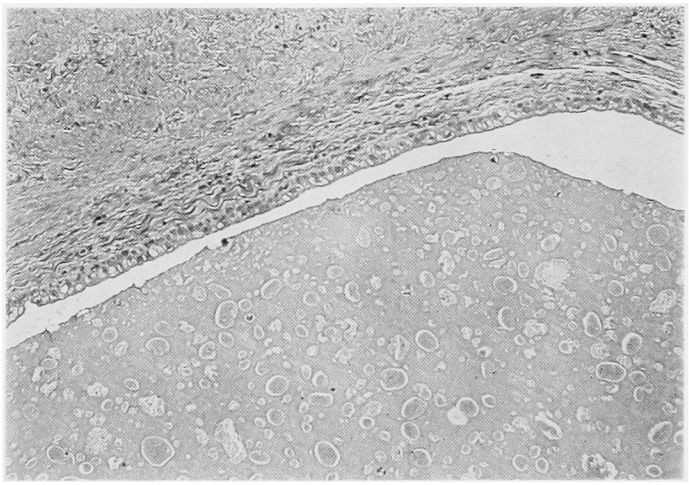

b

Fig. 3　a. 切除尿管：尿路粘膜には米粒大から大豆大の嚢胞を認める．
b. 病理組織所見：一層の上皮に被われ，内腔に硝子様物質を含む．×100

Pyeloureteritis cystica は排泄性腎盂造影により発見されることが多いが，腎機能低下例も多く，また鮮明な尿管像が必要なことから，RP は重要といえる．Kamens[6] は DIP で造影されなかった完全重複尿管に対して antegrade pyelography を行い発見された嚢胞性尿管炎を報告している．自験例も RP では水腎の上位尿管が鮮明に造影されなかったので AP を施行した．

診断には，鮮明な尿管像が必要なことから，RP あるいは AP が有力である．その造影所見は well-round lucent structure[7] と表現され，粟粒大から小豆大の陰影欠損である．側面像で scallaping とよばれる尿管壁から内腔へ扇形の陰影欠損は特徴的である．一般に上部尿管に好発し，小嚢胞の群簇するものでは，尿管の輪郭は鋸歯状である[8]．

鑑別を要するものに，多発性乳頭腫，結核性肉芽性尿管炎，多発性レ線陰性結石，凝血塊，RP 時の air 混入などが考えられるが，特に腫瘍との鑑別が問題となる．尿中細胞診は，腫瘍との鑑別という点で，不可欠な検査である．

本邦症例の治療法は，術前診断が腎盂尿管腫瘍とされることが多いこと，また腎機能の失なわれた症例が多いことなどによるが，腎尿管全摘出術が8例，腎摘出術が6例に行われている．しかし診断がつけば，腎

Table 1. 本邦報告症例

	報告者	症例	患例	主訴	結石	尿路感染	治療
1	桐山、ほか (1968)	61歳、女	両	左腎部仙痛	+	−	尿管切石術 生検
2	田村、ほか (1969)	66歳、女	左	頻尿、尿混濁	−	+	腎尿管全摘出術
3	井上、ほか (1970)	69歳、女	両	肉眼的血尿	−	+ (VUR)	膀胱部分切除術＋膀胱尿管新吻合術、生検
4	清島、ほか (1970)	64歳、男	左	肉眼的血尿	−	−	膀胱部分切除術
5	長田、ほか (1971)	62歳、女	左	血尿	−	+	腎尿管全摘出術
6	吉田、ほか (1971)	53歳、女	両	尿混濁	−	+	腎尿管全摘出術
7	浅野、ほか (1971)	47歳、女	左	発熱	+	+	腎摘出術
8	中島、ほか (1971)	61歳、女	右	肉眼的血尿	−	+	腎尿管全摘出術
9	徳原、ほか (1973)	52歳、女	左	発熱、尿混濁	−	+	腎摘出術
10	徳原、ほか (1973)	37歳、女	左	腰痛	+	+	腎摘出術
11	徳原、ほか (1973)	43歳、女	左	腰痛	+	+	腎摘出術
12	小坂、ほか (1973)	66歳、女	右	発熱	+	+	腎尿管全摘出術
13	井村、ほか (1975)	61歳、女	両	全身倦怠感	−	+	化学療法
14	大北、ほか (1976)	51歳、男	左	左腎部痛、尿混濁	+		腎摘出術
15	森、ほか (1976)	63歳、男	左	肉眼的血尿	−	+	腎尿管全摘出術
16	柳沢、ほか (1978)	41歳、女	右	肉眼的血尿	−	+	腎尿管全摘出術
17	若月、ほか (1979)	60歳、女	左	発熱、左側腹部痛	+	+	腎摘出術
18	若月、ほか (1979)	60歳、女	左	右腎結石の精査	+	+	腎切石術
19	落司、ほか (1980)	69歳、男	両	尿混濁	−	+	化学療法
20	工藤、ほか (1980)	49歳、女	左	発熱、左側腹部痛	−	+	化学療法
21	高橋、ほか (1981)	65歳、女	両	顕微鏡的血尿	+	+ (VUR)	開放性生検
22	河村、ほか (1982)	70歳、女	左	ＤＩＰで異常	−	−	化学療法
23	北村、ほか (1983)	63歳、女	左	発熱	+	+	腎杯憩室切除術 生検
24	北見、ほか (1983)	77歳、男	両	肉眼的血尿	−	+	腎尿管全摘出術
25	自験例	68歳、女	右	水腎症の精査	−	+	尿管尿管吻合術

摘出術を行わず保存的に経過をみるべきと考える．自験例においても，嚢胞性尿管炎の誘因と考えられた尿管狭窄に対し尿管尿管吻合術を行い，経過観察中である．

本邦例で2例に膀胱腫瘍の合併[9,10]を認め，また悪性化に関して嚢胞性尿管炎に続発した尿管腫瘍の報告[11]や，本症を一種の前癌状態と考える意見[12]もあり，今後慎重な経過観察が必要と考えている．

ま と め

不完全重複腎盂尿管に合併した pyeloureteriti cystica の1例を報告し，本邦25症例につき考察を加えた．

なお，本症例については第326回日本泌尿器科学会北陸地方会で報告した。

文　献

1) Askari A and Herrera HH : Ryeloureteritis cystica. Urology **16**: 398～399, 1980
2) 桐山啻夫・多嘉良稔 : Ureteritis cystica—その1例と文献的考察. 西日泌尿 **14**：726～732, 1968
3) Loitman BS and Chiat H : Ureteritis cystica and pyelitis cystica. Radiology Radiolegy

68: 345～351, 1957
4) Von Brunn A : Archiv F Mikro Anat, **41** : 294～302, 1983 文献3)より引用
5) Wangenknecht LV, Reme H and Wagenknecht DP : Pyelo-ureteritis cystica. Urol Int **27**: 439～448, 1972
6) Kamens L: Ureteritis cystica. Diagnosis by antegrade pyelograpy. Urology **6**: 209～211, 1975
7) Limburg D and Zuiderma BJJ: Pyeloureteritis cystica. Diagnostic Imaging **49** : 141～144, 1980
8) 安藤 弘・尿管炎について. 臨泌 **23**：797～803, 1969
9) 井上武夫・広川 信・鈴木彦人：Ureteritis cystica の1例. 日泌尿会誌 **61**：91, 1970
10) 高橋茂喜・北川龍一・加納勝利：嚢胞性腎盂尿管炎の1例. 臨泌 **35**：1091～1095, 1981
11) Richmond HG, Path MC and Rabb WAT : Adenocarcinoma of the ureter secondary to ureteritis cystica. Br J Urol **49** : 359～363, 1967
12) Jepsen OL Two cases of Pyeloureteritis cystica. Urol Int **10**: 364～371, 1960

(1985年7月18日受付)

アレルギー性疾患
慢性肝疾患に……
■グリチルリチン製剤
強力ネオミノファーゲンシー
健保略称 強ミノC
●作用
抗アレルギー作用，抗炎症作用，解毒作用，インターフェロン誘起作用，および肝細胞障害抑制・修復促進作用を有します。
●適応症
アレルギー性疾患（喘息，蕁麻疹，湿疹，ストロフルス，アレルギー性鼻炎など），食中毒，薬物中毒，薬物過敏症，口内炎。
慢性肝疾患における肝機能異常の改善。
●用法・用量 1日1回，1管（2ml，5ml，または20ml）を皮下または静脈内に注射。
症状により適宜増減。
慢性肝疾患には，1日1回，40mlを静脈内に注射。年齢，症状により適宜増減。
包装 20ml 5管・30管，5ml 5管・50管，2ml 10管・100管
※使用上の注意は，製品の添付文書をご参照下さい。
●内服療法には グリチロン錠二号
包装 1000錠，5000錠
健保適用
ミノファーゲン製薬本舗（〒160）東京都新宿区四谷3-2-7