

## 前立腺平滑筋肉腫の1例

岐阜県立岐阜病院泌尿器科（部長：酒井俊助）

伊藤 康久・小出 卓也・酒井 俊助

岐阜県立岐阜病院外科（部長：須原邦和）

宮 喜一・三沢 恵一

岐阜県立岐阜病院病理（部長：笹岡郁乎）

笹 岡 郁 乎

## A CASE OF LEIOMYOSARCOMA OF THE PROSTATE

Yasuhisa ITO, Takuya KOIDE and Shunsuke SAKAI

*From the Department of Urology, Gifu Prefectural Gifu Hospital**(Chief: Dr. S. Sakai)*

Kiichi MIYA and Keiichi MISAWA

*From the Department of Surgery, Gifu Prefectural Gifu Hospital**(Chief: Dr. K. Suhara)*

Ikuo SASAOKA

*From the Department of Pathology, Gifu Prefectural Gifu Hospital**(Chief: Dr. I. Sasaoka)*

A 50-year-old man with the symptom of anal pain was treated by pelvic exenteration, ileal conduit diversion and artificial anus. The pathologic diagnosis was leiomyosarcoma of the prostate.

At 5 months post-operatively, the patient had no evidence of metastasis or recurrence.

**Key words:** Leiomyosarcoma, Prostate

## 緒 言

今回われわれは、前立腺平滑筋肉腫の1例を経験したので若干の文献的考察を加え報告する。

## 症 例

患者：M.T. 50歳，男子，自営業

初診：1985年4月4日

主訴：肛門痛

既往歴：尿路結石（1984年）

家族歴：特記すべきものなし

現病歴：1984年5月頃より肛門痛に気付いていたが放置していた。しかし徐々に肛門痛が増強するため1985年4月4日当院外科受診し、前立腺の腫大を指摘され当科紹介となる。

現症：体格・栄養中等度。胸部，異常なし。腹部，肝・脾触知せず。表在リンパ節触知せず。直腸診にて前立腺は超鶏卵大・弾性軟・表面平滑で圧痛なく，中心溝は触知しなかった。

入院時検査所見：CRP（-），RBC  $455 \times 10^4/\text{mm}^3$ ，WBC  $7,200/\text{mm}^3$ ，Hb 15.1 g/dl，Ht 45.2%，platelet  $18.8 \times 10^4/\text{mm}^3$ ，T.P. 7.2 g/dl，GOT 25 IU/l，GPT 21 IU/l，LDH 298 IU/l，ALP 202 IU/l，T-Bil 0.86 g/dl，D-Bil 0.26 g/dl，BUN 10 mg/dl，creatinine 1.01 mg/dl，Na 140 mEq/l，K 3.9 mEq/l，Cl 104 mEq/l，CEA 2.1 ng/ml，AFP 3.1 ng/ml，PAP 0.3 ng/ml，urinarysis：protein（-），sugar（-），urobilinogen（±），sediment：RBC 0~1/hpf，WBC 1~2/hpf，rod（-），coccus（-）

尿道造影（Fig. 1）：後部尿道の前傾・扁平化・延

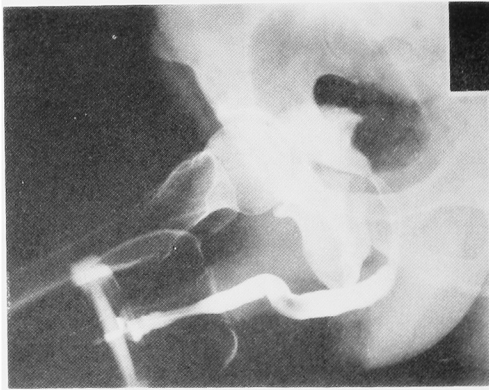


Fig. 1. Retrograde urethrogram showing elongation and fluttering of posterior urethra and deformity of the bladder in the posterior side.

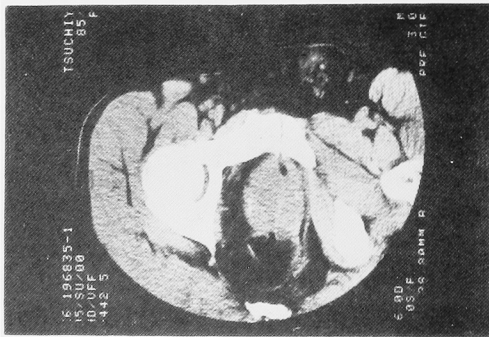


Fig. 2. Pelvic CT

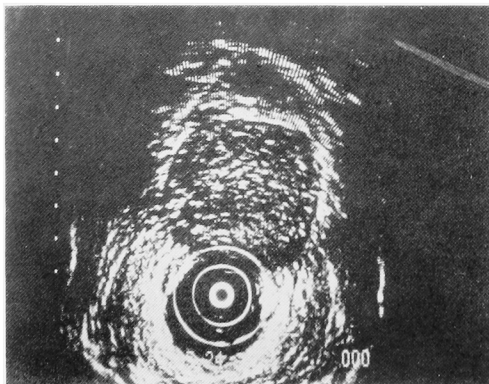


Fig. 3. Transrectal echogram showing the homogenous enlargement of the prostate

長化とともに、膀胱後壁の圧排像を認める。

前立腺腫瘍を疑い1985年4月10日、経会陰式前立腺生検を施行したが、前立腺を原発とする証拠はなく、組織は leiomyoma の像を主とするが、low malignancy

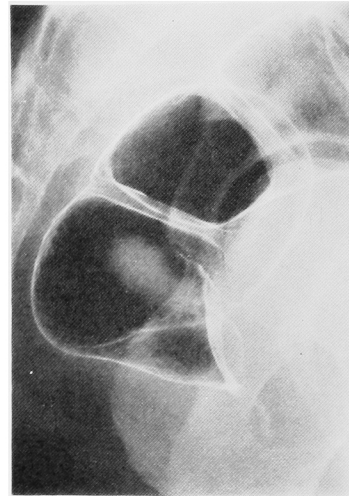


Fig. 4. Barium enema

も否定できないという診断であった。そこで原発巣の検索を行なった。

CT (Fig. 2): 前立腺部の腫大を認める。

超音波 (Fig. 3) 経直腸走査で、腫瘍は精囊腺後方より前立腺尖部まで比較的均一なエコー像を示し、前後径がかなり長くなっている。

注腸造影 (Fig. 4): 直腸の腹膜翻転部下部の前壁に径約 5 cm の腫瘍を認める。

大腸内視鏡所見 直腸から 1 cm の所から前壁に 1/4 周の正常粘膜におおわれた腫瘤を認める。

精囊腺造影 (Fig. 5) 精囊腺は上方に圧排偏位している。

内腸骨動脈造影 (Fig. 6): 腫瘍に一致して hyper-vascularity, pooling を認める。

以上の検査成績から前立腺より発生した平滑筋肉腫と診断し、1985年6月8日全身麻酔下にて骨盤内臓器全摘出術、回腸導管術、人工肛門造設術を施行した。

手術所見: 下腹部を正中切開し、膀胱・前立腺・精囊腺と直腸を腫瘍を含め一塊にして摘出した。

摘出標本 (Fig. 7): 腫瘍の大きさは 8×6×6 cm, 断面は灰白色で腫瘍の境界は明瞭であった。直腸側は圧迫を認めるものの筋層はよく保たれていた。また膀胱内に異常は認めなかった。

組織学的所見 (Fig. 8): 腫瘍細胞は smooth muscle 様の細胞が錯走し、一部 mitosis に富む異型性の強い部分が認められ、組織学的に leiomyosarcoma であった。

術後経過: 腫瘍を全摘しえたため化学療法および放射線療法は施行しなかった。術後会陰部の創感染をひきおこしたが、術後5カ月の現在まで再発の徴候もな

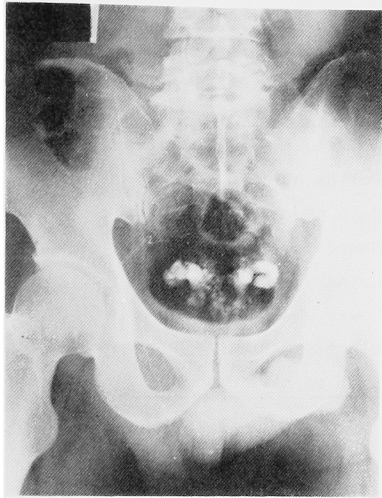


Fig. 5. Seminal vesiculography demonstrating displacement of seminal vesicle to upper side due to mass

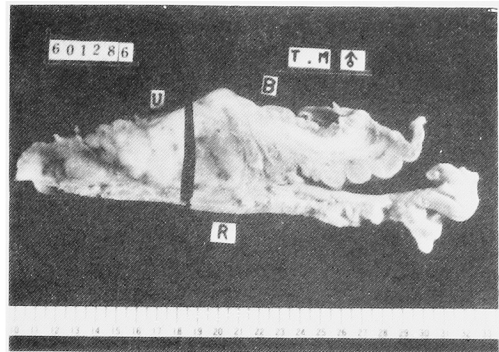


Fig. 7. Gross specimen (Cross section) U: Urethra, B: Urinary Bladder, R: Rectum

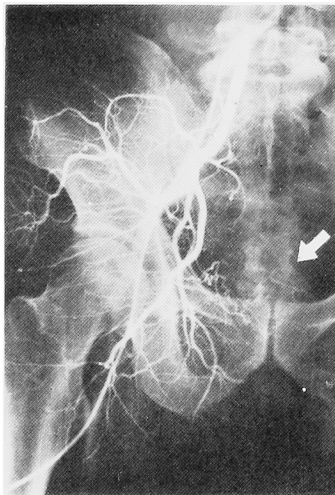


Fig. 6. Selective right internal iliac angiogram (Arrow shows the tumor stain)




Fig. 8. Pathological finding (Hematoxylin and eosin stain,  $\times 100$ )

く、元気に通院中である。

### 考 察

前立腺肉腫は、Muller ら<sup>1)</sup>によれば前立腺悪性腫瘍の0.1~0.2%を占める非常に稀な疾患である。筋肉腫が65%と最も多く、そのうち平滑筋肉腫は横紋筋肉腫について多く、筋肉腫の40%をしめるという。本邦においては金沢ら<sup>2)</sup>が104例の前立腺肉腫のうち平滑筋肉腫は14例(13.5%)と報告している。われわれの調べ得た本邦における前立腺平滑筋肉腫28例<sup>3-6)</sup>に本症例を加えた29症例の発症年齢は、4カ月から77

歳、平均41歳ではほぼ全年齢層に分布している (Table 1)。

症状としては、排尿障害や膀胱刺激症状を訴えることが多く、血尿は少ない。腫瘍の増大とともに尿閉をきたすこともある。下腹部腫瘤触知や排便困難、また本症例のように肛門痛を主訴とすることもある (Table 2)。

診断は直腸診が最も簡便かつ有用である。本邦報告例のうち記載の明らかであった症例の前立腺触診所見は、弾性軟11例、弾性硬10例とほぼ同数であり、若年者においては前立腺膿瘍、高齢者においては前立腺肥大症および前立腺癌との鑑別が必要である。確立診断には生検による組織学的検査を待つしかない。しかし小標本からの正確な病理学的診断は困難なこともあるので注意を要する。また平滑筋肉腫の診断を得てもそ

Table 1. Age distribution

	No. of patients	(%)
0 - 9	4	(14)
10 - 19	2	(7)
20 - 29	2	(7)
30 - 39	5	(17)
40 - 49	4	(14)
50 - 59	4	(14)
60 - 69	7	(24)
70 - 79	1	(3)
Total	29	

Table 2. Symptoms

	No. of patients
Difficulty in urination	19
Pollakisuria	6
Pain on urination	6
Macroscopic hematuria	4
Urinary retention	2
Lower abdominal mass	2
Constipation	3
Anal pain	1

Table 3. Treatment and prognosis R: Radiation, C: Chemotherapy, O: Operation

		No. of patients	No. of survivals
Inoperable	None	1	0
	R	7	1
	C	2	0
	R + C	3	1
	Hormone therapy	1	0
Operable	O	3	3
	O + R	1	0
	O + C	1	1
	O + R + C	1	1
Others	Tumorectomy (T)	2	1
	T + R	1	1
	T + R + C	1	1

れだけでは原発巣を決定できるわけではなく、CT・超音波などの画像診断が原発巣の決定に有用と思われる。

治療は、手術療法・放射線療法と化学療法に大別されるが、これらの単独もしくは併用により治療されることが多い。初診時すでに遠隔転移を有する症例や腫瘍の摘出不能例では、放射線療法や化学療法が施行されても予後は極めて不良である。しかし en block に腫瘍の切除が可能であった症例（膀胱前立腺摘出術3例、骨盤全摘術2例、前立腺全摘術兼膀胱三角部摘除術1例）の予後は比較的良好で、前立腺全摘術兼膀胱三角部摘除術の1例を除いて最長術後1年8ヵ月生存している。また被膜下前立腺腫瘍摘出術などの不完全な手術では局所に再発することがあるが、放射線療法や化

学療法により延命が期待できる (Table 3)。

いずれにせよ、アクチノマイシンDなどの化学療法や放射線療法のみでは完全治癒は期待できないので、根治術の可能な症例には手術療法が第一選択と思われる。本疾患の早期発見が困難なことと局所再発の多いことを考えると、膀胱前立腺全摘出術もしくは骨盤全摘出術といった積極的な手術療法により予後の向上が期待できるものと思われる。

一般的には、原発巣が周囲に浸潤するとともに血行性に肺・肝・骨などに転移するため予後は極めて不良であり、本邦においては発病より平均9ヵ月で死亡している。

本文の要旨は第149回東海泌尿器科学会において発表した。

## 文 献

- 1) Muller HA and Wunsch PH : Features of prostatic sarcomas in combined aspiration and punch biopsies. *Acta Cytol* **25** : 480~484, 1981
- 2) 金沢 稔・阿部富弥・三軒久義：前立腺肉腫. *臨泌* **27** : 535~549, 1973
- 3) 水野 忠：攝護腺肉腫ノ1例. *京都府大誌* **1** : 7, 1927
- 4) 伊藤秦二・高柳十四男・小林 鴻：前立腺肉腫の2例. 横紋筋肉腫及び平滑筋肉腫. *日泌尿会誌* **46** : 800~806, 1955
- 5) 宮川慶吾・長橋恭則・宇津志俊介：4ヵ月乳児の前立腺平滑筋肉腫. *癌の臨床* **4** : 232~237, 1958
- 6) 野中 博・小口文郎：前立腺平滑筋肉腫の1例. *臨床皮泌* **15** : 561~564, 1961
- 7) 大越正秋・生亀芳雄・栗原克康・近藤昌敏：前立腺平滑筋肉腫. *日泌尿会誌* **52** : 663~675, 1961
- 8) 林威三雄・杉山吉藏：前立腺平滑筋肉腫の1例. *日泌尿会誌* **54** : 777, 1963
- 9) 蔡 衍欽・三宅弘治・内山記世之：前立腺腫瘍の2例. *日泌尿会誌* **56** : 340, 1965
- 10) 齊藤 秦：前立腺肉腫の1例. *日泌尿会誌* **56** : 785, 1965
- 11) 白石祐逸：小児前立腺平滑筋肉腫の1例〔剖検例〕. *臨泌* **22** : 377~381, 1968
- 12) 福田泰久・齊藤 博・福原 公：前立腺肉腫の1例. *日泌尿会誌* **58** : 244~245, 1967
- 13) 森田 上・寺島和光：前立腺肉腫. *日泌尿会誌* **58** : 561, 1967
- 14) 中平正美・柳沢 温：前立腺肉腫. *日泌尿会誌* **58** : 173, 1968
- 15) 三矢英輔・福島賢秀・小幡浩司・石川文易・千田八朗：前立腺平滑筋肉腫の1例. *臨泌* **22** : 705~709, 1968
- 16) 安食悟朗・狩野健一：幼児にみられた前立腺平滑筋肉腫の1例. *日泌尿会誌* **61** : 741, 1970
- 17) 井上卓治・齊藤 清・広川 信・石堂哲郎：腹部腫瘍を主訴とした前立腺肉腫の1例. *臨泌* **24** : 1041~1047, 1970
- 18) 武田 尚・石堂哲郎・里見佳昭：肉腫の2例（前立腺と精索）. *日泌尿会誌* **62** : 900, 1971
- 19) 加藤篤二：前立腺平滑筋肉腫の1例. *泌尿紀要* **17** : 251~252, 1971
- 20) 仁藤 博・寺田洋子：前立腺平滑筋肉腫. *臨泌* **26** : 86, 1972
- 21) 藤田公生：前立腺平滑筋肉腫. *日泌尿会誌* **64** : 408~411, 1973
- 22) 蘇 中和・山内昭正・鷺塚 誠・竹内弘幸：前立腺肉腫の1例. *日泌尿会誌* **67** : 134, 1976
- 23) 千葉栄一・平岩三雄：前立腺平滑筋肉腫剖検例. *日泌尿会誌* **68** : 105, 1977
- 24) 武本征人・木下勝博：前立腺平滑筋肉腫の1例. *日泌尿会誌* **68** : 313~314, 1977
- 25) 荒巻謙二・藤井 浩・浅野聡平・万波廉介：前立腺平滑筋肉腫の1例. *日泌尿会誌* **70** : 119~120, 1979
- 26) 日時利林也・千葉隆一・棚橋善克・常盤峻士・箱崎半道：複雑な組織型を有する前立腺腫瘍の1例. *日泌尿会誌* **70** : 1171, 1979
- 27) 板倉康啓・大江 宏・伊達成基・田中重喜・齊藤雅人・三品輝男：経直腸的超音波断層法が診断に有用であった前立腺肉腫の1例. *臨泌* **33** : 497~500, 1979
- 28) Ohmori T, Arita N and Tabei R: Prostatic leiomyo-sarcoma revealing cytoplasmic virus-like particles and intranuclear paracrystalline structures. *Acta Pathol Jpn* **34**: 631~638, 1984
- 29) 丸岡正幸・宮内武彦・長山忠雄・木田一郎・桑原竹一郎：骨盤内臓器全摘術を施行した前立腺平滑筋肉腫の1例. *西日泌尿* **47** : 883~886, 1985
- 30) 嶋本 司・中原健朗：前立腺平滑筋肉腫の1例. *臨泌* **39** : 763~765, 1985

(1985年11月30日受付)