

## 脳転移をした膀胱腫瘍の1例

神戸大学医学部泌尿器科学教室（主任：守殿貞夫教授）

浜 口 毅 樹

濱 見 学

守 殿 貞 夫

三木市民病院泌尿器科（医長：梅津敬一）

梅 津 敬 一

三木市民病院内科（部長：稲留哲也）

中 村 晃

神戸大学医療技術短期大学部（主任：渡辺 信 助教授）

渡 辺 信

## A CASE OF BLADDER TUMOR WITH BRAIN METASTASIS

Takeki HAMAGUCHI Gaku HAMAMI and Sadao KAMIDONO

*From the Department of Urology, School of Medicine, Kobe University**(Director: Prof. S. Kamidono)*

Keiichi UMEZU

*From the Miki City Hospital, Urology**(Chief: Dr. K. Umez)*

Akira NAKAMURA

*From the Miki City Hospital, Medicine**(Chief: Dr. T. Inatome)*

Makoto WATANABE

*From the Kobe University, School of Allied Medical Sciences**(Director: Assit Prof. M. Watanabe)*

We report a case of bladder tumor with multiple metastases including the brain. Bladder tumor is the most common malignancy in uroepithelial tumor, but brain metastasis from bladder tumor is extremely rare. Since 1970 only 8 cases have been reported in Japan. The literature was reviewed.

**Key words:** Bladder tumor, Brain metastasis

## 緒 言 症 例

膀胱腫瘍は泌尿器悪性腫瘍のうち最も多い疾患であるが、脳転移をきたす例は極めて稀である。今回われわれは、膀胱腫瘍初回治療後4年2カ月を経て脳転移をきたした症例を経験したので、文献的考察を加えて報告する。

患者：41歳，男性  
主訴：全身倦怠感・胸痛  
家族歴：父 胃癌，母 食道癌  
既往歴：1981年1月初めより肉眼的血尿を認め，神戸大学泌尿器科受診。膀胱腫瘍の診断の下，同1月26日経尿道的切除を受けた(Fig. 1)。経過観察中であっ

たが、1982年1月再発し、アドリアマイシン 150mg 動脈内投与<sup>1)</sup>(吸着療法併用)後、同4月1日膀胱全摘術+回腸導管造設術を施行(Fig. 2)。

現病歴：退院後1年が経過した頃より来院しなくなったが、1985年3月初頃より全身倦怠感増強し、胸痛出現、三木市民病院内科受診し、胸部レ線所見の異常を指摘され同3月11日入院す

入院時検査成績：WBC 6,800/mm<sup>3</sup>, RBC 340×10<sup>4</sup>/mm<sup>3</sup>, Hb 8.7g/dl, Hct 26.7%, Plt 54×10<sup>4</sup>/mm<sup>3</sup>, ESR 91 mm (1時間値), 134 mm (2時間値), CRP(+), 血液生化学所見には異常を認めず。尿沈査 RBC 2~3/hpf, WBC 3~10/hpf。

入院後経過：膀胱腫瘍の肺転移が疑われ、詳細な検索が始められた。IVPで左腎は無機能であり、CTにて後腹膜リンパ節転移を認めた。骨シンチにて左骨盤、右第4、5肋骨に異常集積あり。これら所見から本症例は膀胱腫瘍の多発性転移例と考えられた。その後、1985年4月13日(入院34日目)突然数分の意識消失とケレン発作があり、頭部CTにて右前頭葉に異常陰影あり、脳転移と診断された(Fig. 4)。4月24日よりM-VAC療法<sup>2)</sup>を2クール行なうも効果なく、1985年7月11日癌性悪液質にて死亡した。

剖検所見：脳、両側肺門部、肝、心臓、後腹膜、右第4、5肋骨および左骨盤に転移巣が認められ、病理組織所見は原発巣と同じ移行上皮癌であった(Fig. 3)。

### 考 察

Flock ら<sup>3)</sup>によれば膀胱腫瘍が脳に転移する頻度は2%前後であり、また転移性脳腫瘍のうち膀胱原発のものは、Richards ら<sup>4)</sup>は0.5% Lang ら<sup>5)</sup>は0.4%と稀なものとしており、本邦では1970年以降自験例を含め8例が報告されているのみで極めて稀である(Table 1)。原発巣に対する初治療から中枢神経症状発現までの期間は8カ月から7年と多様で、自験例では4年2カ月であった。主な症状は頭痛、片麻痺、意識障害などである。転移巣に対する治療方法は、角家ら<sup>6)</sup>によると転移巣が単発性の場合手術適応があり、6カ月以上の生存を期待しうる確率は約50%とされ、積極的治療が望ましいとし、Ochi ら<sup>7)</sup>は放射線療法にもよく反応するとしている。Galicich ら<sup>8)</sup>は脳転移巣に外科治療が行なわれた症例の予後は、原発巣発見から脳転移発見までの期間により違いがあり、転移巣が原発巣発見から1年以上を経て発見された症例の方が1年未満のものより予後良好であると報告している。多発性転移をきたした症例では副腎皮質ホルモン療法または放射線療法との併用療法が試みられてよい治療

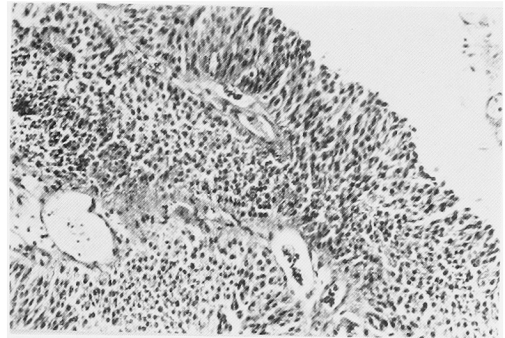


Fig. 1. At the first biopsv, G-1

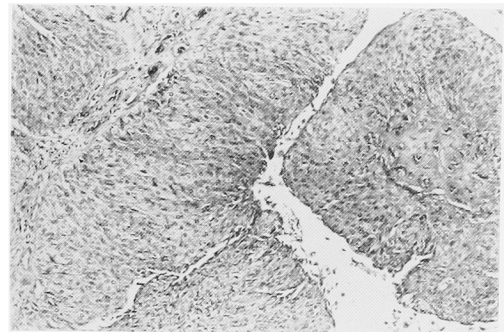


Fig. 2. At the operation, G-2

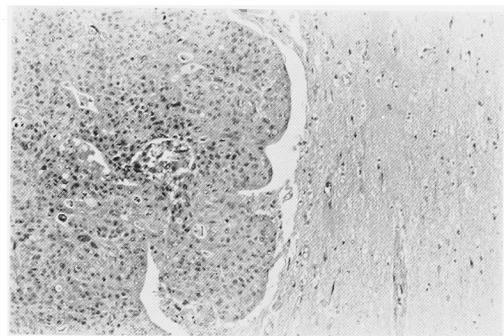


Fig. 3. At death, brain, G-3

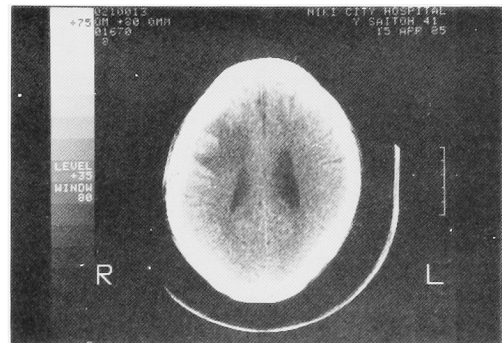


Fig. 4. CT scan of brain

Table 1. Cases of brain metastasis

年度	報告者	年齢	性	原発巣への処置	臨床症状	転移部位	転移巣の処置
1970	大室	70	男	放射線治療	嘔吐, 頭痛 片麻痺	大脳	なし
1971	村上	54	男	部分切除 放射線治療	意識消失	大脳	なし
1972	尾本	31	男	全摘術	—	大脳	開頭術
1975	板谷	63	男	部分切除	頭痛 小脳症状	小脳	開頭術
1975	鈴木	54	男	尿路変更 化学療法	意識障害 呼吸停止	大脳 小脳	なし
1981	千種	69	女	全摘術	片麻痺	大脳	開頭術
1983	Ochi	58	男	全摘術	頭痛 歩行障害	大脳	開頭術
1985	自験例	41	男	全摘術 化学療法	ケイレン発作 意識障害	大脳	なし

法としている。本症例の脳転移巣は単発性であったが、入院後の諸検査にて肺、骨、後腹膜転移例と診断されたため外科的治療は対象外と考えた。

### 結 語

膀胱腫瘍治療より4年2カ月を経て脳転移をきたした1例を報告し、若干の文献的考察を行なった。

### 文 献

- 1) Kamidono S, Fujii A, Hamami G, Nakano Y, Umezu K, Oda Y and Ishigami J: New preoperative chemotherapy for bladder cancer using combination hemodialysis and direct hemoperfusion: preliminary report. *J Urol* **131**: 36~40, 1984
- 2) Sternberg CN, Yagoda A, Scher HI, Watson RC, Ahmed T, Weiselberg LR, Geller N, Hollander PS, Herr HW, Sogani PS, Morse MJ and Whitmore WF: Preliminary results of M-VAC (Methotrexate Vinblastine, Doxorubicin and Cisplatin) for transitional cell carcinoma of the urothelium, *J Urol* **133**: 403~407, 1985
- 3) Flocks RH and Boatman DL: Incidence of head and neck metastases from genitourinary neoplasms. *Laryngoscope* **83**: 1527~1539, 1973
- 4) Richards P and Mckissock W: Intracranial metastases. *Brit Med J* **1**: 15~18, 1963
- 5) Lang EF and Slater T: Metastatic brain tumors. Results of surgical and nonsurgical treatment. *Surg Clin North Am* **44**: 865~872, 1964
- 6) 板谷興治・河崎屋三郎・北川正信・角家 晁: 脳転移をきたした膀胱癌の1例. *日泌尿会誌* **64**: 431, 1975
- 7) Ochi K, Yokoyama M, Morita M and Takeuchi M: Brain metastasis from bladder carcinoma. *Nishinihon J Urol* **45**: 639~642, 1983
- 8) Gaicich JH, Sundaresan N, Arbit E and Passe S: Surgical treatment of single brain metastasis: Factors associated with survival. *Cancer* **45**: 381~386, 1980

(1985年12月3日受付)