

## 巨大水腎を呈した腎線維肉腫の1例

春日部市立病院泌尿器科（部長：根岸 壮治）  
金親 史尚・吉田謙一郎・堀内 晋・根岸 壮治A CASE OF GIANT HYDRONEPHROSIS CAUSED  
BY RENAL FIBROSARCOMAFumihisa KANEKOYA, Ken-Ichiro YOSHIDA,  
Susumu HORIUCHI and Takeharu NEGISHI  
From the Department of Urology, Kasukabe City Hospital  
(Chief: Dr. T. Negishi)

The presented report is fibrosarcoma arising from renal capsule in a 64-year-old woman. The tumor is very rare and is the 25th case in Japan.

The patient visited our hospital with the complaint of macroscopic hematuria for several days. Abdominal examination revealed a painless lump from the left lumbar region to para-median abdomen. A diagnosis of hydronephrosis caused by neoplasma or tuberculosis was considered by CT, AG, etc., and transperitoneal nephrectomy was performed on 6-July-1984. Pathology of the tumor was fibrosarcoma arising from the renal capsule. Three months later, the tumor was growing on the peritoneal surface from the left renal region and she died on Nov. 10, 1984.

**Key word:** Fibrosarcoma

## 緒 論

線維肉腫は、軟部組織の悪性腫瘍として、比較的多く見られる疾患であるが、腎皮膜や後腹膜原発のものは、極めて稀である。これに加え、腫瘍マーカーが存在せず、臨床症状も乏しいため、腎部に原発する線維肉腫は、臨床的に診断することは困難である。われわれは最近、腎実質部に軽度の石灰化を有する巨大水腎を経験し、臨床上、最も強く結核性水腎症を疑った、腎腺線維肉腫の1例を経験したので、若干の文献的考察を加えて、報告する。

## 症 例

患者：64歳，女性

主訴：無症候性肉眼的血尿

家族歴：特記すべきことなし

既往歴：若い頃、肺結核に罹患している。1967年子宮筋腫にて、子宮全摘術を受けた。1980年頃より、不整脈、高血圧のため、一時期投薬を受けている。

現病歴：数日間の早朝排尿時の無症候性肉眼的血尿を主訴として来院した。身長 155 cm, 体重 55 kg, 血圧132/84, 脈拍 72/min, 不整なし, 眼瞼結膜正常

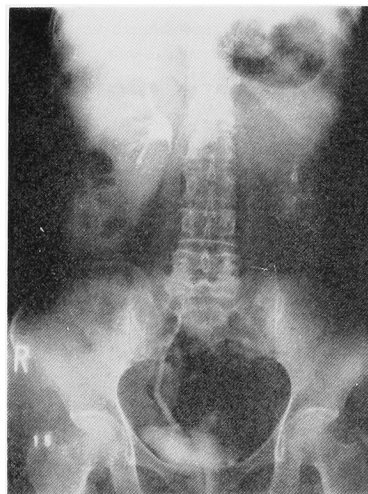


Fig. 1. Calcification in left renal region. Left kidney was not functioning.

で、腹部に、左腎から正中右側にわたり大きな腫瘤を触知した。尿沈渣では、RBC (++++), WBC (-), Epi (+), Salt (+), Bac (++) であった。尿細胞診は class I であった。膀胱鏡所見では、腫瘍は認められなかったが、膀胱三角部に強い炎症像があり、膀胱頸部、その周囲には、多数の polyp がみられた。また、経静脈的腎盂造影で、左腎は描出されず (Fig. 1), 左腎部に一致して、不明瞭な石灰化がみられた。以上より、結核性水腎症もしくは、後腹膜腔の腫瘍による閉塞性水腎症と考え、1984年6月29日、入院せしめた。

入院時検査所見。

<血算・血液生化学> Hb 13.3 g/dl, RBC  $439 \times 10^4$ , Ht 41.2%, WBC 7,400, Plat  $33.9 \times 10^4$ , Eosino (-), Baso (-), Mono (-), Lym 21%, Neu

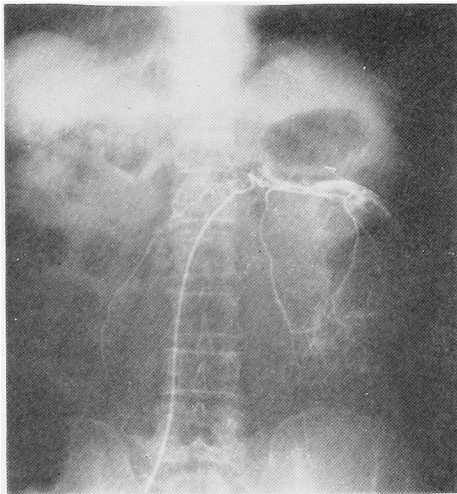


Fig. 2. Giant hydronephrosis was revealed by left renal angiography.

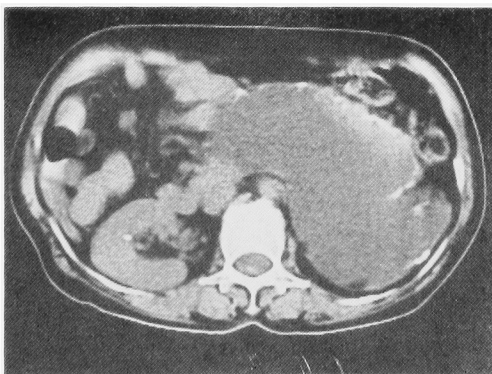


Fig. 3. Left renal region was occupied by a giant mass with calcification around the capsule.

(Band 31% Seg 47%), 出血時間 3'30'', 凝固時間 12'30'', 肝機能および腎機能には、血液生化学上、異常がみられなかった。

<副腎検査> 尿中 17-OHCS 13.7 ng/day, 尿中 17 KS 3.0 mg/day, 尿中 VMA 5.6 mg/day, 血中 cortisol 18.3  $\mu$ g/dl, 血中 ADR 0.02 ng/ml, 血中 NOR 0.19 ng/ml といずれも正常値を示した。

レントゲン検査所見 超音波・CT (Fig. 2) で腫瘤全体は, cystic pattern を示し、一部に solid な腫瘤を認めた。辺縁は石灰化が著明で、巨大な腫瘤の壁を形成していた。肝・脾・脾との境界は明瞭で、腹部大動脈は、正中より右側に変位していた。選択的腎動脈撮影では、腫瘍の辺縁が明瞭に造影され、巨大水腎像 (Fig. 3) を呈していた。以上の結果より、何らかの腫瘍病変による閉塞した水腎症が否定できないため、1984年7月6日、経腹膜的腎摘術を施行した。

手術所見：左腎は、巨大な水腎を呈しており、腹膜との癒着は強く、腹膜を一部切除し、内容液 1,000ml を吸引した後、左腎を摘出した。腫瘤の総重量は 1,440 g であった。

病理所見：紡錘形を示す腫瘍細胞巣が、交錯する束状 (Fig. 4) を示したり、わずかにラセン状を示すもので、これら腫瘍細胞は大小不同、密度も高く、多形成に富み、不規則な形態なものも含め、クロマチンに濃く染まる核よりなる異形成はかなり強いもので、非典型的な細胞分裂も多い。以上より、腎皮膜ないし、後腹膜由来の線維性肉腫と考えられる。現在、電子顕微鏡にて、精査中である。

手術後の経過：手術後、順調な経過を示し、術後13日目に退院となり、外来で follow up していたが、手術後およそ3ヵ月後の10月22日、全身倦怠感、発熱、両背部痛を強く訴えたため、再入院となった。超音波、CT による腹部所見は、腹水の貯留を認めた。また肝右葉横隔膜近傍に孤立性の腫瘤を認め、その内部

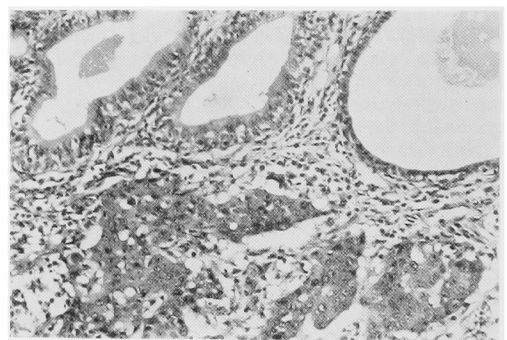


Fig. 4. Pathology

は、cystic な部位と solid な部位が存在していた。以上より、線維肉腫の再発と考えた。病状の進行は極めて速く、徐々にイレウス症状を呈してきたため、10月31日開腹手術を行なったが、左後腹膜腔より一塊となった腫瘍は、壁側腹膜へも多数の小腫瘍を形成しており、処置不能な状態にて、そのまま閉腹した。その後、患者は、徐々に悪液質に陥り、11月10日、手術後4カ月にして死亡した。

## 考 察

腎周囲の結合組織より発生する良性腫瘍は、病理解剖で約5%と、比較的多く見い出されているが<sup>1)</sup>、腎肉腫は、腎悪性腫瘍のわずか3~4%<sup>2,3)</sup>といわれており、その中でも、腎線維肉腫の頻度は低く、極めて稀な疾患とされている<sup>4)</sup>。本邦報告例は、磯部ら<sup>5)</sup>の16例、境ら<sup>6)</sup>の7例、岩元ら<sup>4)</sup>の1例の計24例であり、本症例は25例目にあたる。好発年齢は、40~60歳で、60歳台が最も多いと言われている<sup>7)</sup>。臨床症状でよくみられるものは、腰部痛、腎部の腫瘍、体重減少、貧血、発熱であり、本症例もこれらすべてを備えていた。尿所見は一般に乏しく、血尿、蛋白尿、膿尿などがみられることもある。このように、臨床症状に乏しいため、腫瘍が巨大になってから発見される症例が多く、経静脈的腎盂造影では、ほとんどの場合、腎盂腎杯が変形しており、超音波やCT scanでは、大きな実質性の腫瘍像を呈する。本症例では、腫瘍中央が壊死に陥ったため、cystic patternを示し、腫瘍の辺縁に石灰化像を多数認めた。

血管造影では、Yaghamaiら<sup>8)</sup>はhypervascularな像を呈するものほど、悪性度が高いと報告しており、良性腫瘍との区別も可能であるとしている。本症例では、hypervascularな像はなく、巨大水腎症の像であり、このため、結核性水腎症を最も強く考えた。

以上のように腎線維肉腫に特徴的な検査所見はあまりないが、腰背部痛、体重減少、貧血、後腹膜腔の腫瘍触知などの所見がある場合には、本疾患の存在も考慮すべきであると思われる。

治療は、観血的手術による腫瘍切除術が主体である。術後や手術不能例に対して、ADRの単独療法、ADRとDTICの併用、MTX、c-DDP ADRの併用療法、他の多剤併用療法(Act-D、CPM、VCR、

5-FU)などが、施行されているが奏効したという報告は少ない。放射線療法については、線維肉腫は放射線非感受性であるといわれているが、術後の放射線療法が有効であったという報告もみられる<sup>9)</sup>。しかしながら一般的に、その予後は決して良いものではなく、術後1年以内に死亡する症例がほとんどであり、われわれの症例も、術後126日で死亡している。

以上、腎線維肉腫の1例を経験したので、若干の文献的考察を加えて報告した。

## 文 献

- 1) Gavri BM, Mukerjee S, Seth, USHA and Dixit R: Fibrosarcoma arising from the renal capsule. *Ind J Cancer* **14**: 1977~181, 1977
- 2) Glenn GF: Renal tumors. In Harrison, J.H. *Cambell's Urology*. 4th edition, 981~982d Saunders, Philadelphia, 1978
- 3) Riches EW, Griffiths IH and Tachray AC: New Growths of kidney and ureter. *Brit J Urol* **23**: 297~356, 1950
- 4) 岩元則幸・福田豊史・田端義久・近藤守寛・山本則之・小野利彦・平竹康祐・磯田次雄・水谷孝昭 原発性副甲状腺機能亢進症をともなった腎線維肉腫の1例. *西日泌尿* **45**: 431~436, 1983
- 5) 磯部泰行: 腎肉腫の1例. *日泌尿会誌* **6**: 462~467, 1960
- 6) 境 優一・野田進士・江藤耕作: 腎肉腫について、第1編、本邦腎肉腫報告125例についての病理組織学的及び臨床的研究. *西日泌尿* **39**: 935~944, 1977
- 7) Das P, Gupta CK and Gupta SC: Fibrosarcoma of the kidney. *IND J MED SCI* **25** (12): 877~879, 1971
- 8) Yaghamai I: Angiographic Features of Fibromas and Fibrosarcoma. *Radiology* **124**: 57~64, 1977
- 9) Moore SV and Aldrete JS: Primary retroperitoneal sarcoma. The role of surgical treatment. *Am J Surg* **124**: 358~361, 1981  
(1985年12月3日受付)