

精索脂肪腫の1例

県立岐阜病院泌尿器科（部長：酒井俊助）

小 出 卓 也
伊 藤 康 久
酒 井 俊 助

A CASE OF LIPOMA OF THE SPERMATIC CORD

Takuya KOIDE, Yasuhisa ITO and Shunsuke SAKAI

From the Department of Urology, Gifu Prefectural Gifu Hospital

(Chief: Dr. S. Sakai)

A recently experienced case of lipoma of the spermatic cord is reported. The patient was a 42-year-old man with the chief complaint of indolent swelling of the left scrotal contents which had been noticed about six months earlier. An elastic firm, nontender and fist-sized mass with negative transillumination was palpated in the left spermatic cord. The tumor was removed and histologically diagnosed as lipoma originating in the left spermatic cord. The removed specimen weighed 72 g and was 8×5×3 cm.

Including the present case, 40 cases of lipoma of the spermatic cord in the Japanese literature are reviewed.

Key words: Spermatic cord, Lipoma

緒 言

われわれは、比較的まれな精索脂肪腫の1例を経験したので、若干の文献的考察を加えて報告する。

症 例

患者：42歳，男性，運転手

主訴：陰囊内無痛性腫瘍

家族歴：特記すべきことなし

既往歴：18歳の時、虫垂炎にて手術を受けた。

現病歴：1984年8月頃より左陰囊内の無痛性腫瘍に気づくも放置していた。1985年1月21日、腫瘍が増大してきたため某医を受診し、左副睪丸腫瘍の疑いにて当科を紹介され受診。精索水腫の診断にて1月28日、手術目的にて入院した。

現症：体格中等度。栄養状態良好。体温 36.5°C。血圧 130/90 mmHg，脈拍72/分・整，理学的には陰囊内容を除き，異常を認めない。左陰囊内に，8×5 cm の表面平滑，弾性硬，可動性良好で透光性の無い腫瘍を精索に沿って触知した。左睪丸・副睪丸および，右陰

囊内内容物は異常なく，両鼠径リンパ節の腫脹も認められなかった。

検査成績 血液所見では，赤血球 $603 \times 10^4 / \text{mm}^3$ ，白血球 $6,000 / \text{mm}^3$ ，Hb 17.5 g/dl，Ht 53.4 %で，赤血球，Hb Ht の軽度上昇は見られるものの，白血球の増加は認められなかった。尿所見および血液生化学的所見はいずれも異常を認めなかった。

X線学的検査：胸部 X-P，KUB とともに異常は認められなかった。

超音波学的検査：左陰囊内に睪丸とは明らかに区別される充実性の腫瘍が認められた (Fig. 1)。

以上の所見より，左精索腫瘍がもっとも疑われ，1月29日腰麻下に手術を施行した。

手術所見：腫瘍は左精索および正副睪丸とともに総鞘膜内にあり，薄い被膜に包まれ，周囲組織と隔絶されていた (Fig. 2)。腫瘍を精管および精索血管より剥離して摘出し，睪丸を陰囊内に固定して手術を終了した。

摘出標本：8×5×3 cm，72 g。球形，黄色，弾性硬で薄い被膜に包まれていた。剖面は黄色調等質性で光

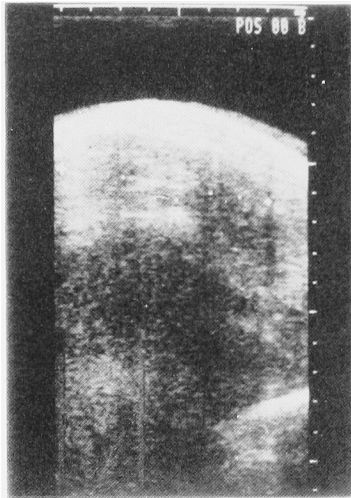


Fig. 1. 左陰嚢内に睾丸とは明らかに区別される充実性の腫瘤がみられた。

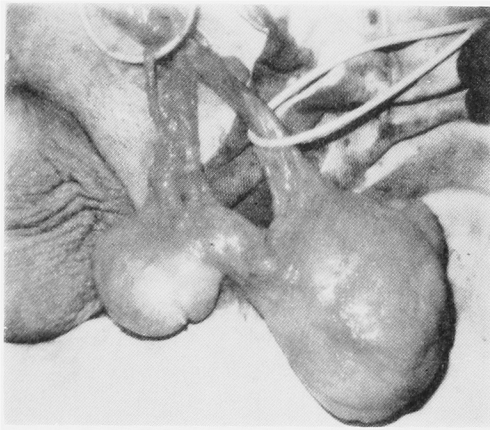


Fig. 2. 手術所見




Fig. 3. 摘出標本

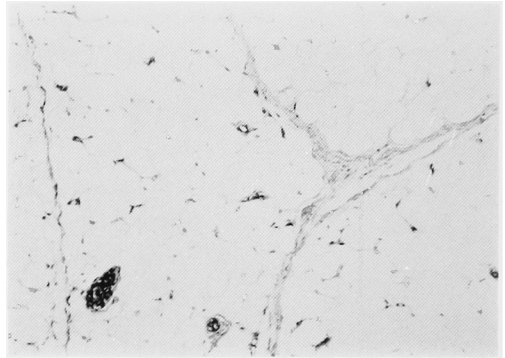


Fig. 4. ×400

Table 1. 精索脂肪腫の年齢・重量・患側

年齢	重量 (g)
0～9歳	4
10～19	0
20～29	0
30～39	6
40～49	7
50～59	10
60～69	12
70～79	1
	40
	患側
	左側 21
	右側 16
	両側 3
	40

沢があった (Fig. 3)。

組織学的所見：結合織により分葉状に分画される成熟した脂肪織が見られ、悪性所見は認められなかった (Fig. 4)。

以上の所見から、精索より発生した脂肪腫と診断された。

考 察

精索の良性腫瘍は脂肪腫をはじめ血管腫、筋腫、線維腫、神経線維腫などさまざまなものが報告されている。そのうちもっとも頻度の高いものは脂肪腫であり、約3分の1から過半数を占めているとの報告がみられる^{1,2)}。本邦における精索脂肪腫の報告は、小澤³⁾の第1例以来、自験例を含めて40例である^{4,5)}。

年齢についてみると、富田⁶⁾の報告例の1歳から富川⁷⁾の報告例の72歳まで幅広いが、ほとんどの症例が30歳代～60歳代にみられ、自験例も42歳であった。患側は大半が単側例であり左右差はほとんどみられず、両側例は3例のみであった。重量は柿木⁸⁾の報告例の

0.5 g から上杉⁹⁾の報告例の9,750 g まで種々であるが100 g～500 g に多くみられた。10 g 未満の症例は5例しかなく、腫瘍のごく小さい場合にはほとんど症状もなく気づかれないためと考えられる (Table 1)。しかし、最近の報告にて巨大重量の報告がみられないのは超音波などの発達による早期発見のためと思われる。初発症状のほとんどが無痛性の陰嚢腫瘤ないしは陰嚢腫大であり、苦痛が少ないせいか自験例のように初診までの経過が比較的長い症例を多く認めた。本法の治療については、自験例をはじめ最近の報告では腫瘤のみの摘出がほとんどであるが、肉腫との混合型もまれにみられることより組織診断の重要性が要求される。

結 語

42歳男性に発生した精索脂肪腫の1例を経験したので、若干の文献的考察を加えて報告した。

本論文の要旨は、第148回日本泌尿器科学会東海地方会において発表した。

文 献

- 1) 廣野晴彦・川井 博・淡輪邦夫：精索脂肪腫。臨
泌 27：585～594, 1973
- 2) Beccia DJ, Krane RJ and Olsson CA: Clinical management of non-testicular intra-scrotal tumors. J Urol 116: 476～479, 1976
- 3) 小澤慶三郎：精系脂肪腫の示説。日泌尿会誌 1
36, 1912
- 4) 島居 徹・菊池孝治・内田克紀・林正健二・矢崎
恒忠・小磯謙吉：精索脂肪腫の1例。泌尿紀要
30：1665～1669, 1984
- 5) 和田郁生・三浦邦夫：精索脂肪腫の1例。臨泌
39：879～881, 1985
- 6) 富田康敬・竹崎 徹・芦田欣也・米山威久：精索
部腫瘍の2例。日泌尿会誌 70：247～248, 1979
- 7) 富川梁次・占部慎二：巨大なる陰嚢内脂肪腫。皮
膚と泌尿 21：76～77, 1959
- 8) 柿木敏明・長沼弘三郎：陰嚢内良性腫瘍の2例。
西日泌尿 41：711～714, 1979
- 9) 上杉直吉：巨大なる精系脂肪腫の1例に就いて。
グレンツゲビート 5：1381～1385, 1931
(1985年12月10日受付)

1) 廣野晴彦・川井 博・淡輪邦夫：精索脂肪腫。臨