泌尿紀要33巻3号
1987年3月

先天性陰茎弯曲症の1例

京都大学医学部泌尿器科学教室（主任：吉田　修教授）
水谷陽一
西村一男
竹内秀雄
岡田謙一郎
吉田修

A CASE OF CONGENITAL PENILE CURVATURE

Yoichi MIZUTANI, Kazuo NISHIMURA,
Hideo TAKEUCHI, Kenichiro OKADA
and Osamu YOSHIDA
From the Department of Urology, Faculty of Medicine, Kyoto University
(Director: Prof. O. Yoshida)

A case of congenital penile curvature is reported.

A 19-year-old male with ventral curvature of the penis since adolescence was surgically repaired by Nesbit's technique. Marked curvature during erection and coital dysfunction was completely corrected by the operation.

The definition of the clinical entity and the methods of surgical repair, emphasizing the superiority of Nesbit technique, was briefly summarized.

Key words: Congenital penile curvature, Nesbit operation

緒　　言

勃起時に陰茎が弯曲する先天性陰茎弯曲症は，尿道下裂，淋菌性尿道炎，Peyronie disease など以外の原因による陰茎の先天性陰茎奇型とされる．われわれは勃起時の強い腹側弯曲を訴えて来院した19歳男子に，Nesbit 法による形成術を行ない，良好な結果を得たので報告する．

症　　例

患者：19歳，男性

主訴：勃起時陰茎の腹側への弯曲

家族歴：特記すべきことなし

既往歴：特記すべきことなし．また，性病，外傷の既応もない．

現病歴：11歳頃，普段は正常であるが，勃起時に陰茎が腹側へ弯曲することに気付いた．勃起時の痛みはまったくない．性交経験はないが，自慰は可能であり，また排尿障害もない．当初より陰茎弯曲の程度に変化はなく，その矯正を目的として1985年4月16日当科初診．

現症：体格，栄養中等度．胸部，腹部などに特に異常はない．

陰茎は不完全包茎であるが，陰茎皮膚，尿道，陰茎海綿体には硬結，あるいは索状物は全く触れない．塩酸パパベリン 2 mg 注による人工勃起は Fig. 1 のごとくである（Fig. 1）．

立位，または腹圧時に左精索静脈瘤を認め，左睾丸の萎縮を認めるが，右陰嚢内容，前立腺などには異常を認めない．

検査成績・血液，生化学検査では異常なく，血中テストステロン，ゴナドトロピン値も正常範囲内であ

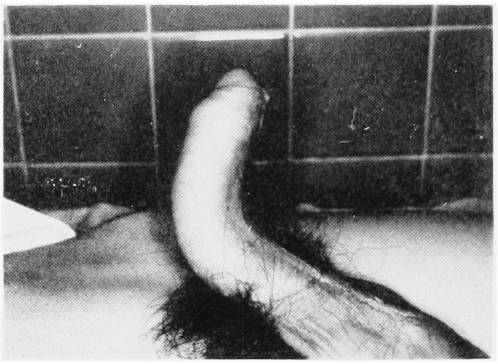

Fig. 1.　術前勃起状態

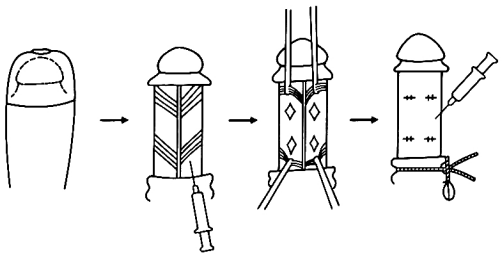

Fig. 2.　手術模式図

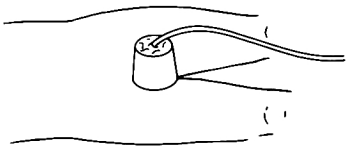

Fig. 3.　術後 firm dressing

る.

精液所見：精液量；2.5 ml，精子濃度；3,250万/ml，奇型率；20%以下，精子運動率；70%，軽度の乏精子症である.

以上の所見より，陰茎弯曲症，左精索静脈瘤の診断で1985年8月16日全麻下に陰茎湾曲症矯正手術，左内精静脈高位結紮術を施行した.

手術所見：まず左精索静脈瘤に対して，型のごとく内精静脈高位結紮術を施行した後，陰茎弯曲症矯正手術を施行した.

冠状溝に沿って，それよりやや中枢側で陰茎皮膚に環状切開を加え，皮膚を根部まで翻転剝離し，Colles 膜，Buck 膜を縦切開して左右に開き，陰茎海綿体白膜を露出した．陰茎海綿体白膜上に分布する神経，陰茎背静脈を慎重に剝離し，ベッセルテープにて左右に遊離した．陰茎根部をネラトンカテーテルにて緊縛し，陰茎海綿体に約 75 ml の生理食塩水を注入，人工勃起の状態を作り，陰茎が弯曲する部位を確認した．その部位で陰茎背面の白膜に菱形の切開を2カ所加え，バイクリル3－0にて横に縫合した．この時点で勃起状態にしたところ，陰茎はなおやや腹側に，また左方への軽度弯曲が認められたので，陰茎背面白膜の菱形切開をそれより末梢側で更に2カ所を加え，同様にバイクリル3－0にて横に縫合した．再度人工勃起の状態にしたところ，ほぼ正常な勃起が得られた (Fig. 2).

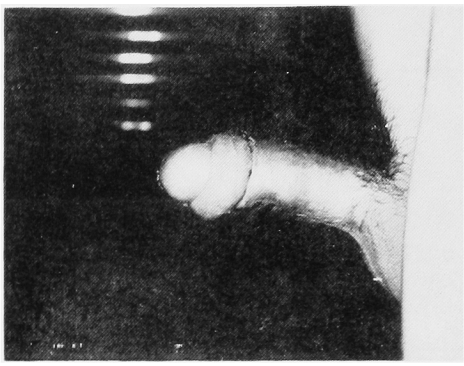

Fig. 4.　術後勃起状態

次に不完全包茎に対して包皮環状切除を施行し，陰茎根部にペンローズドレーンを3カ所に留置し，包皮をバイクリル4－0にて縫合した.

最後に左睾丸の生検を行ない，手術を終了した．尿道カテーテルを留置し，陰茎体を firm dressing し，採尿用コップにて覆い，局所の安静を保った (Fig. 3).

術後経過：術後4日目にペンローズトレーンをすべて除去．術後5日目に尿道カテーテルを抜去した．採尿コップによる安静は，尿道カテーテル留置中はずっと施行した．術後3日目より勃起時に疼痛が認められたが，鎮痛剤の投与で抑制可能であり，術後2週間目頃より疼痛は軽快してきた．なお，女性ホルモンなどの術後勃起の抑制を期待する薬剤の術前投与は施行しなかった．術後2週間後の勃起は Fig. 4 のごとくほぼ正常である (Fig. 4).

考　　察

陰茎弯曲症の原因には先天的なものとして Chordee の存在，陰茎海綿体の不均等，尿道上裂などがあげられ，後天的なものとして外傷性，炎症性，術後性，Peyrnoie disease などがあげられる[1]が，Nesbit[2]は尿道上裂，淋菌性尿道炎，Peyronie disease, chordee without hypospadia 以外で，尿道海綿体

と陰茎海綿体の長さの違いによって勃起時のみに起こる陰茎の変形を先天性陰茎弯曲症と定義して，3例の手術症例を報告している．また，Correa[3]は，20歳代までの若い患者で，弯曲が生下時よりあり，勃起に際し，痛みがなく，弯曲の原因となる明らかな索状物，硬結が存在しないということを条件にあげている．

その原因として，側方弯曲症は左右海綿体の発達の差により，腹側弯曲症は陰茎海綿体と尿道海綿体の発達の不均衡によって起こるという説が，海綿体造影法の所見に基づき，考えられている．

本症の手術的矯正方法として，現在までいくつか提唱されているが，およそ下記のようなものがあげられる．

Nesbit[2]は，陰茎腹側弯曲症に対して陰茎背面を短縮する方法をとり，陰茎背面の白膜を5対楕円形に切除し，これを横に縫合して短縮する手術方法を報告し，Saalfeld[5]は，その変法として，陰茎背面の白膜を縦切開して横に縫合する短縮操作と同時に，陰茎腹側の白膜を横切開して縦に縫合する伸展操作を加えている．逆に，Culp[6]は，尿道を切離して陰茎腹側を伸展し，Udall[7]は，陰茎背側弯曲症に対して，陰茎背面白膜に横切開縦縫合を行なっただけで改善したとしている．Redman[8]は，尿道下裂の形成術で，屈曲のとれなかった小児例にも応用している．

このように種々の方法が考察されているが，Nesbit法は簡単で秀れた手技であると考えられる．その特徴としては，手術による陰茎短縮は無視できるほどであり，種々の病因の陰茎弯曲症の治療に対して適応できる[9]ことがあげられる．ただ，Nesbit法を施行する際，次の2点に注意することが必要である．

第1に陰茎海綿体白膜表面の神経，血管の損傷を避けるべきである．第2に陰茎形成が十分に行なわれていたかどうか，術中に人工勃起させることによって確かめるべきである．ただ，人工勃起では陰茎根部を緊縛する点で，自然な勃起とは若干形態的に異なる可能性がある．すなわち，ネラトンカテーテルの緊縛部位は，弯曲部付近から遠く離し，できるだけ陰茎根部に施行することは最底条件であり，術後の自然勃起の状態の観察によってはじめて手術の成否を確認できる．

結　　語

先天性陰茎弯曲症に Nesbit 法を行ない，好結果を得たので，若干の文献的考察を加えて報告した．

本稿の要旨は第113回日本泌尿器科学会関西地方会において報告した．

文　　献

1) Sosa RE and Mininberg DT : Excision of ellipses of tunica albuginea for primary correction of penile curvature. Urol **23**: 48～50, 1984
2) Nesbit RM : Congental curvature of the Phallus : Report of three cases with description of corrective operation. J Urol **93** : 230～232, 1965
3) Correa RJ : Congenital curvature of the penis. J Urol **106**: 881～882, 1971
4) 新島端夫・西　光雄・平野　学・池　紀征・石正臣：先天性陰茎腹側弯曲症の手術治験例．手術 **31**：1005～1007, 1977
5) Saalfeld J et al:Congenital curvature of the penis. Successful results with variations in corporoplasty. J Urol **109**:64～65, 1973
6) Culp OS : Experiences with 200 hypospadiacus. Evolution of a therapeutic plan. S Clin Amer **39**: 1007～1023, 1959
7) Udall DA Correction of 3 types of congenital curvatures of the penis, including the first reported case of dorsal curvature. J Urol **115**: 560～561, 1976
8) Redman JE: Extended application of Nesbit ellipses in the correction of childhood penile curvature. J Urol **119**: 122～123, 1978
9) Marc Goldstein, Gobind Laungani, Jesse Abrahams and Keith Waterhouse:Correction of adult penile curuature with a Nesbit operation. J Urol **131**: 56～58, 1984

（1986年2月6日受付）