泌尿紀要33巻3号
1987年3月

男子原発性尿道移行上皮癌の1例

奈良県立医科大学泌尿器科学教室（主任：岡島英五郎教授）
林　美樹
駒田佐多男
丸山良夫
平尾佳彦
岡島英五郎

PRIMARY TRASITIONAL CELL CARCINOMA OF THE MALE URETHRA: REPORT OF A CASE

Yoshiki HAYASHI, Satao KOMADA,
Yoshio MARUYAMA, Yoshihiko HIRAO
and Eigoro OKAJIMA
From the Department of Urology, Nara Medical University
(Director · Prof. E. Okajima)

A case of primary transitional cell carcinoma of the male urethra is reported. A 24-year-old man, who complained of tumor of the urethral orifice with hypospadias, was admitted to our Hospital on November 30, 1983. Urethrocystoscopy and biopsy revealed grade 1 papillary transitional cell carcinoma of the anterior urethra.

Partial resection of anterior urethra including tumor was performed on December 20, 1983. Histopathological diagnosis revealed graae 2 transitional cell carcinoma without submucosal invasion. Postoperatively, the patient was treated with Tegafur and Krestin as adjuvant immuno-chemotherapy. The patient has shown no evidence of disease for 3 years after surgery.

There have been reported 23 cases of primary transitional cell carcinoma of the male urethra in Japan.

Key words: Primary transitional cell carcinoma, Male urethra, Coronal hypospadias

緒　言

男子原発性尿道腫瘍はまれな疾患で病理組織学的には，その70～80%は扁平上皮癌であり，移行上皮癌は20%弱であるといわれている[1~7]　今回われわれは尿道下裂をともなった男子前部尿道移行上皮癌の1例を経験したので，若干の文献的考察を加えて報告する．

症　例

患者：24歳，男子，工員
初診：1983年11月30日
主訴：外尿道口腫瘤形成
既往歴：8歳時虫垂切除術
家族歴：特記すべきことなし
現病歴：1982年11月初め頃より外尿道口の出血をともなった乳頭状腫瘤に気付いていたがそのまま放置していた．1983年11月末頃より，会陰部から右鼠径部にかけて疼痛が出現したので，近医を受診し，右副睾丸炎の診断のもとに抗生剤の投与をうけたが，症状が軽快しないため同年11月30日当科に紹介され，尿道下裂，尿道腫瘍および副睾丸炎の診断のもとに同年12月4日，当科に入院した．

現病：体格・栄養中等度であり，胸・腹部理学的所見に異常は認められなかった．亀頭部尿道下裂が見られ，外尿道口は冠状溝に開口しており，その全周に多発性乳頭状腫瘍形成を認めた（Fig. 1）．その他，右副睾丸尾部に示指頭大の硬結および圧痛を認めた．

内視鏡検査：尿道膀胱鏡では，外尿道口より近位へ約 3.0 cm 付近まで尿道全周にわたり乳頭状腫瘍の発生を認めたが，それより近位の尿道粘膜および膀胱粘膜には腫瘍の発生は認められなかった．

X線学的検査：排泄性尿路造影で上部尿路に異常所見は認められなかった．

入院時検査成績：外尿道口の腫瘍部のスタンプ標本の Papanicolaou 法による細胞診にて移行上皮細胞がみられ class 3 であった．そのほか血液，血液化学検査結果などにとくに異常所見は認められなかった．

治療経過：尿道腫瘍の診断のもとに，腫瘍の生検を行なったところ，移行上皮癌 grade 1 の診断を得，また腫瘍の粘膜下への浸潤を認めず，表在性腫瘍と考えられたため，1983年12月20日，尿道部分切除術を施行した．手術方法および手術所見は Fig. 2 に示したごとくである．乳頭状腫瘍は外尿道口より近位へ約 3.0 cm のところまで尿道全周にわたって存在していたので，Fig. 2-(1) に示した太い実線のごとく incision を加え，尿道を外尿道口より約 4 cm の長さにわたって剝離し切除した（Fig. 2-(2)）．ついで，陰茎包皮を陰茎海綿体より十分剝離したのち陰茎背面包皮にボタン穴をあけ，亀頭を引き出して Fig. 2-(3) (4) のごとく皮膚縫合を行ない Fr. 18の Foley カテーテルを留置して手術を終了した．

病理学的所見：摘出標本の肉眼的所見で尿道粘膜の全周に多発性の乳頭状腫瘍を認めた（Fig. 3）．摘出標本の病理組織学的所見では，一部を角化をともなった grade 2 の移行上皮癌であり，腫瘍の粘膜下への浸潤は認められなかった（Fig. 4）．

術後，補助的免疫化学療法として Tegafur 800 mg /day および Krestin 3.0 g/day を投与し，退院後も当科外来にて経過観察中である．現在まで術後約 3 年を経過しているが腫瘍の再発は認められていない．なお，3 年以上経過して腫瘍の再発を認めていないので，

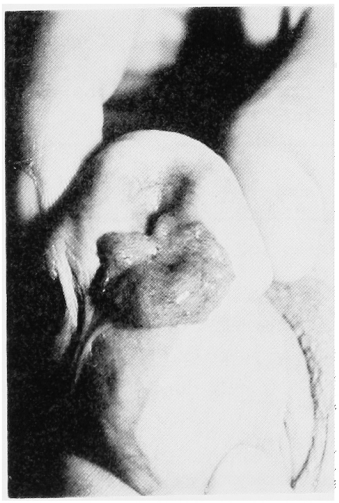

Fig. 1. Macroscopic appearance of urethral tumor showing papillary growth at the urethral orifice

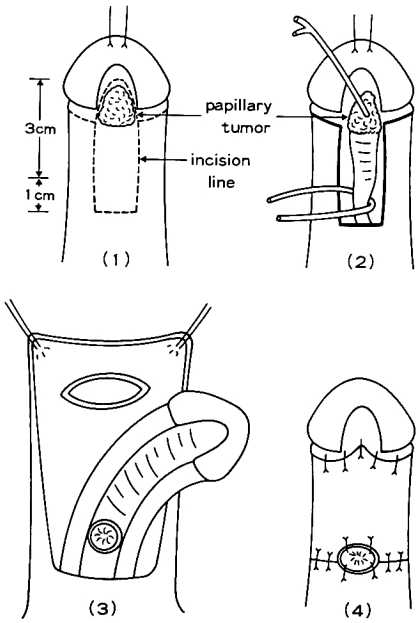

Fig. 2. Schema of operative procedure

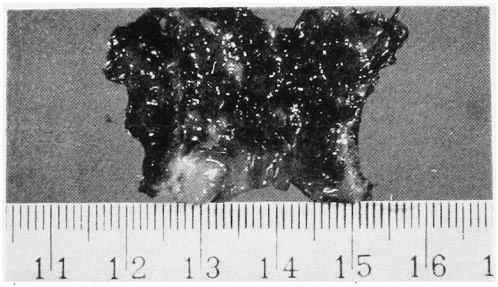

ID 1031627, 20/XII, '83. 24 y.o.

Fig. 3. Gross specimen of urethral tumor

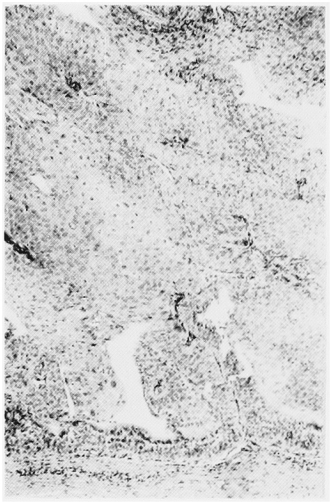

Fig. 4. Histological finding (H.E. stain, ×200) Grade 2 transitional cell carcinoma showing prpillary growth without submucosal invasion

近く，尿道下裂に対し尿道形成術を行なう予定をしている．

考　　察

男子尿道腫瘍は非常にまれな疾患であり[1,2]，その病理組織学的分類による発生頻度は，Kaplan ら[4]によれば，男子尿道腫瘍212例中，扁平上皮癌164例（77.4%），移行上皮癌32例（15.1%），腺癌14例（6.6%）および未分化癌2例（0.9%）であり，亀井ら[4]は，本邦報告例111例を集計して，扁平上皮癌63例（56.8%），移行上皮癌20例（18.0%），腺癌9例（8.1%）および基底細胞癌3例（2.7%）と報告している．したがって，男子原発性尿道移行上皮癌の発生頻度は男子尿道腫瘍の約20%弱とまれであり，本邦においては1952年辻ら[5]が最初に報告して以来，われわれの調べ得た限りでは，自験例を含め23例[5~27]にすぎない．

尿道腫瘍の年齢別頻度は，Kaplan らの報告では50歳代にもっとも多く，本邦集計[4,25]では60歳代にもっとも多い。われわれが集計した尿道移行上皮癌でもほぼ同じような傾向で，50歳代が8例，60歳代が4例，70歳代が5例と，50～70歳代が17例，73.9%を占めていた．

尿道腫瘍の組織型と尿道の発生部位に関しては，Kaplan らは尿道腫瘍の77%は扁平上皮癌であり，移行上皮癌は15%にすぎず，扁平上皮癌は distal urethra と bulbomembranous urethra にもっとも多く発生し，移行上皮癌は prostatic urethra に，腺癌は bulbomembranous urethra に発生するものが多いとしており，distal urethra に発生する移行上皮癌は極めてまれとされている[26,27]．われわれの本邦報告例の集計では，移行上皮癌は middle urethraに発生のみられたものが10例，43.5%ともっとも多く，distal urethra に発生した移行上皮癌は本症例を含めて5例にすぎない（Table 1）

一般に尿道腫瘍の治療方法は，腫瘍の発生部位と進展によって外科的手術適応が決められるが，low grade の早期癌では TUR[28] や尿道部分切除術[26,27]によって治療可能であり，進展した尿道腫瘍に対しては，根治的広範摘除術が行われている[25,29~32]．本邦報告例のうち尿道移行上皮癌のみに限ってみても，TUR，尿道部分切除術から根治的陰茎尿道膀胱全摘除術まで各種の手術方法が適応されている（Table 2）

Table 1. Location of transitional cell carcinoma of the male urethra reported in Japan

Location	No.of cases	(%)
Distal	5	(21.7)
Middle	10	(43.5)
Proximal	5	(21.7)
Total	2	(8.7)
Unknown	1	(4.3)
Total	23	(100.0)

Table 2. Surgical treatments for transitional cell carcinoma of the male urethra reported in Japan

Methods of surgery	No.of cases	(%)
TUR	6	(30.4)
Simple resection	1	(4.5)
Partial resection	5	(22.7)
Total extirpation	2	(9.1)
Amputation of penis	4	(18.2)
Total emusclation	2	(9.1)
Total penourethrocystectomy	2	(9.1)
Total	22	(100.0)

一方，手術療法の補助療法として化学療法や放射線療法が行なわれているが，化学療法としては，扁平上皮癌に対して bleomycin が使用されるのに対して，移行上皮癌では adriamycin, mitomycin C および cis-diamminedichloroplatinum などが用いられており，最近では抗癌剤の microcapsel による chemo-embolization を行ない，よい成績であったとする報告もある[25]．しかし，TUR などによる保存的療法における局所化学療法の有用性は未だ明らかでない[28]．われわれの症例は，移行上皮癌 grade 2 の表在性腫瘍であり，かつ前部道尿に限局していたので，尿道部分切除術を行ない，術後補助療法として Tegafur と Krestin 内服療法の併用にて術後約3年の経過であるが，再発もなく良好な結果を得ている．

尿道腫瘍の予後に関しては，Ray ら[20]によれば発生部位により，その5年生存率は異なるようで，振子部に発生した尿道腫瘍では66.7%，後部尿道に発生した尿道腫瘍では21.4%と報告している．前部尿道に発生した移行上皮癌はその発見も早く，TUR や陰茎部分切除を行なって予後もよいとされている[26~28]．本邦集計例に関しては詳細な予後は不明であるが，自験例は coronal hypospadias の外尿道口に発生した low grade, low stage のもので局所的治療が可能であったので，その予後は良好と考えられる．

結　　語

24歳男性に発生した尿道下裂をともなった原発性前部尿道移行上皮癌の1例を報告するとともに，自験例を含め本邦における男子原発性尿道移行上皮癌報告例23例を集計し，若干の文献的考察を加えた．

なお，本論文の要旨は第108回日本泌尿器科学会関西地方会にて報告した．

文　　献

1) Mostofi FK and Price Jr EB: Tumors and tumors-like lesions of the male urethra. Atlas of tumor pathology P.263, Second Series Fascile 8 AFIP Washington D.C., 1973
2) Schellhammer PF and Grabstald H: Tumors of the male urethra. Campbell's Urology Vol. II P.1191, 4th ed
3) Kaplan GW, Bulkley GJ and Grayhack JT: Carcinoma of the male urethra. J Urol **98**: 365～371, 1967
4) 亀井　修・松宮清美・細木　茂・黒田昌男・吉田光良・三木恒治・清原久和・宇佐美直之・古武敏彦：原発性男子尿道癌の1例．西日泌尿 **46**：605～608, 1984
5) 辻　一郎・飯田孝雄・斯波光生：広汎なる男子尿道癌根治手術．手術 **7**：146～151, 1952
6) 園田孝夫：男子原発性尿道腫瘍の2例．泌尿紀要 **4**：89～94, 1958
7) 土屋文雄・天谷　博：原発性球部尿道癌に全尿道摘出術を行った症例．日泌尿会誌 **49**：276, 1958
8) 岡元健一郎・田代正昭・斉藤宗吾・下温湯靖夫 男子原発性尿道癌の2例．皮と泌 **20**：861～865, 1958
9) 森元譲一・国島起嗣夫：症例 イ)男子尿道癌．日泌尿会誌 **53**：469, 1962
10) 南　武・千野一郎・小林睦生：男子原発性尿道癌の1例．日泌尿会誌 **56**：243, 1965
11) 酒井　晃：男子原発性尿道癌の1例．日泌尿会誌 **58**: 673, 1967
12) 六條正俊：原発性男子尿道癌の1例．日泌尿会誌 **61**：731, 1970
13) 置塩則彦・小川由英・稲富丈人・池田直昭・東福寺英之：男子原発性尿道腫瘍の1例．日泌尿会誌 **63**：235, 1972
14) 今村一男・近藤常郎・池内隆夫・依田丞司：原発性男子尿道移行上皮癌の1例．泌尿紀要 **18**：594～601, 1972
15) 津曲一郎・香川　征：原発性尿道移行上皮癌の1例．日泌尿会誌 **63**：894, 1972
16) 岡村経一・竹内弘幸：青年男子に原発した尿道乳頭状癌，とくにその発生病理．日泌尿会誌 **63**：983, 1972
17) 岩崎　晧・間宮紀治・石塚栄一：原発性多発性男子尿道癌の1例．日泌尿会誌 **66**：121～122, 1975
18) 荻須文一・三矢英輔：尿道腫瘍の1例．日泌尿会誌 **66**：438, 1975
19) 小坂哲志・島村正喜：尿道腫瘍の1例．日泌尿会誌 **67**：377, 1976
20) 宮崎伸一郎・小川繁晴・落司孝一・岩崎昌太郎・原　種利・斉藤　泰・山村左内：原発性男子尿道癌の5例．西日泌尿 **40**：741～747, 1978
21) 中村　勝・田中淳一郎・三好信行・山口和彦・江藤耕作：原発性男子尿道癌の2例．西日泌尿 **43**：959～962, 1982
22) 伊原義博・中森　繁・岸本和己・矢野久雄：原発男性子尿道癌の1例．大警病医誌 **7**：151～156,

1983

23) 米山威久：陰茎腫瘍を思わせた男子前部尿道原発移行上皮癌の1例. 日泌尿会誌 **74**・137, 1983

24) 田近栄司・中村武夫・北川正信：男子原発性尿道移行上皮癌の1例. 富山県立中央病院医誌 **7**：5～9, 1983

25) 山口 哲・能登宏光・加藤哲郎：原発性男子尿道癌の1例. 西日泌尿 **47**：495～497, 1985

26) Bans LL, Bble J and Maynard BR: Transitional cell carcinoma of the fossa navicularis of the male urethra. J Urol **129**: 1055～1056, 1981

27) Harty JI and Mojsejenko IK: Transitional cell carcinoma of the anterior urethra. J Surg Oncol **21**: 121～124, 1982

28) Konnak JW: Conservative management of low grade neoplasms of the male urethra: A preliminary report. J Urol **123**: 175～177, 1980

29) Mullin EM, Anderson EE and Paulson DF: Carcinoma of the male urethra. J Urol **112**: 610～613, 1974

30) Ray B, Cant AR and Whitmore Jr WF: Experience with primary carcinoma of the male urethra. J Urol **117**: 591～594, 1977

31) Shuttleworth KED and Lloyd-Davies RW: Radical resection for tumors involving the posterior urethra. Brit J Urol **41**: 739～743, 1969

32) Marshall VF: Radical excision of locally extensive carcinoma of the deep male urethra. J Urol **78**: 252～264, 1957

(1986年2月12日受付)