〔泌尿紀要33巻3号
1987年3月〕

ランダムバイオプシーにて発見された膀胱マラコプラキアの1例

神鋼病院泌尿器科（部長：山中　望）
宮　崎　治　郎
山　中　　望
神戸大学医学部病理部（主任：岡田　聰）
岡　田　　聰

A CASE OF VESICAL MALAKOPLAKIA DIAGNOSED BY THE RANDOMIZED BIOPSY OF THE URINARY BLADDER

Jiro MIYAZAKI and Nozomu YAMANAKA
From the Department of Urology, Shinko Clinic
(Cheif: Dr. N. Yamanaka)
Satoshi OKADA
From the Department of Pathology, Kobe University Hospital
(Director: Dr. S. Okada)

Vesical malacoplakia is a relatively rare disease and commonly diagnosed by characteristic cystoscopical findings and histological determination using biopsy specimen. We report here a case of a 53-year-old housewife, with atypical cystoscopical findings, which looked like carcinoma in situ, and in which randomized biopsy helped to make the final diagnosis. This case was successfully controlled by anti-bacterial agents.

Key words: Randomized biopsy, Vesical malakoplakia

緒　　言

膀胱マラコプラキアは，1902年に Michaelis および Gutmann[1] によって初めて報告され，1903年 Hansemann[2] によって命名された疾患である．病理組織学的には，Michaelis-Gutmann 小体（以下 M-G 小体と略す）を有する組織球が膀胱粘膜下層へ浸潤することを特徴とする慢性非特異性肉芽腫性炎症である．本症は比較的まれな疾患であるが，最近その報告が相次いでおり，膀胱腫瘍との鑑別が重要とされる．今回，われわれは，内視鏡的に膀胱上皮内癌が強く疑われた患者に対して，ランダムバイオプシーを施行したところ，病理組織学的にマラコプラキアと診断された症例を経験したので若干の文献的考察を加え報告する．

症　　例

患者：53歳　女性

初診：1983年6月23日

主訴：混濁尿

家族歴：特記すべきことなし

既往歴：46歳以降，高血圧症および糖尿病にて内服治療中である．

現病歴：1983年6月23日，当院内科にて膿尿および細菌尿を指摘され，当科を受診した．膀胱炎の診断のもとに内服治療を行なったが，再発を繰り返し，そのつど尿培養にて大腸菌が検出されるので，精査のため1984年1月10日，入院となった．

現症：身長 144.5 cm，体重 58.5 kg，眼瞼結膜に貧血なく，胸腹部は理学的に異常を認めず，外性器に

も異常を認めない．

入院時検査所見：脈拍 60/min 整，血圧 180/90/mmHg 体温 36.0°C 末梢血液所見：RBC $417\times10^4/mm^3$ Hb 12.6 g/dl WBC $4,300/mm^3$ Platlet $8.5\times10^4/mm^3$ 血液生化学所見．GOT 56 KU GPT 41 KU ALP 11.6 KAU BIL 1.6 mg/dl LAP 240 GRU γ-GTP 67 mU/ml CHE 0.77 ΔPH T.P 8.7 g/dl ALB 4.3/dl A/G 比 1.0 T-cho 145 mg/dl T.G 139 mg/dl BUN 9.9 mg/dl CRNN 0.7 mg/dl U.A 4.4 mg/dl HBS（−）CRP（+）赤沈 36 mm/hr 空腹時血糖 87 g/dl 尿所見：蛋白（−）糖（−）白血球（+）赤血球（−）ビルビリン（−）ウロビリノーゲン（+）尿パパニコロウ　クラス II 尿培養 *E. coli*$>10^5/mm^3$

排泄性腎盂造影では，上部尿路に器質的異常は認められなかった．膀胱造影では，膀胱壁の伸展性は良好で，陰影欠損を認めず，また膀胱容量も 350 ml と正常であった．膀胱鏡検査では，膀胱粘膜は全般的に浮腫状で数カ所に散在性のコイル状の血管集族が認めら

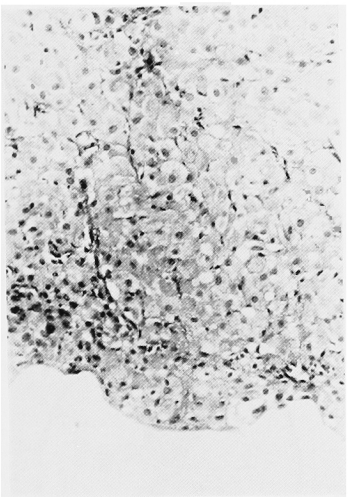

Fig. 1. 生検組織像では，膀胱粘膜下層に組織球増生の著明な肉芽腫性炎症像が認められる．上縁部が粘膜上皮層．（H-E 染色 ×300）

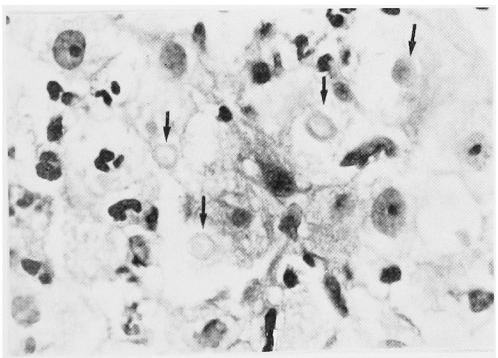

Fig. 2. 組織球胞体内に M-G 小体（矢印）を認める．（H-E 染色 ×1,500）

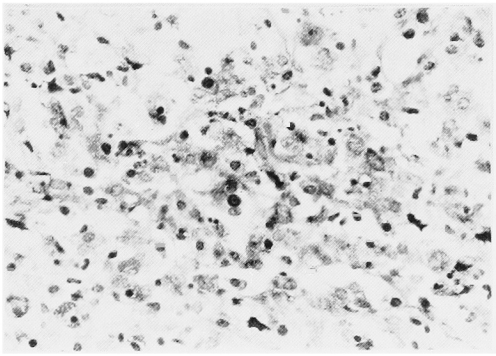

Fig. 3. M-G 小体は PAS 染色では大部分が陽性であった．（写真では黒色球状物質）×600

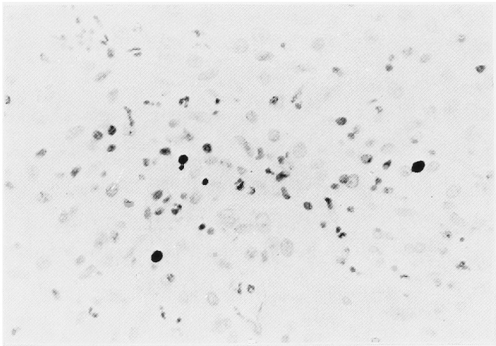

Fig. 4. M-G 小体は Kossa 染色では約半分のものが陽性であった．（写真では黒色球状物質）×600

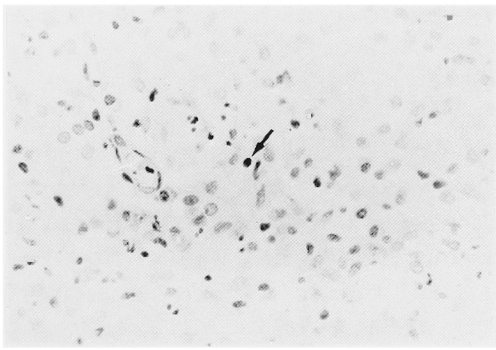

Fig. 5. M-G 小体は Fe 染色ではごく小数のもののみ陽性であった．（矢印）×600

れた．しかし，明らかな腫瘍は認められなかった．以上の所見から膀胱上皮内癌を強く疑い，治療方針を決定するために，膀胱粘膜のランダムバイオプシーを施行した．三角部，左右側壁，前，後壁それぞれ6～7カ所のパンチバイオプシー組織のうち，右側壁部のもののみに病理組織学的に典型的なマラコプラキアの像が得られた．即ち，H-E 染色では粘膜下層は組織球を主成分とし，小数の炎症性細胞も混在する肉芽腫性病巣からなり，組織球の胞体内に鳥の目状の M-G 小体が散見された（Fig. 1, 2）．膀胱粘膜上皮層には軽度の扁平上皮化生や dysplasia を伴う肥厚がみられたが，悪性所見は認められなかった．M-G 小体は PAS 染色では大部分のものが陽性所見を示し，均質性のものから層状構造を示したり，また鳥の目状のものまで，種々の構造が認められた（Fig. 3）．Kossa 染色では約半分のもののみが陽性所見を示し，構造は PAS 染色とほぼ同様であった（Fig. 4）．鉄染色では層状構造を有するごく小数のものだけが陽性所見を示した（Fig. 5）．以上より膀胱マラコプラキアと診断した．その後，ST 合剤による化学療法を施行し，経過良好である．

考　　察

従来，膀胱マラコプラキアは，比較的まれな疾患とされ，本邦報告例は，自験例を含め67例である．しかし，多くの症例が近年の報告例であることから，実際にはさらに多数の症例があるものと推察される．本症の成因については，外的因子として慢性の大腸菌感染[3,4]，宿主側因子として患者単核球の C-GMP の量的低下あるいは殺菌能の低下[5] などが考えられているが，いまだ定説はない．

本症の診断において最も重要なものは，膀胱鏡所見である．一般的には，黄色ないし黄褐色調の，直径 1 mm～3 cm の円形または楕円形の隆起性病変であり，時に中心部に臍窩が見られる[6]　しかし，自験例の膀胱鏡所見は，粘膜が軽度浮腫状で，数カ所にコイル状血管の集族が見られるのみで，隆起性病変は認められず典型的なマラコプラキアの所見ではなくむしろ膀胱上皮内癌を疑わせるものであった．現在までの67例の報告例のうち膀胱鏡所見の記載がある56例をまとめたところ，53例（94.6%）に隆起性病変が認められ，充血あるいは黄斑のみで隆起性病変を伴わないものは3例（5.4%）であった．確定診断は経尿道的に生検を行ない，病理組織学的所見によってなされる．M-G 小体を発見すれば診断は容易であるが，すべての症例において M-G 小体が認められるとは限らない．電顕的に M-G 小体は成熟したものから未熟なものまでさまざまな段階があり[7]，明らかな M-G 小体が認められない場合はマラコプラキアの初期～中期に相当するとする考え方がある[8]．臨床的には，自験例のように明らかな腫瘤形成が認められず，ランダムバイオプシーによりはじめて診断されるような症例が，本症の初期型に相当するものと著者は推察している．自験例は臨床的には初期と思われたが，すでに M-G 小体が認められたことから，臨床的病期と前述の病理組織学的病期は必ずしも一致しないこともあることを示している．

鑑別すべき重要疾患としては，膀胱癌があげられる．湯下ら[9] の膀胱腫瘍に併発した膀胱マラコプラキアの報告例もあり，本症例でも，膀胱粘膜上皮層に扁平上皮化生や軽度の dysplasia を伴う過形成の傾向がみられた．現時点では，反応性の範囲のものと考えられ明らかな悪性変化は認められなかったが，マラコプラキアと診断された場合でも，尿細胞診，膀胱鏡はもとより，膀胱粘膜生検による経過観察が必要と思われる．

結　　語

ランダムバイオプシーにて発見された膀胱マラコプラキアの1例を報告し，若干の文献的考察を加えた．

本論文の要旨は，日本泌尿器科学会第112回関西地方会で発表した．御校閲戴いた神戸大学泌尿器科学教室守殿貞夫教授に御礼申し上げます．

文　　献

1) Michaelis L und Gutmann C: Uber Einschlüsse in Blasentumoren. Z Klin Med **47**: 208～215, 1902
2) Von Hansemann: Uber Malakoplakie der Harnblase. Virchows Arch Path Anat **173**: 302～309, 1903
3) Lou TY and Teplitz C: Malakoplakia pathogenesis and ultrastructural morphogenesis. Hum pathology: 191～207, 1974
4) 土屋　哲：Vesical Malakoplakia の超微細構造および Michaelis-Gutmann 小体の形成機序について．泌尿紀要 **21**：487～505, 1975
5) Abdou NI, Napombejara C, Sagawa A, Regland C, Strechschulte DJ, Nilsson U, Gourley W, Watanabe I, Lindsey NJ and Allen MS: Malakoplakia: evidence for monocyte lysosomal abnormality correctable by

cholinergic agonist in vitro and in vivo. N English J Med **297**: 1413～1419, 1977

6) Bagloy DH, Huffman JL, Lyon ES: Urologic Endoscopy A Manual and Atlas 45～47 little, Brown and Company Boston/Toronto 1985

7) 雷　金溪・平田　哲・熊沢浄一：膀胱マラコプラキア．西日泌尿 **41**：779～784, 1979

8) Smith BH: Malakoplakia of the Urinary tract: A study of Twnty-Four cases. Am J Pathol **43**: 409, 1965

9) 湯下芳明・来山敏夫・清原龍夫・南　祐三・岩崎昌太郎・金武　洋・進藤和彦・斉藤　泰：膀胱腫瘍に併発した膀胱マラコプラキアの1例．西日泌尿 **45**：833～836, 1983

（1986年2月20日受付）

住友製薬

鎮痛・消炎作用のすぐれた

徐放性インドメタシンカプセル

12

INTEBAN SP

要指 劇　鎮痛・解熱・消炎剤

インテバン®SP

薬価基準収載

1日2回の服用です。
種々の放出時間を持つよう製剤化された、徐放性顆粒（Timed pill）をカプセルに充填しましたので、急激な血中濃度の上昇をおさえ、血中濃度の持続が観察されています。
従って、従来のインドメタシンにみられた消化器障害、中枢系の副作用（頭痛、頭重）の発現頻度を低下させることが二重盲検試験で確かめられています。〔佐々木：リウマチ12：253（1972）〕

■使用上の注意
消化性潰瘍のある患者、重篤な血液異常・肝障害・腎障害・心機能不全のある患者、本剤又はサリチル酸系化合物（アスピリン等）に過敏症の患者、アスピリン喘息又はその既往歴のある患者には投与しないこと。
慢性疾患（慢性関節リウマチ、変形性関節症等）に対し長期投与する場合、定期的な臨床検査（尿検査、血液検査及び肝機能検査等）を行うこと。また異常が認められた場合には、減量、休薬等の適切な措置を講ずること。
なお、視覚に注意し、もし異常が認められた場合には直ちに投与を中止すること。
妊婦又は妊娠している可能性のある婦人には投与しないこと。授乳中の婦人に投与する場合には、授乳を中止させること。
その他の使用上の注意、適応症、用法・用量については添付文書をご参照ください。

住友製薬株式会社
〒541 大阪市東区道修町2丁目40