泌尿紀要33巻3号
1987年3月

後腹膜脂肪肉腫の2例
—症例報告ならびに本邦163例の統計的考察—

東海大学医学部泌尿器科学教室（主任：河村信夫教授）
中島　登
河村信夫
東海大学東京病院泌尿器科（部長：松下一男）
松下一男
大越正秋

RETROPERITONEAL LIPOSARCOMA: A REPORT OF TWO CASES AND REVIEW OF ONE HUNDRED SIXTY THREE CASES IN JAPAN

Noboru NAKAJIMA and Nobuo KAWAMURA
From the Department of Urology, Tokai University School of Medicine
(Director: Prof. N. Kawamura)
Kazuo MATSUSHITA and Masaaki OKOSHI
From the Department of Urology, Tokai University Tokyo Hospital
(Chief: Dr. K. Matsushita)

Two cases of retroperitoneal liposarcoma are reported. Case I was a 71-year-old-male presenting with a mass in the left abdomen. On X-ray examination, a large extrarenal tumor was found in the left retroperitoneal space. The tumor appeared to invade the psoas muscle and the aorta. Exploratory laparotomy was carried out. The histological diagnosis of the tumor was myxoid-type liposarcoma. He died of the disease. Case 2 was a 44-year-old-male who presented with a mass in the left abdomen. On X-ray examination, a large tumor was found in the left retroperitoneal space, and left kidney and the descending colon were markedly displaced by the tumor. Excisional surgery was carried out. The tumor was almost completely removed. The histological diagnosis was myxoid-type liposarcoma. A combination chemotherapy (actinomycin D, vincristine, cyclophosphamide) was started, but soon switched to radiation therapy because of liver dysfunction. Four months following the operation, there is no evidence of residual disease. One hundred sixty three cases of retroperitoneal liposarcoma reported in Japan are reviewed.

Key words: Retroperitoneal liposarcoma

緒　言

後腹膜腫瘍は，症状発現が遅く早期診断が困難な疾患である．また悪性腫瘍の占める頻度が高い．中でも脂肪肉腫は，軟部肉腫の7.5～25%を占め[1]．12～40%は後腹膜腔に発生する[1]．今回われわれは，後腹膜脂肪肉腫を2例経験したので，自験例を加えた本邦報告例163例について集計し，文献的考察を加え報告する．

症　　例

症例1：71歳，男性

主訴：腹部腫瘤

既往歴：19歳　虫垂炎手術，42歳　胃潰瘍手術，65歳　胆石手術，脳梗塞

現病歴：脳梗塞，高血圧，糖尿病にて当院内科外来通院中であったが，1985年3月左側腹部腫瘤を自覚．さらに食欲不振および便秘傾向が認められ，同年4月3日外来受診後入院となる．

入院時現症：腹部所見として，腹部左半分を占める表面平滑，境界明瞭，可動性の乏しいやや硬い巨大な腫瘤が触知された．

入院時検査所見　血液所見では，血色素量が 11.9 g/dl，赤沈は1時間値 52 mm と亢進し，血液生化学所見では総蛋白が 5.6 g/dl，アルブミンが 2.6 g/dl と低下を認める以外には異常所見は認められなかった．尿細胞診は class I であった．

X線所見．腹部単純撮影では腹部左半分を占める淡い腫瘍陰影がみられ，IVP では左腎は腫瘤により上方へ圧排され，左腎盂腎杯の軽度な拡張と左尿管の正中側への偏位が認められた（Fig. 1）．CT scan では左後腹膜腔に充実性腫瘍を認め，腹部大動脈をとりかこみ腰筋への連続性が認められた（Fig. 2）．内部構造は一部に low density area が認められた．腹部大動脈造影では，腹部大動脈の右側への偏位と左腎動脈の上方への圧排・伸展がみられ，腫瘍は $L_{1,2}$ の腰動脈より支配され，全体的に hypovascular な腫瘍が認められた（Fig. 3）．

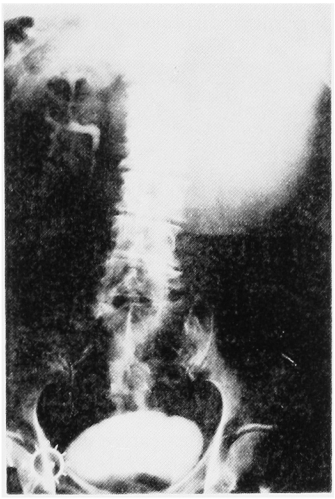

Fig. 1. Case 1: Excretory urography (15 min) shows relatively radiolucent mass under the left kidney that is dysplaced to superior.

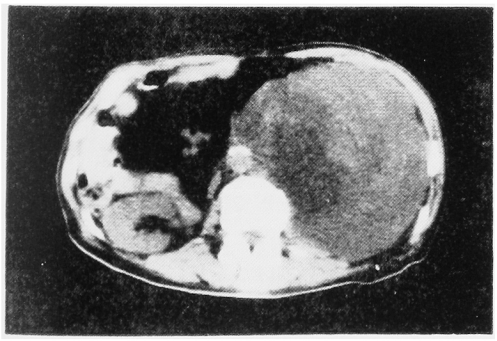

Fig. 2. Case 1: Computed tomogram demonstrates a large nonhomogeneous tumor in the left retroperitoneal space.

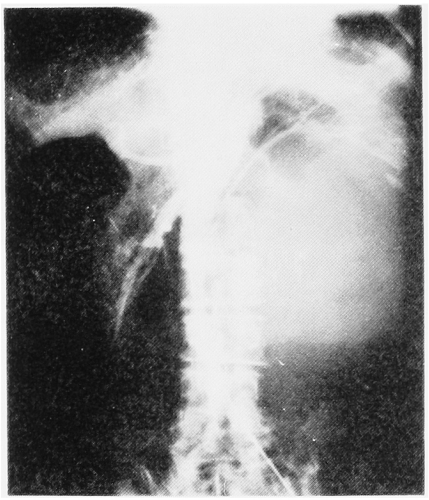

Fig. 3. Case 1: Aortography shows left renal artery displaced upward and stretched by the tumor. Tumor is shown to be hypovascular.

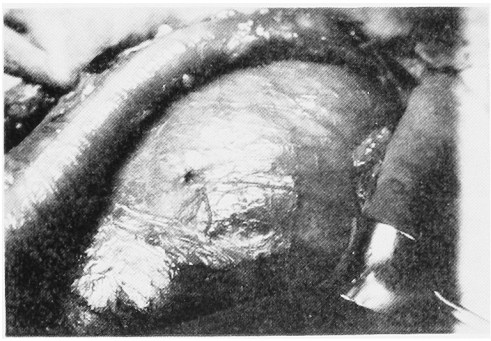

Fig. 4. Exploratory laparotomy in case 1. A large encapsulated tumor was in the left retroperitoneal space and biopsy was carried out.

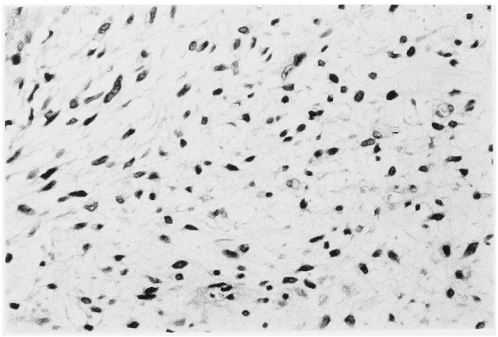

Fig. 5. Histological finding in case 1 revealed liposarcoma (myxoid type). (×200)

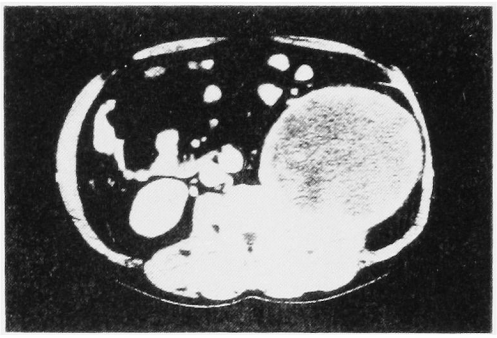

Fig. 6. Case 2: Pre-operative computed tomogram demostrates a large nonhomogeneous tumor in the retroperitoneal space.

また注腸造影においては，下行結腸の外側への圧排を認めた．以上より，左後腹膜腫瘍と診断し試験開腹となった．

手術所見・腹部正中切開で開腹，左後腹膜腔にある巨大な腫瘤により下行結腸は外側へ，左腎および脾臓は上方へ，その他の腹腔内臓器は右側へ圧排されていた．腫瘍は周囲との癒着が強く，生検施行後閉腹した (Fig. 4).

病現組織所見・腫瘍は紡錘状または多形細胞よりなり，核の異型性を認めズダンⅢ染色で細胞質内に滴状の脂肪が染色された．WHO 分類の myxoid type liposarcoma と診断された (Fig. 5).

術後化学療法を計画したが，心臓喘息および心不全を併発し5月18日死亡した．

症例2：44歳，男性

主訴：腹部腫瘤

既往歴：32歳　急性肝炎，40歳　高血圧

現病歴：1985年5月左側腹部腫瘤を自覚，近医受診，IVP，超音波検査および CT scan を施行後当院紹介される．左後腹膜腫瘍が疑われ同年6月10日入院

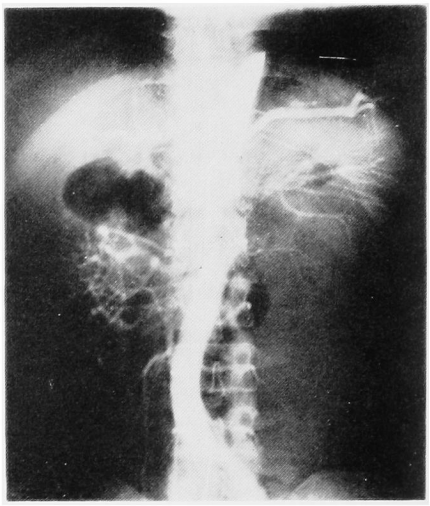

Fig. 7. Case 2: Aortography shows left renal artery displaced upward and descending aorta displaced laterally.

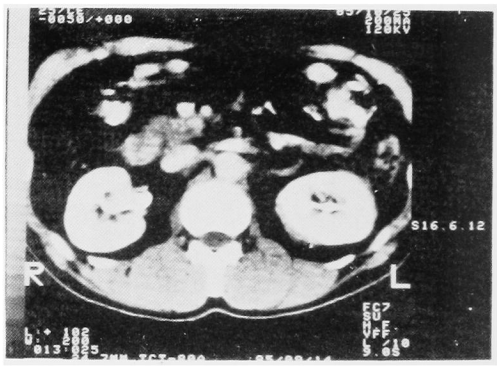

Fig. 8. Case 2: Post-operative computed tomogram shows no evidence of residual tumor.

となる．

入院時現症：腹部所見は腹部左側の表面平滑，境界明瞭，可動性のないやや硬い巨大な腫瘤が触知された．

入院時検査所見：赤沈が1時間値 67 mm と亢進を認めるだけで，その他の血液所見，血液生化学所見，尿所見には異常を認めず，尿細胞診についても class I であった．

X線所見・腹部単純撮影で腹部左側に淡い腫瘤陰影がみられ，IVP では左腎は上方へ圧排され，尿管は前方へ圧排・伸展されていた．CT scan では左後腹膜腔内に内部構造が不均一な充実性腫瘍が認められ，他臓器への浸潤像は認めなかった (Fig. 6).

腹部大動脈造影では，症例1同様に腹部大動脈の左側への偏位と左腎動脈の上方への圧排・伸展像がみら

れ，腫瘍は $L_{1\sim3}$ の腰動脈より支配されていた（Fig. 7）．注腸造影では下行結腸の外側への圧排像を認めた．

以上より左後腹膜腫瘍と診断，6月18日手術施行．

手術所見：左経胸腹式切開を行なった．腹腔内臓器には異常を認めず，左後腹膜腔内の腫瘍は左腎を強く上方へ押し上げていたが，腎臓と腫瘍は比較的容易に剝離でき腎被膜を含めて腫瘍を切除した．腫瘍は菲薄な被膜に被われ，黄褐色調を呈し摘出重量は 1,700 g であった．

病理組織所見：症例 1 同様 liposarcoma (myxoid type) であった．

術後経過は順調であり，術後22日目より化学療法を施行した．actinomycin D 0.01 mg/kg/day を 5 日間，vincristin 1.5 mg/m², cyclophosphamide 5mg/kg/day を10日間投与後 2 mg/kg/day を維持量とし，以上を 1 クールとした．1 クール終了後退院したが，外来観察中に黄疸出現したため当院内科入院．輸血後肝炎と診断された．また LST 検査において cyclophosphamide が陽性であったため，化学療法は中止し linac 50 gray を後腹膜腔に照射した．術後 4 カ月目に施行した CT scan は，再発徴候を認めず，全身状態も良好である（Fig. 8）．

考　　察

後腹膜腫瘍は比較的稀な疾患であり，悪性腫瘍全体の0.16%[2] であるが，悪性腫瘍の占める割合が高く Scanlan 78%[3]，Donnelly 86%[4] といった報告があるが，本邦では四方66.7%[5]，志村75%[6] と報告されている．また悪性腫瘍では脂肪肉腫が最も頻度が高く，以下悪性リンパ腫，横紋筋肉腫，悪性神経鞘腫，平滑筋肉腫が比較的多く認められている．本邦における後腹膜脂肪肉腫は1977年までに67例の報告があり[7]，1978年以後1985年までの 8 年間にわれわれの集計では，94例の報告を認め，自験例を 2 例加えると 163 例となる．この 163 例について統計的観察をした．

年齢・性別・年齢は生後 5 カ月より86歳まで認められたが，40～60歳にピークがあり153例中109例(71%)を占め，平均年齢が55.2歳でほぼ国外の文献と一致している[8]．性別に関しては，男80例（52.3%），女73例（47.7%）と本邦では明らかな男女差は認めず，男性に多いとする国外の報告[8,9] とは多少異なる．患側については，最近 8 年間の報告例で調べてみると，74例に記載があり右側32例，左側42例であり，やや左側に多い傾向がみられた．

症状および診断：後腹膜腔といういわば silent space に発生するため，腫瘍が周囲臓器を圧迫するまで無症状のことが多く，後腹膜脂肪肉腫に特有の症状はない．腹部腫瘤，腹部膨満感といった mass effect による症状が最も多く，全身的には発熱，全身倦怠感などの悪性症状や，大腿部痛，鼠径部腫瘤といった転移部位での症状を呈した症例も認められた（Table 2）．Spittle は後腹膜脂肪肉腫の10%に発熱を認め，他の軟部腫瘍にはない特徴としている[10]．

後腹膜腫瘍の診断は，超音波検査や CT scan な

Table 1. Age distribution of patient with retroperitoneal liposarcoma.

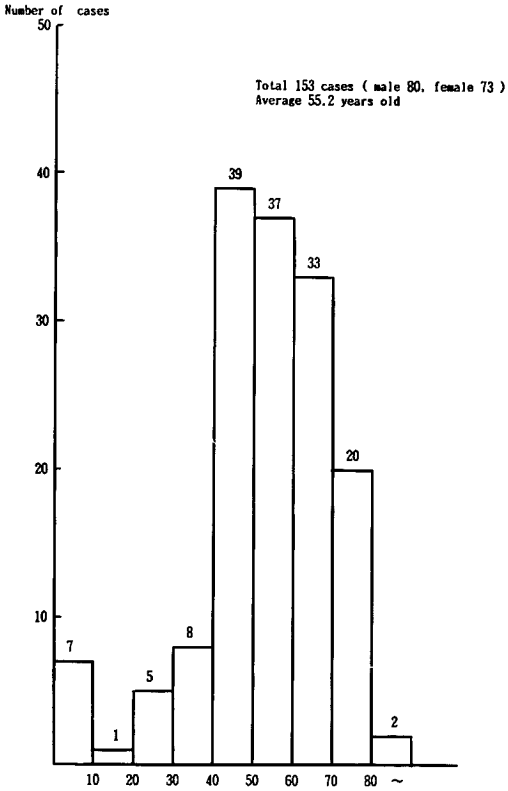

Table 2. Clinical symptoms of retroperitoneal liposarcoma.

Chief Complaint	Number of cases
Abdominal mass	36(44.1%)
Abdominal distension	22(27.2%)
Abdominal pain	5(6.2%)
Epigastralgia	3(3.7%)
Fever	3(3.7%)
Lumbago	3(3.7%)
Abdominal discomfort	2(2.5%)
Others	7(8.6%)
Total	81(100%)

どの画像診断技術の発達により比較的容易となった．脂肪肉腫で脂肪組織を多く含むものであれば超音波上は echogenic area の存在，CT scan 上は fatty density の存在が決め手となる．自験例は2例とも腫瘍の内部構造がほぼ均一で，CT 値が各々＋30と＋24を示し術前に脂肪肉腫と診断することは困難であった．

組織型分類：脂肪肉腫の病理組織分類は，従来より Stout (1944)，Enzinger (1962) らの分類が用いられていたが，1969年 WHO 分類[11]ができてからは，ほとんどがこの分類で報告されてきている．われわれの集計では116例が WHO 分類で報告されている (Table 3)．Enzinger らの報告[9]では well-differentiated type と pleomorphic type の2型が多いとしているが，本邦では well-differentiated type, pleomorphic type と myxoid type の3型がそれぞれ25～30％を占めている．

腫瘍重量：silent space での発生なので，腫瘍自体がかなり腫大してからでないと発見されないため腫瘍の大型化は必須と思われる．105症例に腫瘍重量が記載されており，1～5 kg が過半数を占め平均重量が4,183 g であった (Table 4)．剖検例では最大重量40 kg という症例もあった．腫瘍の大型化は，後腹膜腫瘍の一つの特徴と云える．

Table 3. Histological classification of retroperitoneal liposarcoma in 116 patients in Japan.

Histological type	Number of cases
Well-differentiated type	34 (29%)
Myxoid type	31 (27%)
Round cell type	5 (4%)
Pleomorphic type	31 (27%)
Mixed type	15 (13%)
Total	116 (100%)

Table 4. Weight of tumor

Weight	Number of cases
1kg＞	14
1～ 5kg	62
5～10kg	24
10kg＜	5
Total	105

(Average 4.183kg)

治療：腫瘍は一見被膜化されているようであるが，被膜は扁平化した腫瘍細胞よりなるため，周囲の健常組織を充分含んだ腫瘍の完全な切除が肝要である．腫瘍は発見時には周囲組織への浸潤を伴うことが多く，他臓器との合併切除が必要になることが多い[10]．

各病理組織型と腫瘍の切除範囲について最近の85症例について調べてみると，全体的に78.8％に腫瘍の完全摘出術が施行されている (Table 5)．組織型別では round cell type の場合，完全切除率が低い様であった．Binder ら[12]は well-differentiated type と myxoid type は放射線治療が効果的であるとし，術後照射を提唱している．一方，Presant ら[13]は転移性病変があって外科的切除ができない脂肪肉腫に対し adriamycin, cyclophosphamide, methotrexate, actinomycin D を中心とした化学療法で13％に complete remission，あるいは partial remission を認めたと述べている．

化学療法および放射線治療の記載のある70例でみると16例 (23％) に化学療法，19例 (27％) に放射線治療を施行し，化学療法と放射線治療を併用した症例は10例 (14％) であった (Table 6)．なお，放射線治療における平均照射線量は 5,154 rad であった．

予後：Enzinger ら[9]によると myxoid type, round cell type, well-differentiated type, pleomorphic type の各組織型の5年生存率は各々77％，18％，85％，21％である．つまり myxoid type と well-differentiated type は比較的予後が良いが，他の2型は予後不良である．予後不良の原因としては，局所再発が大半を占める．round cell type の85％，pleomorphic type の73％に再発が認められ，その半数以上に肺・肝臓などの血行性転移が起るとしている．転移および再発を認めた本邦の症例をまとめてみ

Table 5. Operability according to histologic types

Histologic type	completeresection	partialresection	unresectable
Well-differentiated	18	1	–
Myxoid	18	1	1
Round-cell	12	2	6
Pleomorphic	1	2	–
Mixed	8	–	1
Unknown histology	12	2	3
Total	69	8	11

Table 6. Postoperative adjuvant therapy

Radiation	Chemotherapy	Radiation + Chemotherapy
19/70 (27%)	16/70 (23%)	10/70 (14%)

(Average radiation dosis:5154rad)

ると，各組織の症例数によっても異なってくるが，各組織型に転移および再発が認められる．しかし本邦では pleomorphic type の場合，Enzinger らの報告に比べて転移・再発症例が低いようである．

今回，本邦における5年生存率については，記載報告例が少ないため結果をだすことができなかったが，今後，本邦での各組織型における5年生存率の検討が必要である．

いずれにせよ遠隔転移・局所再発を合わせると96例中34例（35.4%）に術後の再発が認められており，より有効な術後療法の早期確立が望まれる．

結　　語

71歳男性，44歳男性に発生した原発性後腹膜脂肪肉腫の2例を経験し，自験例を加えた163例について統計的検討をし報告した．

文　　献

1) Brasfield RD and Das Gupta TK: Liposarcoma. Canser **20**: 3, 1970
2) Armstrong JR and Cohn Jr I: Primary malignant retroperitoneal tumors. Am J Surg **110**: 937～943, 1965
3) Scanlan DB: Primary retroperitoneal tumors. J Urol **81**: 740～745, 1959
4) Donnelly BA: Primary retroperitoneal tumors. Surg Gyn Obst **83**: 705～717, 1946
5) 四方淳一・外山紘三：後腹膜腫瘍の診断，治療 **49**：1647～1655, 1967
6) 志村秀彦：後腹膜腫瘍43例の統計及び遠隔成績について．外科 **26**（4）：429, 1964
7) 多和田哲雄・田中　温・高田道夫・古谷　博：後腹膜腔に発生した巨大な脂肪肉腫．日産婦東京会報 **29**：132～136, 1980
8) Deweel JH and Dockerty MB: Lipomatous retroperitoneal tumors. Am J Surg **84**: 397～407, 1952
9) Enzinger FM and Winslow DJ: Liposarcoma: A study of 103 cases. Virchows Arch Ptath Anat **335**: 367～388, 1962
10) Kinne DW, Chu FCH, Huvos AG, Yagoda A and Foruer JG: Treatment of primary and recurrent retroperitoneal liposarcoma. Cancer **31**: 53～64, 1973
11) Enzinger FM, Latters R and Torloni H: Histological typing of soft tissue tumors. International Histological Classification of Tumors, No. 3., World Health Organization, Geneva, 1969
12) Binder SC, Katz B and Sheridan B: Retroperitoneal liposarcoma. Ann Surg **187**: 257～261, 1978
13) Presant CA: Metastatic sarcomas: chemotherapy with adriamycin, cyclophosphamide and methotrexate alternating with actinomycin D, DTIC and vincristine. Cancer **47**: 457～465, 1981

（1986年2月18日受付）