泌尿紀要33巻3号
1987年3月

巨大腎嚢胞に合併し，黄色腫との鑑別困難であった腎癌の1例

聖霊病院泌尿器科（医長：岡村武彦）
岡　村　武　彦
聖霊病院中検病理
松　山　陸　司
名古屋市立大学医学部第一病理学教室（主任：伊東信行教授）
増　井　恒　夫
名古屋市立大学医学部泌尿器科学教室（主任：大田黒和生教授）
大田黒　和　生

A CASE OF RENAL CELL CARCINOMA WITH COMPLICATION OF GIANT CYST, DIFFICULT TO DISTINGUISH FROM XANTHOMA

Takehiko OKAMURA
From the Department of Urology, Holy Spirit Hospital
(Chief: Dr. T. Okamura)
Mutsuji MATSUYAMA
From the Department of Pathology, Central laboratory, Holy Spirit Hospital
Tsuneo MASUI
From the 1st Department of Pathology, Nagoya City University Medical School
(Director · Prof. N. Ito)
Kazuo OHTAGURO
From the Department of Urology, Nagoya City University Medical School
(Director: Prof. K. Ohtaguro)

A case of renal cell carcinoma accompanied by a giant cyst in a 69-year-old male patient is reported. The patient consulted a physician in our Hospital for bellyache on the left abdomen. Because giant cyst in the left kidney and intracystic hemorrhage were suspected by computed tomography diagnosis, the patient was transferred to the Department of Urology. As a tumor-like mass was detected in the cyst by ultrasound echo diagnosis, transperitoneal extirpation of the left kidney was conducted on May 8, 1985. At operation, a giant unilocular cyst covered with hypertrophic fibrous capsule including much coagula was observed. The inner wall of the cyst was covered with many deeply yellow torous lesions of sizes ranging from those of a wheat grain to thumb. Histologically, the lesions consisted of a cell group supposedly of histiocyte origin accompanied by cellular infiltration of lymph cells, and xanthoma was deeply suspected. However, as it was difficult to distinguish from

the clear cell subtype of renal cell carcinoma, examination by an electron microscope was conducted and the final diagnosis of renal cell carcinoma was made. The post-operative course of the patient was good and no recurrence or cancer metastasis was observed as of January, 1986.

Key words: Renal cyst, Renal cell carcinoma, Xanthoma

緒　　言

腎嚢胞に腎腫瘍が合併することは比較的まれであるとされており，また術前に両者の合併を診断することは困難なことが多いようである．最近われわれは，術前に診断し得た病理学的に興味ある腎嚢胞と腎腫瘍との合併症例を経験したので，若干の文献的考察を加えて報告する．

症　　例

患者：69歳，男性

主訴：発熱，左側腹部痛

既往歴：腸チフス（7歳），白内障

家族歴：母；腸チフス，父；脳卒中

現病歴：1980年頃より左側腹部痛が出現していたが，発熱，血尿などはなく，自然に軽快していた．1985年4月13日，発熱（38℃），左側腹部痛が出現し，4月16日当院内科を受診，当日入院となる．内科にてコンピューター断層撮影（以下 CT と略す）を施行し，左巨大腎嚢胞を指摘され，当科を紹介された．精査の結果，腎腫瘍の合併も強く疑われたため，同年4月6日手術目的にて当科へ転科した．

現症：体格，栄養中等度．全身表在リンパ節は触知せず　胸部理学的所見に異常を認めず．左上腹部に小児頭大，弾性軟な可動性に乏しい表面平滑な腫瘤を触知するも，圧痛，抵抗は認めず．脾および右腎は触知せず．右季肋下に1横指肝を触知す．

転科時検査成績：白血球 7,900/mm³，赤血球 308×10⁴/mm³，血色素 9.8 g/dl，ヘマトクリット30.4%，血小板 27.6×10⁴/mm³，血清蛋白 6.2 g/dl，GOT 25単位，GPT 13単位，LDH 504単位，Al-P 138単位，BUN 10.7 mg/dl，クレアチニン 1.0 mg/dl，Na 144 mEq/L，K 4.6 mEq/L，Cl 107.0 mEq/L，Ca 8.5 mg/dl，赤沈1時間値 79 mm，CRP（2+），α-フェトプロテイン 3.0 ng/ml，CEA 1.6 mg/ml，血清梅毒反応陰性，血圧 140/70 mmHg，胸部 X-P，ECG：異常なし．検尿所見：淡黄色，pH 5.0，蛋白（−），糖（−），赤血球 0〜2/HPF，白血球 0〜2/HPF，円柱（−），細菌（−），尿細胞診陰性．

X 線検査：CT では，左腎に単胞性の巨大嚢胞が存在し，腎実質は内側へ強く圧排されていた．なお，嚢胞壁内面に一部不整な部分を認め，内容液も CT ナンバーから考えると血性であると考え，腎腫瘍の合併を強く疑った（Fig. 1）．腹部超音波断層撮影（以下エコーと略す）では，嚢胞内に腫瘍ないしは凝血塊を思わせる像を認め，嚢胞壁内面も凹凸不整であった（Fig. 2）．CT，エコーでは，悪性腫瘍の転移を思わせる所見は認められなかった．腎動脈造影（以下 RAG と略す）では，各々の血管は細く延長してお

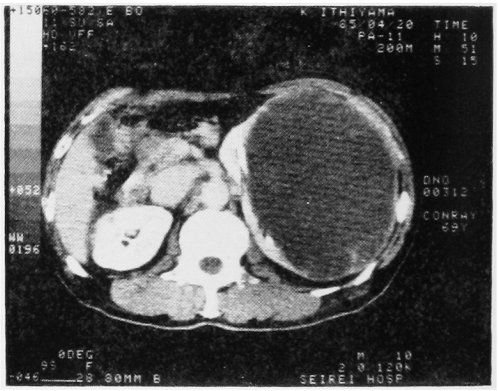

Fig. 1. CT　左腎に単胞性の巨大嚢胞が存在し，腎実質は内側へ強く圧排されている．嚢胞壁内面には一部不整な部分を認める．

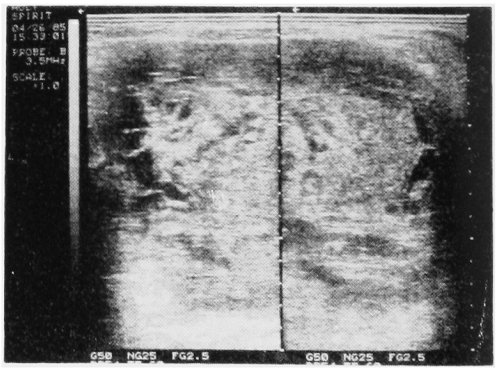

Fig. 2. エコー：嚢胞内に腫瘍ないしは凝血塊を思わせる像を認め，嚢胞壁内面も凹凸不整である．

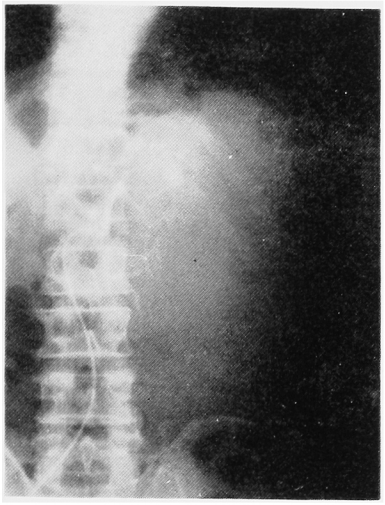

Fig. 3. RAG：各々の血管は細く延長しており，嚢胞の存在する部分は血管に乏しく，異常血管の増生は認められない．

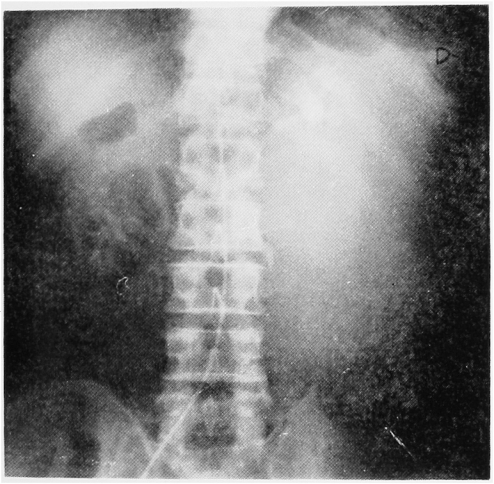

Fig. 4. IVU．左腎盂腎杯は上方へ圧排され，軽度の拡張を認めるが，機能は十分に保たれている．

り，嚢胞の存在する部分は血管に乏しく，異常血管の増生は認められなかった（Fig. 3）．また，RAG 時の排泄性尿路造影では，左腎盂腎杯は上方へ圧排され，軽度の拡張を認めるが，機能は十分に保たれていた（Fig. 4）．よって，RAG からは，悪性腫瘍を思わせる所見は存在しなかった．

以上の結果から，左巨大腎嚢胞に合併した腎腫瘍と診断し，1985年5月8日，手術を施行した．

手術所見：上腹部正中切開および左上腹部横切開（T字型切開）にて経腹膜的に左腎に到達した．左腎には，肥厚した繊維性被膜に被われた単胞性小児頭大の



Fig. 5. 摘出標本：嚢胞壁内面には，米粒大から拇指頭大の黄色調の強い隆起性病変が無数に存在する．各々の病変は肉眼的には独立して存在し，連続性のない部分が大半を占める．

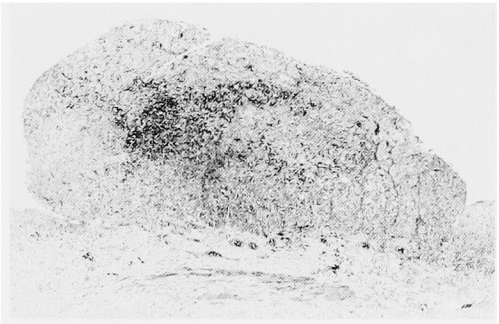

Fig. 6. 嚢胞内腫瘍（弱拡大）：嚢胞内へ突出する非浸潤性のポリープ状腫瘍で，リンパ球を主体とした細胞浸潤を伴ない，腫瘍内には一部出血を認める．

巨大嚢胞が正中線を越えて存在した．嚢胞壁と周囲との癒着が強く，剥離を進めるさい一部破損したため，内容を吸引した（血性約 750 ml）．腎動静脈には異常を認めなかった．腎茎部その他リンパ節の腫大は認めなかったため，リンパ節の廓清は施行せず，肥厚した繊維性被膜を含めて左腎のみを摘出した．

摘出標本：重量 980 g．左腎下極外側に直径約 15 cm の単胞性嚢胞が存在し，その表面は平滑であるが，割面を入れると，嚢胞内には多量の凝血塊が存在した．これを除去すると嚢胞壁内面には，米粒大から拇指頭大の黄色調の強い隆起性病変が無数に存在した．各々の病変は肉眼的には独立して存在し，連続性のない部分が大半を占めていた（Fig. 5）．腎実質との境界は明瞭で，嚢胞との間に厚い被膜が存在した．

組織学的所見：嚢胞内へ突出する非浸潤性のポリープ状腫瘍で，リンパ球を主体とした細胞浸潤を伴い，腫瘍内には一部出血を認める（Fig. 6）．強拡大

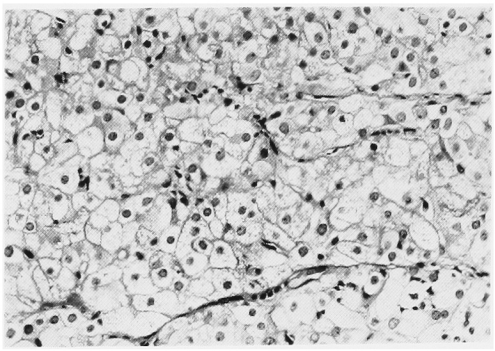

Fig. 7. 嚢胞内腫瘍（強拡大）：核の異形性に乏しい比較的大型の腫瘍細胞が細い間質を伴なって充実性に増殖し，それらの細胞質は泡沫状となり，組織球由来と思われる細胞集団と考えられ，核分裂像も認められない．

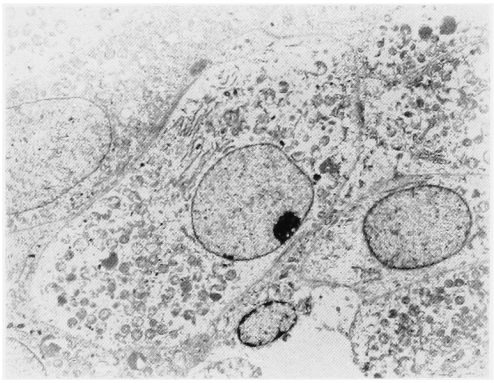

Fig. 8. 電顕所見（弱拡大）：電子密度の低い細胞質内に多数のミトコンドリアが認められ，細胞膜の一部には microvilli 様の変化が見られる．

では，核の異形性に乏しい比較的大型の腫瘍細胞が細い間質を伴なって充実性に増殖し，それらの細胞質は泡沫状となり，組織球由来と思われる細胞集団と考えられ，核分裂像も認められない（Fig. 7）．この結果，黄色腫が強く疑われたが，腎細胞癌 clear cell subtype との鑑別も困難であったため，電顕での検索も加えた．

電顕所見：弱拡大では，電子密度の低い細胞質内に多数のミトコンドリアが認められ，細胞膜の一部には microvilli 様の変化が見られる（Fig. 8）．強拡大では，明らかな microvilli が認められる（Fig. 9）．この結果より，上皮性由来の細胞と判断し，非上皮性腫瘍である黄色腫の可能性は否定され，最終的に腎細胞癌 clear cell subtype と診断した．

術後経過は良好で，1986年1月現在再発，転移を認

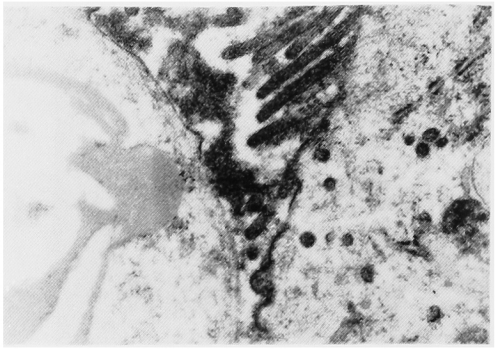

Fig. 9. 電顕所見（強拡大）：明らかな microvilli が認められる．

めず，外来通院中である．

考　　察

同一腎に単純性腎嚢胞と腎腫瘍の合併する頻度は1～10％と言われるが，特に最近の文献では1～2％の報告が多いようである[1~3]．合併の様式については Gibson ら[4] の分類が最初であり，これは以下の如くである．①腫瘍と嚢胞が離れて無関係に存在する．②腫瘍内部の嚢胞性変化．③嚢胞壁から腫瘍が発生する．④腫瘍により血管あるいは尿細管が圧迫閉塞されて嚢胞が形成される．Kaiser ら[5] は，この分類のうち，③を cystadenoma とし，さらに，⑤型として，嚢胞壁に腫瘍がシート状に散在する場合を加えている．しかし，実際にはこれらを明確に分類することは難しい場合が多く，本邦報告例でも型分類を明記してあるものは少ない[6,7]．

本症例は，嚢胞内に多発した腎細胞癌であり，極めてまれな型と考えられる．本邦での報告例は現在までに28例であるが，このような例は現在まで報告されていない[6~8]．Gibson の分類に従えば③型，Kaiser の分類に従えば⑤型と考えられるが，Kaiser ⑤型は本来，肉眼的には腫瘍は確認出来ず，組織学的所見から初めて診断がつくとしており，Kaiser の分類では，いずれにも属さないとも考えられる．

本症例は，手術時肉眼的所見および組織学的検査から，まず黄色腫を強く疑ったが，文献的にはこのような症例の報告はなく，また，光顕レベルでは腎細胞癌との鑑別も困難であったことから，電顕での検索を加え，上皮性由来の細胞であることから，最終的に腎細胞癌と診断した．その組織発生として，本症例の腫瘍は多発性であり，嚢胞壁内面は腫瘍の存在しない部分が存在することから，多中心性に嚢胞壁内面に発生したものと考えられる．

以上より考えると，本症例の Gibson, Kaiser らの分類での位置づけは難しく，むしろ新しい型として付け加えられなければならないと思われる．報告例の増加してきた現在，いわゆる古典的な Gibson, Kaiser らの分類にこだわることなく，新しい分類が確立されることを希望したい．

さらに，黄色腫と腎細胞癌との鑑別は難しいこともあるため，単に光顕レベルでの検討のみにとどまらず電顕での検索も積極的に行なうべきである．

結　　語

巨大腎嚢胞に合併し，黄色腫との鑑別困難であった極めてまれな形態を示す腎細胞癌の一症例を報告し，若干の文献的考察を加えた．

文　　献

1) Emmett JL, Levine SR and Woolner LB Co-existence of renal cyst and tumor ; incidence in 1,007 cases. Brit J Urol **35**: 403～410, 1963
2) Lang EK : Coexistence of cyst and tumor in the same kidney. Radiology **101**: 7～16, 1971
3) Sparwasser C, Basting R und Altwein JE. Aktualisiertes Programm zur Differenzierung zystischer und solider Raumforderungen der Niere. Urologe A **23**: 153～160, 1984
4) Gibson TE Interrelationship of renal cyst and tumor. J Urol **71**: 241～252, 1954
5) Kaiser TF, Hodson JM, Siebel RE, Albee RD, Farrow FC and McMahon JJ : Evaluation of asymptomatic renal mass by selective renal angiography and percutaneous needle puncture. J Urol **98**: 436～443, 1967
6) 崎山　仁・鍋倉康文・山本敏広・上野文麿：単純性腎嚢胞様所見を呈した腎細胞癌の1例．西日泌尿 **46**：905～908, 1984
7) 藤永卓治・深谷俊郎・上門康成：同一腎に発生した腎嚢胞と腎腫瘍の1例，泌尿紀要 **28**：1413～1418, 1982
8) 山崎義久・西井正治・小川兵衛・加藤雅史・木下修隆・多田　茂：同一腎に発生した多発性嚢胞と直接肝浸潤を伴なった腎細胞癌（Stage IV）の1例．泌尿紀要 **30**：817～828, 1984

（1986年2月27日受付）