〔泌尿紀要33巻3号
1987年3月〕

腰椎より発生した軟骨肉腫によると思われる腎血管性高血圧症の1例

千葉大学医学部泌尿器科学教室（主任：島崎　淳教授）
赤倉功一郎
布施秀樹
伊藤晴夫
島崎　淳
千葉大学医学部整形外科学教室（主任：井上駿一教授）
井上駿一

A CASE OF RENOVASCULAR HYPERTENSION DUE TO CHONDROSARCOMA ARISING FROM LUMBAR VERTEBRAE

Koichiro AKAKURA, Hideki FUSE,
Haruo ITO and Jun SHIMAZAKI
From the Department of Urology, Chiba University School of Medicine
(Director: Prof. J. Shimazaki)
Shunichi INOUE
From the Department of Orthopedics, Chiba University School of Medicine
(Director: Prof. S. Inoue)

A 35-year-old man visited our clinic with the chief complaint of headache and an upper abdominal mass. Renal vein renin activity, drip infusion pyelogram, CT scan and selective renal angiogram demonstrated a retroperitoneal tumor and right renovascular hypertension. Thus tumor extirpation and right nephrectomy were performed. After nephrectomy, blood pressure was corrected within the normal range. Histologically the tumor was diagnosed to be chondrosarcoma and there was no lesion in the wall of the right renal artery. This case had secondary chondrosarcoma arising from the first and second lumbar vertebrae and produced renovascular hypertension due to compression of the tumor.

Key words: Renovascular hypertension, Chondrosarcoma

緒　　言

腎血管性高血圧症の原因としては腎動脈壁そのものの病変によるものが大部分である[1]．今回われわれは軟骨肉腫による血管外からの圧迫に起因したと思われる症例を経験したので報告する．

症　　例

患者：35歳，男性

主訴：頭痛，上腹部腫瘤

既往歴：生後まもなく右下肢の外骨腫の手術，19歳時，多発性外骨腫にて右肩および両下肢の手術

家族歴：弟，外骨腫の手術

現病歴：1983年8月，頭痛出現し，9月，近医にて高血圧を指摘された．1984年1月より，心窩部の不快感および上腹部に腫瘤を触れたため近医受診した．5月1日，精査のため当院第1外科へ入院し，6月11日軟骨肉腫の疑いにて整形外科に転科となった．高血圧

の精査のため，6月21日，当科外来を受診した．

現症：体格栄養中等度．captopril 50 mg 内服中で，血圧 184/100 mmHg．上腹部に臍3横指上を下縁とした硬い腫瘤を触知した．腎は両側とも触れず，腹部血管雑音を聴取せず，四肢に多発性外骨腫およびその手術痕を認めた．

検査成績：血液所見：赤血球数 $467\times10^4/mm^3$，白血球数 $3{,}900/mm^3$，総蛋白 7.6 g/dl，GOT 27 IU/l，GPT 30 IU/l，LDH 173 IU/l，ALP 98 IU/l，BUN 12 mg/dl，creatinine 0.9 mg/dl，Na 137 mEq/l，K 3.9 mEq/l，Cl 101 mEq/l，赤沈：1時間値 12 mm，2時間値 30 mm．尿所見：糖（－），pH 6.0，蛋白（±），潜血（－），比重1.017．PSP 検査：15分値22%，120分値73.5%．

内分泌学的検査：末梢血・血漿レニン活性 6.00 ng/ml/h（正常値 0.30 ng/ml/h ～2.90 ng/ml/h），angiotensin I 670 pg/ml（正常値 250 pg/ml 以下），angiotensin II 40 pg/ml（正常値 25 pg/ml 以下）．captopril 負荷腎静脈血血漿レニン活性[2]（captopril 25 mg 内服30分後）：右腎静脈血，左腎静脈血および腎静脈分岐下下大静脈血：負荷前それぞれ，4.15 ng/ml/h，2.00 ng/ml/h，2.02 ng/ml/h．負荷後それぞれ，50.00 ng/ml/h，4.91 ng/ml/h，5.43 ng/ml/h．腎静脈血レニン活性化（右腎/左腎）：負荷前 2.08，負荷後 10.18．

X線学的検査：DIP：第1，第2腰椎の位置に石灰化を伴う腫瘤陰影を認めた．左腎機能は良好だが，右腎は造影されなかった（Fig. 1）．CT scan：第1，第2腰椎の椎体に連続してその前方に石灰化を伴う腫瘤を認め，右腎の萎縮を認めた（Fig. 2）．選択的右腎動脈造影：右腎動脈は上方に圧排され，ほぼ全長にわたり狭小化していた（Fig. 3）．

以上より，後腹膜腫瘍および右腎血管性高血圧症と診断された．

手術所見：1984年7月11日，左腰部斜切開にて腫瘍摘出術を施行し，病理組織学的に軟骨肉腫であった．8月19日，残存腫瘍および腎血管性高血圧症に対し，右腰部斜切開で腫瘍摘出術および右腎摘出術を施行した．右腎動脈は腫瘍にまきこまれていた．

摘出標本所見；右腎は 8×5.5 cm と萎縮しており，割面中部に径約 1 cm の腫瘍を認めた（Fig. 4）．

病理組織学的所見；右腎は慢性腎盂腎炎の像を呈し，傍糸球体装置の肥大はなかった．腎門部腎動脈に病変を認めなかった．右腎の腫瘍は乳頭状腺腫と診断された（Fig. 5）．

術後経過；血圧は，術前 160/110 mmHg 前後が，

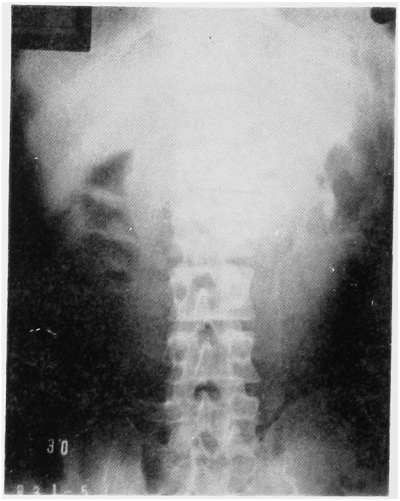

Fig. 1.　DIP

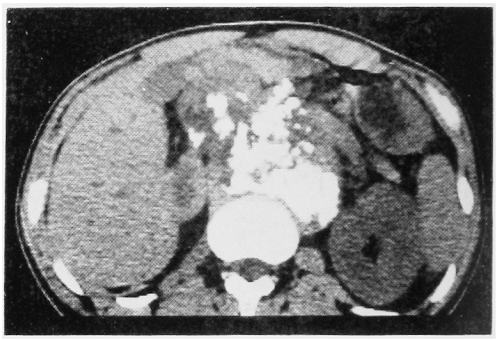

Fig. 2.　CT scan

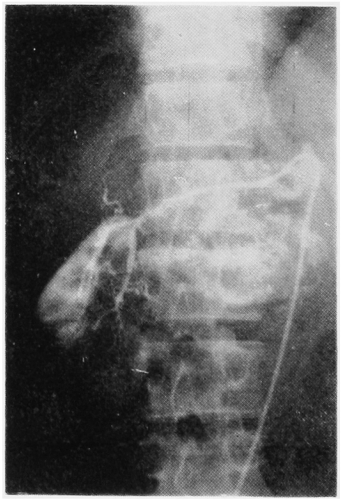

Fig. 3.　Selective right renal arteriography

術後著明に下降し，降圧剤の服用なしで 125/85 mmHg 前後と正常化した（Fig. 6）．術後1年4カ

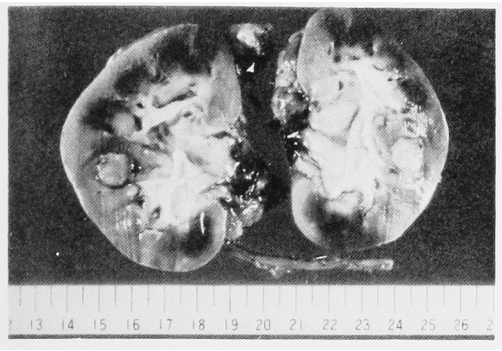

Fig. 4. Macroscopic appearance

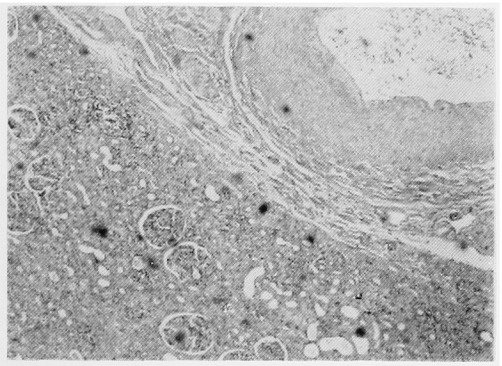

Fig. 5. Microscopic appearance

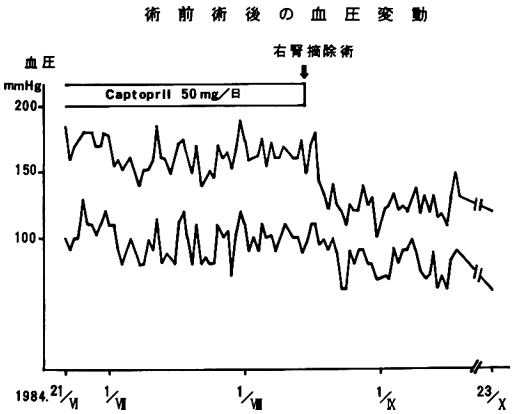

Fig. 6. Changes in blood pressure

月を経過した現在，外来にて経過観察中であるが，血圧は正常である．

考　　察

本邦では，腎血管性高血圧症の原因として線維筋性増殖，アテローム硬化，大動脈炎症候群が3大原因とされており[1]，腫瘍による腎動脈圧排例の報告は少ない．褐色細胞腫と腎血管性高血圧症の合併例は報告されているが[3]，その発生機序としては，①腫瘍による腎動脈の圧迫，②持続的なカテコラミン分泌が腎動脈のスパスムをひきおこし腎動脈壁に器質的変化をもたらす，③腎動脈壁に病変がおよぶ神経線維腫症に褐色細胞腫が合併した場合，などが考えられるが，必ずしも①だけによるものとは限らない．腫瘍による圧排と考えられる例は稀であり，褐色細胞腫以外では，われわれの調べ得た限りでは，Mundis らによる malignant nonfunctioning paraganglioma による腎血管性高血圧症の1例[4]のみである．本邦では腫瘍圧迫による高血圧症はこれが第1例目と思われる．

自験例は，多発性外骨腫に由来し第1，第2腰椎に発生した2次性軟骨肉腫を有し，おそらくこの腫瘍により右腎動脈が圧排されたため，右腎動脈が狭小化し腎血管性高血圧症を呈したと考えられる．2次性軟骨肉腫は比較的悪性度の低い腫瘍である[5]．自験例はすでに19歳の時点で第1，第2腰椎の部位に外骨腫が認められており，この外骨腫が悪性化して長期にわたり比較的緩除に腎血管が圧迫され萎縮腎となったと思われる．手術時すでに軟骨肉腫は，腎自体への浸潤はないものの椎体前方から左右両側へ広範に浸潤しており，この腫瘍摘除のために左右両側からのアプローチを余儀なくされた．

自験例の高レニン性高血圧症の原因としては，レニン産生腫瘍によるもの[6]，あるいは先天性萎縮腎によるもの[7,8]も考えられる．しかし，自験例の右腎乳頭状腺腫は組織学的に傍糸球体細胞腫とは明らかに異なっており，また自験例の糸球体，尿細管の構築は良好であることより，後者も考えにくいだろう．

腎血管性高血圧症の治療として，近年，PTA (percutaneous transluminal angioplasty)[9]，ex vivo surgery を用いた自家腎移植[10]などが試みられ，良好な成績をおさめており，腎摘出術の適応は狭められてきている．しかし，自験例は右腎は萎縮し右腎動静脈は腫瘍にまきこまれ，右腎摘出術は避けられないだろう．また，2次性軟骨肉腫は転移なども比較的少なく長期予後が期待できる．その意味でも，血圧の是正は意義のあることであろう．

結　　語

35歳男性で，第1，第2腰椎より発生した2次性軟骨肉腫により右腎動脈が圧排され腎血管性高血圧症をきたしたと思われる例に対し，右腎摘出術を施行し血圧の正常化をみたので報告した．

文　　献

1) 池上奎一・野村芳雄・宍戸仙太郎・川村俊三・大越正秋・中村　宏：腎血管性高血圧症．日本臨床 **33**：165～171，1975

2) Lyons DF, Streck WF, Kem DC, Brown RD, Galloway DC, Williams GR, Chrysant SG, Danisa K and Carollo M: Captopril stimulation of differential renins in renovascular hypertension. Hypertension **5** 615～622, 1983

3) Kaufman JJ: Pheochromocytoma and stenosis of the renal artery. Surg Gynecol Obstet **156**: 11～15, 1983

4) Mundis RJ, Bisel HF, Sheps SG, Sheedy PF2D, Gaffey TA and Sterioff S: Malignant nonfunctioning paraganglioma of the retroperitoneum producing renovascular hypertension. Mayo Clin Proc **57**: 661～664, 1982

5) 阿部光俊・立石昭夫・大野藤吾・伊地知正光・滝川一興：2次性軟骨肉腫について．整形外科 **18**: 1079～1087，1967

6) Lam ASC, Bédard YC, Buckspan MB, Logan AG and Steinhardt MI: Surgically curable hypertension associated with reninoma. J Urol **128**: 572～575, 1982

7) 中田瑛浩・石川成明・秋谷　徹・柳　重行・片山喬・杉森正克・高田正信・三輪淳夫：萎縮腎による腎性高血圧症の1例．臨泌 **36**：55～58，1982

8) Gilboa N, Bartoletti A and Urizar RE: Severe hypertension in a newborn associated with increased renin production by a hypoplastic kidney. J Urol **128**: 570～571, 1982

9) 山田龍作・佐藤守男・西口　孝・三島隆生・川端衛・山口真司・中塚春樹・中村健治・小林伸行・高島澄夫・田中正博・山田哲也．腎血管性高血圧症に対する Percutaneous Transluminal Angioplasty の経験．臨泌 **36**：501～509，1982

10) 日台英雄：ex vivo surgery での手術手技．臨泌 **34**：631～637，1980

（1986年2月6日受付）