泌尿紀要33巻3号
1987年3月

外傷性腎動脈血栓症の1例

千葉大学医学部泌尿器科学教室（主任：島崎　淳教授）
佐藤信夫
布施秀樹
伊藤晴夫
島崎　淳

A CASE OF TRAUMATIC RENAL ARTERY THROMBOSIS

Nobuo SATO, Hideki FUSE,
Haruo ITO and Jun SHIMAZAKI
From the Department of Urology School of Medicine, Chiba University,
(Director: Prof. J. Shimazaki)

A case of traumatic renal artery thrombosis is reported. The patient is a 14-year-old girl with the chief complaint of hypertension. She was admitted to our hospital about a month after a traffic accident. An IVP demonstrated nonvisualization of the right kidney and complete occlusion of the right renal artery was revealed by aortography. Right nephrectomy was performed, because atrophy of the right kidney was marked. A week after the operation, her blood pressure became normal. We present our case and review the literature.

Key words: Renal injury, Renal artery thrombosis, Renal pedicle injury

緒　　言

近年，交通事故の増加に伴い腎外傷は増加しつつあるが，腎茎部に限局した損傷は比較的まれである．われわれは，外傷性腎動脈血栓によると思われる腎梗塞の1例を経験したので，若干の文献的考察と共に報告する．

症　　例

患者：14歳，女性

主訴：高血圧

初診：1985年5月2日

既往症：先天性股関節脱臼

家族歴：特記すべきこと無し

現病歴：1985年3月26日，自転車運転中に自動車と接触し，自転車のハンドルで右腹部を強打した．近医受診．強い腹痛が4，5日持続した．IVP にて右腎の無機能，腹部動脈造影にて，右腎動脈の狭窄との診断をうけ，5月2日当科を紹介される．

現症：体格，栄養中等度．腹部理学的所見異常無し．腎は両側触れず．圧痛無し．血圧は 168/110 mmHg と高血圧を呈した．

検査成績の推移を示す（Table 1）．外傷発生時の顕微鏡的血尿の有無は不明である．当科初診時には顕微鏡的血尿は見られなかった．一過性の白血球増加，トランスアミナーゼ，LDH の上昇がみられた．静脈血サンプリングにて右腎静脈レニン値は 9.2 ng/ml と高値を示した．受傷直後の IVP では，右腎の造影剤の排出はまったく見られず，ネフログラムも縮小していた（Fig. 1）．腹部 CT スキャンでは右腎前面部に広い無機能部位を認めた（Fig. 2）．腹部大動脈造影では，右腎動脈の分岐部より 1 cm の部位に狭窄を認めた（Fig. 3）．腹部超音波断層法では，右腎の萎縮を認めたが，左腎の代償性肥大は認めなかった（Fig. 4）．レノシンチグラムでも右腎の描出は全く認めなかった（Fig. 5）．

Table 1.　検査成績の推移

	3—26	4—17	5—2
WBC (×10²/ml)	147	72	70
RBC (×10⁴/ml)	477	489	456
Ht (%)	42	40	40
Hb (g/dl)	13.5	13.7	13.1
Plt (×10⁴/ml)			33
GOT (mu/ml)	108	19	22
GPT (mu/ml)	67	12	6
LAP (GRU)	162	162	205
Alp (mu/ml)	115	87	115
LDH (mu/ml)	953	455	141
BUN (mg/dl)	16.7	9.0	3.2
Na (mEq/l)			139
K (mEq/l)			39
Cl (mEq/l)			103
尿中RBC			(—)
尿中WBC			(+)
右腎静脈レニン値	9.2 ng/ml		
左腎静脈レニン値	4.2 ng/ml		

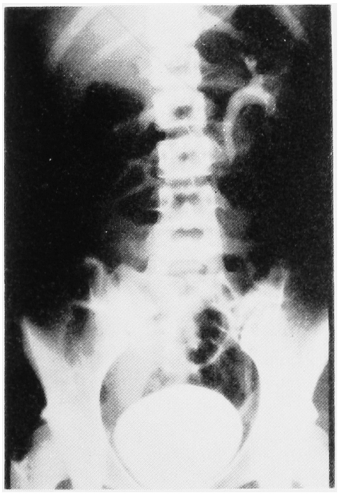

Fig. 1.　VIP：右腎は機能なく，ネフログラムも縮小している．

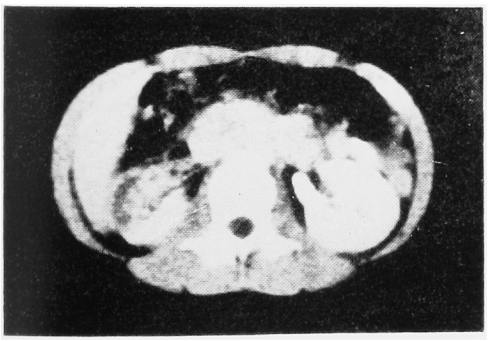

Fig. 2.　CT：右腎前面部に広い無機能部位を認める．

以上により外傷性腎動脈血栓による右腎梗塞と診断し，5月15日，手術施行した．右腎周囲に血腫なし．腎被膜と周囲組織との癒着もなかった．腎は鶏卵大に萎縮し，腎動脈の拍動を触れないため，腎摘出術施行した．腎茎部は周囲脂肪組織と固く癒着していた．

摘出標本：腎は大きさ 7.3×3.7×3.0 cm，重さ 50 g で表面は凹凸不整となり，一部出血を思わせる部分も認められた．地図状ないし楔状の陥凹を示す部分と比較的平滑な表面を有する部分が混在していた（Fig. 6）．

病理組織学的所見．腎門部ないし葉間動脈では，動脈の内腔はほぼ器質化された血栓により閉塞状態となり，一部では再疎通の所見も見られた（Fig. 7）．腎実質では，糸球体の瘢痕化の目立つ部分（古い梗塞），

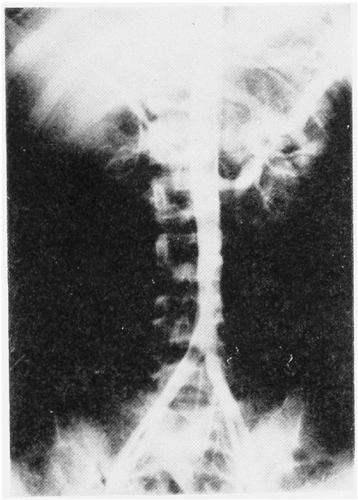

Fig. 3.　腹部大動脈造影：右腎動脈は分岐部より 1 cm の部位に狭窄を認める．

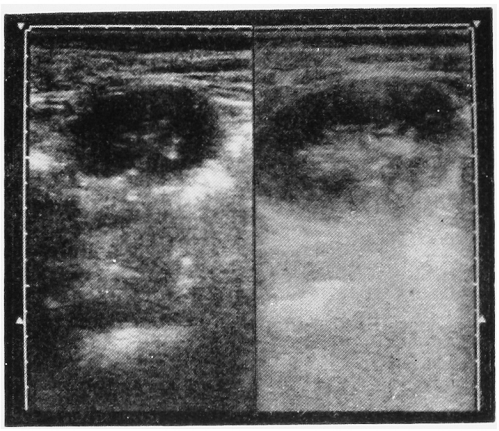

Fig. 4.　腹部超音波断層法：右腎の著しい萎縮を認める．

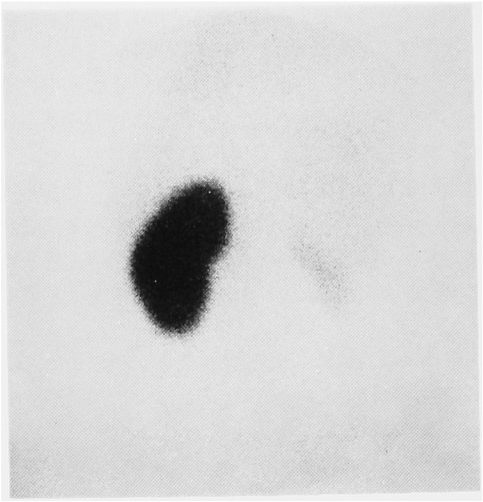

Fig. 5. レノシンチグラム:右腎は全く描出されない.

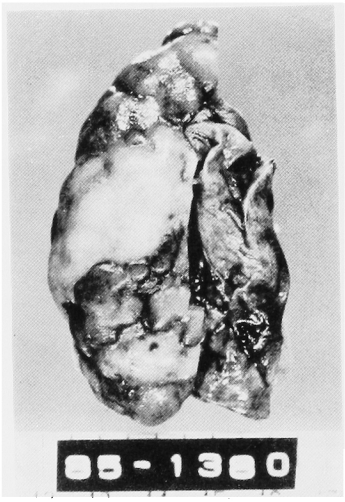

Fig. 6. 摘出標本：右腎は鶏卵大に萎縮し，表面は凹凸不整，一部出血を思わせる部分も認められる.

Fig. 7. 病理標本1)：腎門部の動脈の内腔は器質化された血栓により閉塞している.

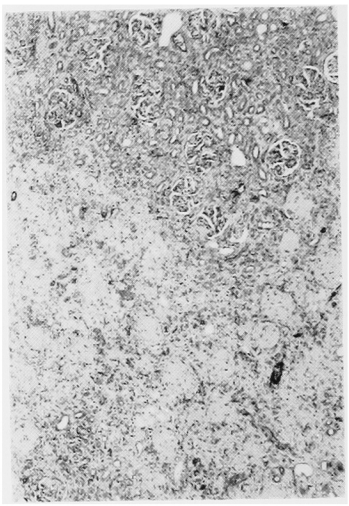

Fig. 8. 病理標本2)：梗塞部分と正常皮質部分が混在している.

急性の尿細管壊死を示す部分，ほぼ正常な腎皮質の残存の認られる部分が混在していた（Fig. 8）．術後1週間で血圧は正常化した.

考　　察

腎外傷の中でも腎茎部損傷（腎動脈血栓）は，その腎機能に与える影響を考えると，最も重篤な疾患である．欧米では1986年 Von Recklinghausen[1] によって初めて報告されて以来比較的多数の報告[2~4]があり，両側損傷も10数例の報告[5,6] がある．本邦においては詳細な報告は少なく，1961年岩本ら[7] の報告が最初であり，1978年宮別ら[8] が9例を集計しているが，その後自験例を含めた4例[9~11] を加えても13例に過ぎない（Table 2）.

Collins ら[12]は動脈血栓の発生機序を次のように説明している．腎は比較的可動性を有するが，腎動脈は大動脈の起始部で固定されている．このような状態で腎に急激な外力が加わると，過進展された腎動脈の内膜に亀裂が生じる．その結果，内膜下血腫や，血栓形成による動脈閉塞が生じる．本邦報告例でも，11例中8例と左に好発していることは，この発生機序によく合致する．すなわち左腎動脈が右より短いこと，右腎は肝によって保護されていることなどである．また，

Tabel 2. 外傷性腎動脈血栓症の本邦報告例

症例	年令	性	主訴	原因	患側	IVP	動脈撮影	血尿	血圧	治療
1	23	M	肉眼的血尿	交通事故	左	?	?	Ma	?	腎摘
2	53	F	無尿	交通事故	両側	—	—	—	正常	剖検
3	33	M	顕微鏡的血尿	落下	左	左無機能	1ヶ月后	Mi	?	腎摘
4	20	M	無尿	背部打撲	両側	—	—	?	高	剖検
5	20	M	高血圧	背部打撲	左	左無機能	1.5ヶ月后	Mr	高	腎摘
6	46	M	肉眼的血尿	転倒	左	?	?	Ma	?	腎摘
7	19	M	高血圧	交通事故	右	右無機能	1ヶ月后	Ma	高	腎摘
8	6	M	肉眼的血尿	交通事故	左	左無機能	3ヶ月后	Ma	正常	保存
9	38	M	肉眼的血尿	交通事故	左	左無機能	3ヶ月后	Ma	正常	腎摘
10	18	M	肉眼的血尿	交通事故	右	右無機能	5日后	Ma	正常	腎摘
11	19	M	肉眼的血尿	交通事故	左	左無機能	14日后	Ma	正常	腎摘
12	37	M	?	落下	左	左無機能	?	Mi	正常	腎摘
13	14	F	高血圧	交通事故	右	右無機能	3週后	?	高	腎摘

? 不明　— 無施行　Ma 肉眼的血尿　Mi 顕微鏡的血尿

Sullivan[13] は脊椎の右腎動脈への直接外力を重視している.

腎茎損傷に特徴的な症状はない. 外傷の病歴, 血尿, 腎部の疼痛, 蛋白尿などが一般的な症状とされているが, 患者の24%に血尿を認めなかったとする Stables ら[3]の報告や, 患者の50%に特記すべき症状を認めなかったとする Skinner[14] の報告もあり, また他臓器の損傷を合併していることも多く, 早期の診断は容易ではない. 本邦報告例では, 主訴は血尿が最も多く7例に見られた. ついで, 高血圧が3例, 無尿が2例であった. 後者は両側例であった.

したがって腹部外傷の際には, 外傷の部位のいかんにかかわらず, 検尿, IVP が必須であり, 患側の無機能を認めれば, 腎茎損傷を念頭において迅速な動脈造影が必要である. IVP にて無機能腎を呈する原因としては, 腎動脈血栓の他に, 外傷前よりの機能低下, 腎断裂, 反射性無尿などがあり, それぞれの鑑別, 他臓器の合併損傷の診断にも動脈造影は有用である. McAnisch ら[15] は腎梗塞の診断に CT が有用であるとしている. R-P は感染や, 溢流により腎保存治療時には禁忌である. 診断がつきしだい直ちに血行再建となる. 本邦報告例においては IVP 施行例全てに無機能が認められているが, 動脈造影までに, 一番早い例で5日, 遅い例では3カ月を要し, 全例血行再建の機を逃している. 診断の遅れは腎茎損傷の認識の低さを示しているといえる. 欧米では数例の成功例をみているが, Skinner[14] は受傷後12時間, Lohses ら[6]は20時間が血行再建の限界としている.

手術法としては, Embolectomy Catheter によって血栓を除去する方法, 血栓部分の血管を切除して端端吻合する方法, 血管の自家移植をする方法などが行なわれている.

外傷性腎梗塞は閉塞の程度により腎の乏血性変化にも様々な段階があり, 正常血圧のものから, 本症例のごとくレニン活性の上昇, 高血圧を呈し, 腎摘出で改善したものまでがある. したがって受傷後診断がつくまでに日時の経たものは, 血圧, レニン活性などの長期観察が必要である.

結　　語

15歳, 女性, 外傷性腎梗塞の1例を報告し, 自験例を含めた13例の集計に若干の文献的考察を加えた.

（本論文の主旨は第435回日本泌尿器科学会東京地方会にて発表した.）

文　　献

1) Von Recklinghausen F: Hämorragische Nierenfarkte. Virchow Arch Path Anat **20**: 205, 1861

2) Bryniak SR and Morales A: Blunt trauma to renal artery. Urology **8**: 379～381, 1976

3) Stables DP, Foushe RF, De Villiers JP and Waters RF: Traumatic renal artery occlusion: 21 Cases. J Urol **115**: 229～233, 1976

4) Barsch G, Flora G and Buchdteiner R: Successful renal revascularization of unilateral traumatic renal artery thrombosis. J Urol **124**: 115～118, 1980

5) Toguri AG, Liu TT and Bayiss C: Trauma-

tic bilateral renal artery thrombosis. J Urol **112**: 430～432, 1974

6) Lohse JR, Botham JR and Waters RF: Traumatic bilateral renal artery thrombosis; Case report and reveiw of literature. J Urol **127**: 522～525, 1982

7) 岩本　孝・松本恵一・遠藤　法：外傷による急性腎不全. 泌尿会誌 **52**：964～965, 1961

8) 宮別　徹・岩田英信・松本充司・越知憲治・高羽津・竹内正文：外傷性腎動脈閉塞の1例. 西日泌尿 **39**：816～820, 1977

9) 10) 福岡　洋・藤井　浩・西村隆一・高井修道：腎外傷の臨床的観察. 横浜医学 **29**：183～191, 1978

11) 安積秀和・山中　桂：外傷性腎動脈血栓症の1例. 臨泌 **37**：441～444, 1983

12) Collins HA and Jacobs JK: Acute arterial injuries due to blunt trauma. J Bone Joint Surg **43**: 193～197, 1961

13) Sullivan MJ, Smalley R and Banowsky LH: Renal artery occlusion secondary to trauma. J Trauma **12**: 509～515, 1972

14) Skinner DG: Traumatic renal artery thrombosis. Ann Surg **177**: 264～267, 1973

15) McAnisch JW and Federle MP: Evaluation of renal injuries with Computerized tomography. J Urol **128**: 456～460, 1982

（1986年2月3日受付）

β-ラクタマーゼ阻害剤配合の世界初のセフェム系抗生剤

広く、鋭く、叩く。新発売



〔薬価基準収載〕

〈効能・効果〉ブドウ球菌属、大腸菌、シトロバクター属、クレブシエラ属、エンテロバクター属、セラチア属、プロテウス・ブルガリス、プロテウス・ミラビリス、プロテウス・モルガニー、プロテウス・レットゲリ、緑膿菌、インフルエンザ菌、アシネトバクター属、バクテロイデス属のうちセフォペラゾン耐性で本剤感性菌による下記感染症：敗血症、感染性心内膜炎、外傷・手術創などの表在性二次感染、咽喉頭炎、急性気管支炎、扁桃炎、慢性気管支炎、気管支拡張症（感染時）、慢性呼吸器疾患の二次感染、肺炎、肺化膿症、膿胸、腎盂腎炎、膀胱炎、胆のう炎、胆管炎、肝膿瘍、腹膜炎（含、骨盤腹膜炎、タグラス窩膿瘍）、子宮付属器炎、子宮内感染、骨盤死腔炎、子宮旁結合織炎、バルトリン腺炎。

〈剤形・包装〉スルペラゾン静注用0.5g：10バイアル、スルペラゾン静注用1g：10バイアル

※使用上の注意、取扱い上の注意、用法・用量は添付文書をご参照ください。

SP 複合抗生物質製剤 スルペラゾン® Sulperazon® 静注用

静注用スルバクタムナトリウム・セフォペラゾンナトリウム（略号SBT/CPZ）

Pfizer

科学を世界の向上のために

台糖ファイザー株式会社

東京都新宿区西新宿2-1-1 新宿三井ビル 〒163

1986.06 ADA