泌尿紀要33巻4号
1987年4月

多房性腎嚢胞に腎細胞癌を合併した2例

横浜南共済病院泌尿器科（部長：福岡　洋）
五　島　明　彦
福　岡　　洋

横浜南共済病院臨床検査科（部長：北村　創）
北　村　　創

TWO CASES OF MULTILOCULAR RENAL CELL CARCINOMA

Akihiko GOTO and Hiroshi FUKUOKA
From the Department of Urology, Yokohama Minami Kyosai Hospital
(Chief: Dr. H. Fukuoka)

Hajime KITAMURA
From the Department of Pathology, Yokohama Minami Kyosai Hospital
(Chief: Dr. H. Kitamura)

Two cases of multilocular cyst of the kidney associated with clear cell carcinoma are described. Only 15 cases of multilocular cystic carcinoma of the kidney have been reported in the English literature including 6 Japanese cases. Their preoperative diagnosis is very difficult and nephrectomy is the only choice of treatment in many cases.

The histopathogenesis of the multilocular cyst is reviewed.

Key words: Multilocular cyst of the kidney, Clear cell carcinoma

緒　　言

多房性腎嚢胞は，片側性，限局性，非遺伝性の嚢胞性腎疾患の一つであり，稀なものであるが，近年その報告例は増加しつつある．しかし，その発生病理については，腫瘍的性格を示唆する報告[4,11,12]が多いものの定説はみられない．今回われわれは，多房性腎嚢胞に腎細胞癌が合併した興味ある2症例を経験したので報告する．

症　　例

症例1

患者：山○　正，51歳男性，会社員

主訴：左上腹部痛

初診年月日　1984年8月17日

現病歴：1984年7月，左上腹部痛を主訴として，横浜南共済病院第2内科を受診した．腹部エコーにて左腎下極付近の腫瘤を指摘され，泌尿器科併診の上，精査加療のため1984年8月29日入院した．

既往歴：3年前より高血圧にて加療中

家族歴：特記すべきことなし

入院時現症：身長 154 cm，体重 55 kg．発熱なし．血圧 130/70 mmHg，脈拍 72/min，整．眼瞼結膜貧血なし．頸部，鎖骨上，腋下，ソケイ部リンパ節触知せず．胸部理学的所見異常なし．腹部は平坦で軟，腫瘤は触知せず．前立腺は触診上正常大．四肢に異常所見なし．

入院時検査成績：血液検査；白血球 5,000/mm³，赤血球 475×10^4/mm³，Hb 13.7 g/dl，Hct 39.3%．血沈1時間値 4 mm，2時間値 10 mm．生化学検査；BUN，Cr，肝機能検査異常なし．蛋白分画正常範囲．尿所見；蛋白（－），糖（－），沈渣白血球1～3/視野，赤血球1～2/視野．尿細胞診3回とも class I．心電図；正常範囲．

レ線検査成績：胸部レ線検査では異常を認めない．KUB では腎部に一致する石灰化陰影なく，IVP では，左腎下極の外側に腫瘤陰影がみられた．

腎動脈造影では，腫瘤に一致する部位は hypovascular で，新生血管像はみられないが，nephrogram phase でわずかに腫瘤の描出をみた（Fig. 1）．

腹部エコーでは，左腎下極外側に突出する腫瘤で，隔壁を有する嚢腫病変であった．

腹部 CT でも，同様な所見であったが，腫瘤の壁がやや不整であった（Fig. 2）．以上の所見から，多房性腎嚢胞と診断したが，腎癌の合併も否定できないため，経腹膜的に左腎摘除術を施行した．

手術所見：硬膜外麻酔および気管内挿管全身麻酔のもとに，anterior subcostal incision にて腹腔内に入る．視診，触診上腹腔内臓器には転移，浸潤の所見はみられなかった．左腎茎部を処理後，後腹膜腔より左腎を周囲脂肪組織とともに摘出した．

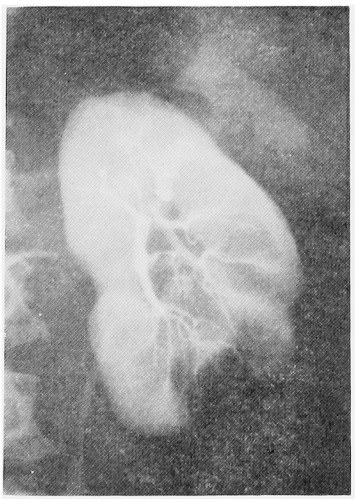

Fig. 1. Case 1. Selective left renal angiography.

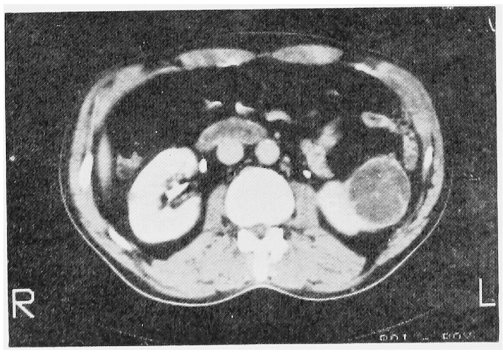

Fig. 2. Case 1. CT scan showing left renal tumor

摘出標本　左腎重量は 250 g，大きさ 11.5×7×4.5 cm で，腫瘍は 3.8×3.7×3.5 cm のほぼ球形の大きさであった．割面は淡血性の内容液を含み，一部凝血塊がみられ，多房性腎嚢胞の所見であった．肉眼的には腫瘍は確認できなかった（Fig. 3）．

病理組織所見．厚い線維性の壁を有する多房性腎嚢胞で，その壁やうすい線維性の中隔に沿い clear cell type の腎細胞癌がみられた（Fig. 4A, B）．嚢胞

Fig. 3. Case 1. Gross appearance of the left renal tumor on cross section.

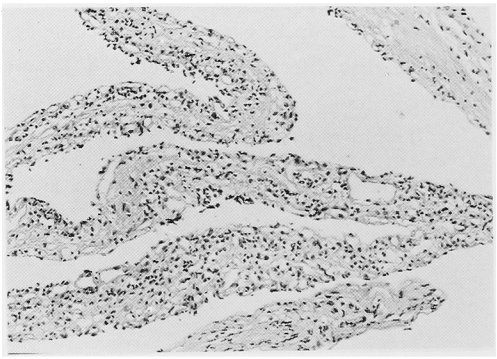

Fig. 4. A. Case 1. Microscopic appearance of the tumor (H.E stain ×40)

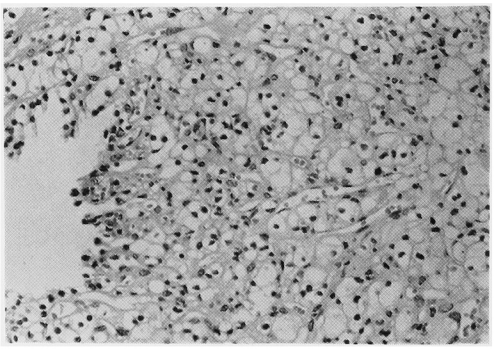

Fig. 4. B. Case 1. Microscopic appearance of the cyst wall. (H.E stain ×100)

と腎盂の間に交通はみられなかった．

術後経過：順調な経過で，術後26日目で退院した．ヒスロン，5-FU を投与して外来通院で経過観察中である．現在術後1年6カ月経過し，転移をみとめていない．

症例2

患者：酒〇雅〇，44歳男性，会社員

主訴：特になし

現病歴：1985年9月25日脳梗塞にて，横浜南共済病院第1内科入院．腹部エコーにて左腎腫瘤を偶然発見された．脳血管造影時の腎動脈造影にて，腎腫瘍の疑いあり，泌尿器科併診の上，1985年11月21日転科入院となった．

既往歴：高血圧症

家族歴：特記すべきことなし

入院時現症：身長 170 cm，体重 69 kg．発熱なし．表在性リンパ節は触知せず．

胸腹部理学的所見は正常で，腫瘤は触れなかった．

入院時検査成績：血液検査；白血球 6,000/mm³，赤血球 499×10^4/mm³，Hb 13.9 g/dl，Hct 41.9%．血沈亢進なし．生化学検査；BUN，Cr，肝機能検査異常ないが，α_2 グロブリンやや高値．CRP 3+．尿所見；蛋白（−），糖（−），沈渣白血球 1/6〜8 視野，赤血球 1/数視野．尿細胞診4回とも class I．心電図；正常範囲．

レ線検査成績：胸部レ線検査では異常なし．IVPでは，左腎上極に腫瘤陰影がみられた．

腎動脈造影では，腫瘤陰影に一致して，腎内血管の伸展および淡い濃染像がみられた（Fig. 5）．

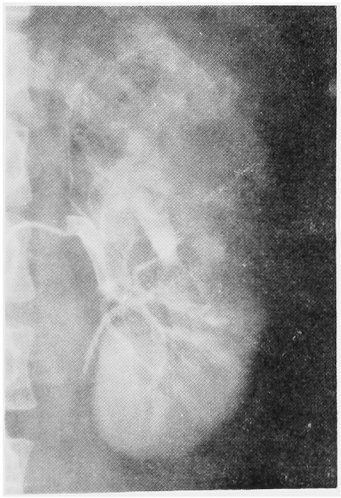

Fig. 5. Case 2. Selective left renal angiography.

腹部エコーでは，左腎上極より突出する腫瘤は隔壁を有し，多房性腎嚢胞の所見であった（Fig. 6）．

腹部 CT では，左腎上極より突出する腫瘤は多くの隔壁を有し，壁の肥厚，不整などの所見はみられなかった（Fig. 7）．

以上より，多房性腎嚢胞に合併した腎癌を疑い手術を施行した．

手術所見：腫瘍は左腎上極より突出し，表面は平滑で，肉眼的には嚢腫様であった．腹腔内他臓器には転移の所見はみられなかった．

摘出標本：左腎重量 710 g，15×9.5×815 cm の大きさで，腫瘤は 10×7.5 cm のほぼ球形であった．割面は，血液を含み，多房性嚢胞の所見であったが，肉眼的に腫瘍はみとめられなかった（Fig. 8）．

病理組織所見・多房性腎嚢胞は厚い線維性被膜につつまれ，嚢胞内には漿液性，粘液性，血性の分泌物を多く含み，隔壁に沿い1層から数層よりなる clear

Fig. 6. Case 2. Left renal echogram showing multilocular cystic tumor.

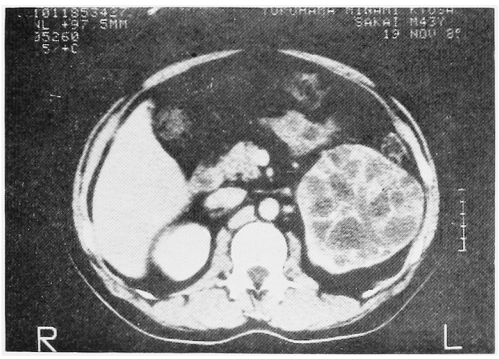

Fig. 7. Case 2. CT scan showing left renal tumor

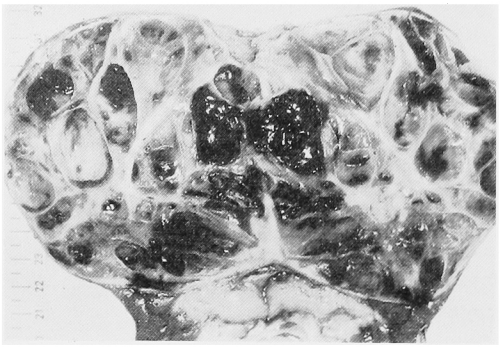

Fig. 8. Case 2. Gross appearance of the removed left renal tumor on cross section.

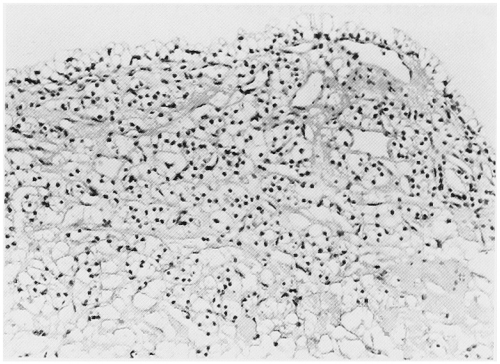

Fig. 9. Case 2. Microscopic appearance of the tumor. (H.E. stain ×50)

cell の集団がみられた．間質にも clear cell が solid あるいは微小嚢胞様に増生し，clear cell type の腎細胞癌と診断した（Fig. 9）．

術後経過：術後経過は良好で，UFT および OK 432 投与にて経過観察中である．

考　　察

多房性腎嚢胞は稀な疾患で，本邦では自験例を含め44例[1]，欧米例を含めても 100 例前後の報告[2]がみらるにすぎない．Powell ら[3]は，多房性腎嚢胞の8つの診断基準について述べているが，Boggs & Kimmelstiel ら[4]は，重要な基準の1つに，mature な nephron が嚢胞中隔内にないことなどをあげ（Table 1），これらが他の嚢胞性腎疾患との鑑別に有用であるとしている．

多房性腎嚢胞の発生病理については，現在までに，(1) septum の癒合不全，(2) 過誤腫様病変，(3) 変性に陥った tubule の集合体，(4) type II polycystic kidney disease，(5) metanephric blastema の腫瘍性増殖説，(6) metanephric blastema の迷入説などの種々の推論がなされている．このうち (5) を支持する報告として，嚢胞内 septum に metanephric blasteman 由来と考えられる embryonic meslchyme をみとめたとの報告[4,7]が散見されることから，(5) の説を支持するものが多少優勢の感がある．

Thomas ら[8]は，多房性腎嚢胞の中隔上皮を電顕で観察し，正常腎集合管上皮に一致した所見を見い出し，Henle's loop，尿細管とは異なるものであると報告している．また，発生論的には，尿管芽の一部に先天的な発育不全があり，これが metanephric blastema の分化異常を伴いながら形成されていったものではないかと推論している．彼の考え方によれば，多房性腎嚢胞は1つの疾患の体系[9,10]としてとらえるべきで，septum に inmature な成分があれば，cystic Wilm's tumor と呼び，また，多房性腎嚢胞とこの中間的疾患が，metanephric blastema の未熟な分化による dysplasia から生じた CPDN (cystic poorly differentiated nephroblastoma) であると考えている．これに近い見解としては，Fowler[11]，Christ ら[12]も，nephroblastoma 様組織と良く分化した嚢胞性変化から，多房性腎嚢胞を Wilm's tumor の嚢胞性変性にいたる状態と考えている．このように，最近では，多房性腎嚢胞は腫瘍的性格を強くもったものと考えられており，今後更にその発生病理に関しては検討すべきと考えられる．

多房性腎嚢胞の予後については，通常良好である[3]が，rapid growth の性格をもつとの報告[3]や，unroofing を行なった後再発したため嚢腫壁を切除した症例も報告[14]されている．転移がみられたとの報告[15~17]もあるが詳細は不明である．予後の良好な1例として

Table 1. The criteria of multilocular cystic kidney by Boggs & Kimmelstiel

1) The lesion must be multilocular.
2) The cysts must, for the most part, be lined by epithelium.
3) The cysts must not communicate with the pelvis.
4) The residual renal tissue should be essentially normal, except for pressure atrophy.
5) Fully developed, mature nephron or portions of such should not be present within the septa of the cystic lesion.

Table 2. Multilocular renal cyst associated with adenocarcinoma

	Author	Age	Sex	Chief complaint	Site	Part	Treatment	Prognosis
1	Okoshi	49	M		L		Nephrectomy	(Lung metastasis)
2	Uson			2 cases, not mentioned in detail				
3	Perlman	50	F	Hematuria	L		Nephrectomy	3 yr alive
4	Yamkiwa	56	M	Hematuria and urine retention	L	Middle and upper	Nephrectomy	20 months alive
5	Pfister	43	F	Flank mass	L	Lower	Nephrectomy	
6	Posso	20	M	Weight loss	R	Upper	Nephrectomy	3.5 yr alive
7	Yamamoto	61	M	Flank mass	L	Middle	Nephrectomy after embolization	12 months alive
8	Sadlowski	43	M	Hematuria	R	Lower	Nephrectomy	24 months alive
9	Roca	65	F	Flank mass	L	Upper and middle	Nephrectomy	12 months alive
10	Lewis	29	M	Flank mass	L	Middle	Enucleation	(solitary kidney)
11	Michiel	35	F	Flank mass	L	Middle and lower	Nephrectomy	
12	Takeuchi	45	M	Flank mass	R	Middle and lower	Nephrectomy and ^{60}Co irradiation	8 months alive
13	Chi-shun	33	M	autopsyにて発見	R	Upper and middle		
14	自験例	51	M	Flank pain	L	Lower	Nephrectomy	13 months alive
15	自験例	43	M	Nothing	L	Upper	Nephrectomy	

は，腎摘後7年間再発を認めないとの報告[18]がみられる．

多房性腎嚢胞と腎細胞癌との合併はきわめて稀なものである．竹内ら[22]の集計を入れ，欧米例を含め15例が報告されており，このうち本邦例は自験例2例を含めた6例である（Table 2）．平均年齢は一般の腎細胞癌の60歳台に比して若く，主訴は血尿，側腹部腫瘤が多い．治療としては，腎摘除術が多く，enucleation を行なったのは1例の報告[24]があるにすぎない．予後についてはその報告は少ないが，一般の腎細胞癌に比してよい傾向がみられる．

腎細胞癌を合併した場合の発生病理については，嚢胞上皮細胞が癌化したのかあるいは両者が同時にあった[25]のか不明であるが，Fewen-Roca ら[26]は，嚢胞上皮細胞と癌細胞との間には，種々の程度の移行状態があることを発見し，このことから，本症は，多房性腎嚢胞の悪性変化と考えている．

診断にあたっては，CT，エコー検査での嚢胞壁の肥厚や不整が重要な所見であるが，血管造影では，avascular な所見を呈することが多い．嚢胞穿刺液細胞診は negative の例も多く，確定診断の決め手とは必らずしもならない．したがって，確定診断は exploration によらざるをえないが，術中迅速凍結切片による検査は，悪性像が一部にしかみとめられないこともあり，最終的には，摘出腫瘤あるいは摘出腎の病理組織学的検索によらねばならない．

治療としては，患側腎摘除術が最も多いが，われわれもこの方法でしか確定診断できないと考えている．ただし，単腎や慢性腎不全の症例では，予後の比較的良好な点を考慮し，嚢胞摘出術を考えてもよいと思われる[6]．今後，多房性腎嚢胞に腎細胞癌を合併した症例については，治療，予後について，通常の腎細胞癌との比較検討が必要であると考えている．

結　　語

左腎多房性腎嚢胞に腎細胞癌を合併した2症例を報告するとともに，本症の発生病理，診断，治療，予後についての文献的考察を加えた．今後，多房性腎嚢胞の症例を経験した場合には，その腫瘍的性格を考慮し，特に悪性所見の合併に注意すべきである．

稿を終わるにあたり，症例を提供していただいた当院第1内科有田匡孝部長，第2内科 北村豊部長に感謝いたします．

本論文の要旨は，第430回日本泌尿器科学会東京地方会および第50回日本泌尿器学科会東部総会にて報告した．

文　　献

1) 鈴木良二・堀　剛治郎・鈴木正章・猪股　出・古里征国・藍沢茂雄：多房性腎嚢胞に腎芽腫様成分を合併した1例. 臨泌　36(9)：859～863, 1982

2) Shimon E, Lenore E, Richard MW, Robert PH and Edson PJ: Multilocular cyst of the kidney: A case report. J Surgical Oncology 27: 45～47, 1984

3) Powell T, Shackman R and Johnson HD: Multilocular cyst of the kidney. Brit J Urol 23: 142, 1951

4) Boggs LK and Kimmelstiel P: Benign multilocular cystic nephroma: report of two cases of so-called multilocular cyst of the kidney. J Urol 76: 530, 1956

5) Baldauf MC and Schulz DM: Multilocular cyst of the kidney. Report of three cases with review of the literature. Amer J Clin Path 65: 93, 1976

6) Richard HL, Michael AC, Carl LD and Kevin JO: Multilocular cystic renal adenocarcinoma arising in a solitary kidney. J Urol 127: 314～316, 1982

7) Gallo GE and Penchansky L: Cystic nephroma. Cancer 39: 859～863, 1982

8) Thomas TT, Joseph MH, Herbert WO and Bruce MC: Multilocular renal cyst: Electron microscopic evidence of pathogenesis. Amer J Pediat Hematology 6(1): 27～32, 1984

9) Joshi VV: Cystic partially differentiated nephroblastoma: An entity in the spectrum of infantile renal neoplasia. Pers Pediat Patho 5: 217～235, 1979

10) Beckwith JB and Kiviat NB: Multilocular renal cysts and cystic renal tumors. Amer J Roentgenol 136: 435～436, 1981

11) Fowler M: Differentiated nephroblastoma; Solid, [cystic or mixed. J Patho 105: 215～218, 1970

12) Christ ML: Polycystic nephroblastoma. J Urol 98: 570～757, 1968

13) Thomas DFM, Androulakakis PA and Ranslely PG : Conservation of the kidney following an unusual presentation of multilocular cyst in a 7-year-old child. J Urol 128: 363～365, 1982

14) Gellen RA, Pataki KI and Finegold RA: Bilateral multilocular renal cysts with recurrence. J Urol 121: 808, 1979

15) Madewell JE, Goldman SM, Davis CJJ, Hartman OS, Feigin DS and Lichtenstein JE: Multilocular cystic nephroma: A radiographic-pathologic correlation of 57 patients. Radiology 146: 309～321, 1983

16) Akhtar M and Qadeer A: Multilocular cyst of kidney with embryonic tissue. Urol 26: 90～94, 1980

17) Banner MP, Pollack HM, Chatten J and Witzlebenc C: Multilocular renal cysts: Radiologic-Pathologic correlation. AJR 136: 239～247, 1981

18) Gallo GE and Penchansky L: Cystic nephroma. Cancer 39: 1322, 1977

19) Kawamura J and Miyakawa M: Multilocular cyst of the kidney in a male infant: Report of a case. Acta Urol Japan 15: 759, 1969

20) Yamakiwa Y and Siraishi Y: The multilocular cystic kidney with adenocarcinoma. Jpn J Clin Urol 21: 422, 1967

21) Yamamoto S, Iwasaki T, Soeda A, Kawamura J and Yoshida O: Multilocular cystic kidney coexisting with renal cell carcinoma: Report of a case. Acta Urol Jpn 25: 1315, 1979

22) Takeuchi T, Tanaka T, Tokuyama H, Kuriyama M and Nishiura T: Multilocular cystic renal adenocarcinoma: A case report and review of the literature. J Surg Onc 25: 136～140, 1984

23) Chishun F: Multilocular renal cyst. Urol 24: 278～280, 1984

24) Lewis RH, Clark MA, Dobson CL and O'connel KJ: Multilocular cystic renal adenocarcinoma arising in a solitary kidney. J Urol 127: 314, 1982

25) Posso M, Safadi D and Van Dyk OJ: Unilateral polycystic kidney associated with focal mural renal carcinoma: Presentation of a case. J Urol 109: 559, 1973

26) Roca OF and Cruz LF: Papillary adenocarcinomatous degeneration occurring in a multilocular renal cyst. Br J Urol 512: 13～17, 1981

（1986年3月17日受付）