〔泌尿紀要33巻5号
1987年5月〕

両側性同時性腎癌に対し体外腎手術による腎保存的根治術を施行しえた1例

防衛医科大学校泌尿器科学教室（主任：中村　宏教授）
青柳貞一郎・藤岡　俊夫・高尾　雅也・中島　史雄
小田島邦男・家田　和夫・中村　　宏
慶応義塾大学医学部泌尿器科学教室（主任：田崎　寛教授）
畠　　亮

A CASE OF BILATERAL SYNCHRONOUS RENAL CELL CARCINOMA MANAGED WITH RADICAL NEPHRECTOMY AND EX-VIVO TUMOR ENUCLEATION

Teiichiro AOYAGI, Toshio FUJIOKA, Masaya TAKAO, Fumio NAKAJIMA, Kunio ODAJIMA, Kazuo IEDA and Hiroshi NAKAMURA
From the Department of Urology, National Defence Medical College
(Director: Prof. H. Nakamura)
Makoto HATA
From the Department of Urology, School of Medicine, Keio University
(Director: Prof. H. Tazaki)

A 61-year-old female presented with gross hematuria and left flank pain. The arteriogram and CT scan revealed a large left renal tumor and multiple small right renal metastatic tumors. A chest X-ray and Ga scintigram showed no other metastatic lesions. A left radical nephrectomy and a right renal bench surgery were performed at the same time. The right multiple tumors were enucleated and the right kidney was autotransplanted into the right iliac fossa. The postoperative course was uneventful and the patient was free of tumor with good renal function. Renal preservation surgery was considered more beneficial for this patient than bilateral nephrectomy followed by hemodialysis.

Key words: Bilateral renal cell carcinoma, Extracorporeal renal surgery

緒　　言

両側性腎細胞癌は比較的稀なものであるが，従来その予後は不良であると言われてきた．しかし近年治療技術の進歩に伴い，体外腎手術を含む積極的な治療を行ない，治療効果の改善を認める報告も多い[1~3]．今回われわれは，対側腎以外に明らかな遠隔転移を認めない腎細胞癌症例に対し，原発側を根治的に摘出し，対側転移巣を体外腎手術にて摘出後，自家移植することにより，腎機能を保持したまま tumor free の状態が得られたので，若干の考察を加え報告する．

症　　例

患者：61歳，女性

主訴：左側腹部痛および肉眼的血尿

既往歴：1981年から高血圧

家族歴：特記すべきことなし

現病歴：1985年4月中旬に左側腹部鈍痛が出現し，同時に肉眼的血尿を認めたため近医を受診した．理学的所見および IVP にて左腎腫瘤を指摘され，当院に紹介され入院となった．

現症：体格良．37°C 台の微熱が続いているほかは理学的異常所見を認めない．左上腹部に圧痛を伴う小児頭大の腫瘤を触知した．

入院時検査所見．尿検査は蛋白（－），糖（－），沈渣は，赤血球 多数/hpf，白血球 多数/hpf であった．末梢血検査では，赤血球数 $527\times10^4/mm^3$，白血球数 $7{,}200/mm^3$，血色素 13.9 g/dl，ヘマトクリット 40.4 %と異常を認めなかったが，血沈は1時間値 67 mm と亢進していた．血液生化学検査は，GOT 57 IU，GPT 23 IU，LDH 163 IU，血糖値 86 mg/dl，BUN 15 mg/dl，クレアチニン 1.1 mg/dl と正常範囲であった．GFR は 54 ml/min. と低下，尿細胞診は class II であった．胸部エックス線写真上明らかな転移は認められなかった．IVP は，腸管ガスが全て右方に偏位し，左腎影は拡大および描出の遅延が認められた (Fig. 1)．腹部エコー部は，左腎の変形腫大を認めたが，腫瘤の辺縁は不鮮明で，内部は不均一であった．CT スキャンは，左腎を前方に圧排する形で小児頭大の壊死を伴う充実性の腫瘍が認められ，対側腎にも複数の low density area を認め，腫瘍の転移が疑われた (Fig. 2)．しかし腹部リンパ節，肝には転移を疑わせる所見を認めなかった．血管造影では，腫瘍に一致して寄生動脈を伴う hypervascularな腫瘍が描出され (Fig. 3)，対側腎にも atypical な血管を認めた．下大静脈造影は，腫瘍塞栓を認めなかった．ガリウム・シンチでは遠隔転移を認めなかった．以上から，対側腎にのみ複数の転移を認める腎腫瘍と診断し，左腎根治的摘出および右腎に対しては体外腎手術による腎保存的腫瘍摘出術を計画した．

手術所見．手術は全麻下に肋骨弓下弓状切開を行な

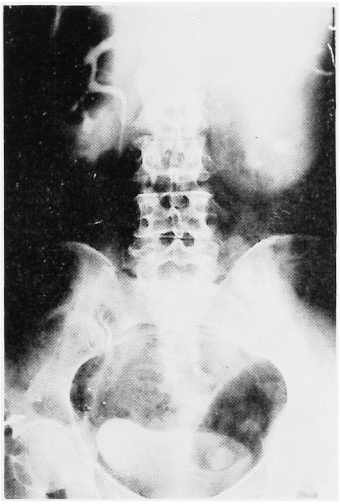

Fig. 1. Excretory urogram showed enlargement of the left kidney and distorted pelvis. Intestinal gas was deviated to the right side.

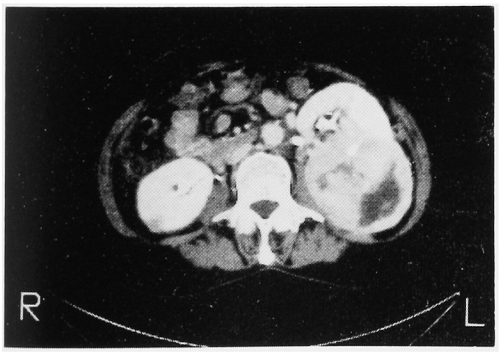

Fig. 2. CT scan demonstrated a large left renal mass and small metastatic lesions in the right kidney.

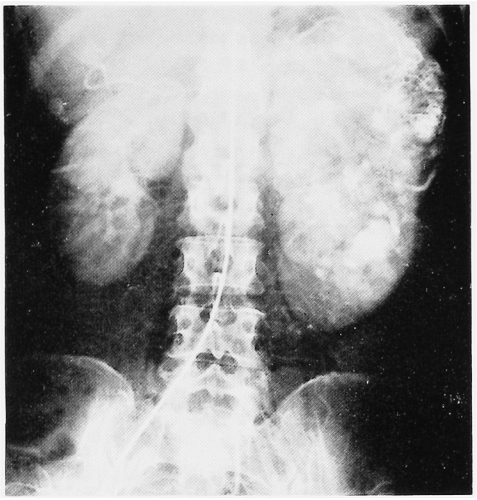

Fig. 3. Aortogram showed hypervascularity of the left renal tumor.

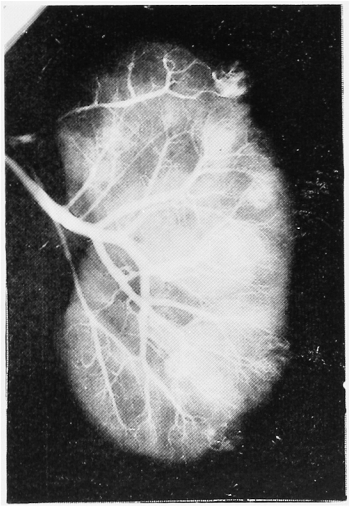

Fig. 4. Arteriogram during extracorporeal surgery revealed eleven small metastatic tumors in the right kidney.

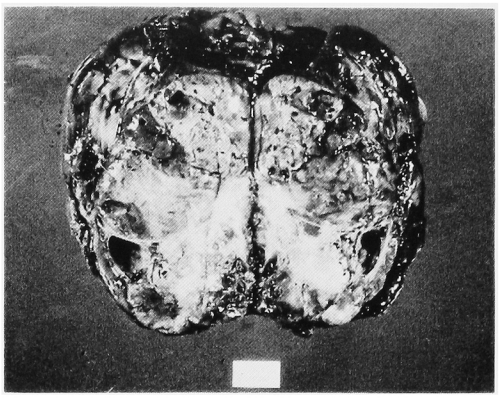

Fig. 5 a: Gross appearance of the left kidney. The tumor measured 12×8×7 cm. and was yellow on cut surface.

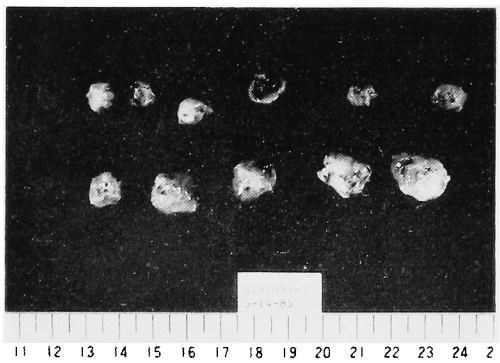

Fig. 5 b: Eleven enucleated metastatic tumors in the right kidney.

い，開腹後，原発側の左腎を型どうり根治的腎摘除術を行なった．術中マニトールを輸液し利尿をつけた後，次いで転移側である右腎の体外手術を行なった．まず尿管を切離せずに腎を摘出し，腎動脈からアルブミン，ヘパリン，プロカインを含む乳酸加リンゲル液500 ml を灌流した．そこで体外にて右腎の血管造影を行なったところ，11個の小転移巣が描出された(Fig. 4)．これらのうち10個は，腎表面に一部露出しており，外から確認ができた．再び灌流液にて造影剤を wash out した後，小転移巣を鉗子を使い，鈍的に核出した．やや深層にあった1個を含め，血管造影にて確認された11個全ての転移巣が容易に核出できた．核出した跡は vertical mattress suture にて腎実質縫合を行なった．次いで新たに右下腹部斜切開を施行した後，型通り右腸骨窩に腎自家移植を施した．右腎の全阻血時間は75分で，自家移植による出血は約 1,000 gm であった．

摘除標本：原発側の左腎は周囲に正常腎組織を残す

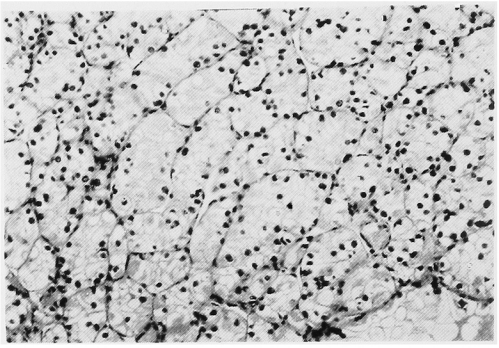

Fig. 6 a: Microscopic findings of left main tumor. H & E, Reduced from ×400.

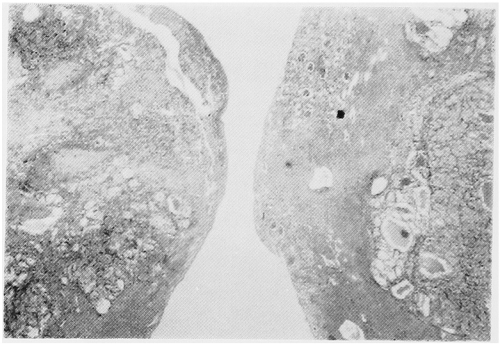

Fig. 6 b: Microscopic findings of right metastatic tumors. They had a structure similar to that of the left main tumor. H & E, Reduced from ×40.

extensive type を示し，腫瘍は 12×8×7 cm で，割面は黄色，全質量は 927 gm であった．核出された11個の転移巣は径約 1 cm で白色，粒状の外見を示した (Fig. 5a, 5b)．

病理組織学的所見：原発側は胞巣型の組織構築を示し，細胞は淡明細胞，顆粒細胞を共に持つ通常型混合亜型で，異型度は grade I であった．腫瘍は被膜内に留まっているが，小静脈内に浸潤が見られた．転移巣にも同様の腫瘍組織所見が認められた (Fig. 6a, b)．

術後経過：術後は数時間無尿の時期を認めたことを除き，vital sign など良好に経過し，尿量も次第に増加していった．BUN は術後3日目に最高 44 mg/dl まで上昇したが，血液透析を行なうことなく利尿をみると共に低下し，術後5日目には正常に復し，GFR も 58 ml/min. と術前の値まで回復した．

考　　察

両側性同時性腎癌は稀なもので，Novic (1977) らの報告[4] では腎癌353例中4例 (1.1%) のみに認めら

れたという．本邦では調べえたかぎり32例の報告があるが[5]，当院においては，開設以来33例の腎細胞癌のうち第1例目であった．近年では特にCTスキャンなど診断技術の進歩から，初診時に両側性の腫瘍を診断しうる機会がふえ，その報告も増加している．両側性腎癌のうち，初診時に両側ともに腫瘍を認めた場合を同時性と考えているが，異時性とを明確に分ける定義はない．しかしZinckeら（1982）は[6]，片側の腫瘍が発見されてから6カ月以上経て対側に腫瘍が出現した場合を異時性とし，同時性19例，異時性8例の5年生存率を比較したところ，それぞれ77.8%，37.5%と両者の予後に有意に差が見られたという．また両側に腫瘍を認めた際，一方が対側からの転移によるものか，同時発生のものかも予後を考える上で重要であるが，明らかに組織型の異なる場合を除き，転移か，共に原発かは決定し得ない場合が多い．従って他臓器に転移を認めない両側性腎癌の場合，同時性か異時性かという点が，予後を判断する際重要な要素となりうる．

両側性腎癌を通常の一側性腎癌と比較すると，近年の報告では積極的に手術治療を行なった場合，その予後はむしろ一側性のものより良いという報告が多い[1]．Jacobら（1980）は手術治療を施した両側性同時性腎癌61例について検討し，5年生存率69%という結果を得，通常の一側性腎癌より良いと報告している[1]．その理由は明らかではないが，Jacobは腫瘍自体の性質が，一側性の腎癌と異なる可能性もあると述べている．

今回の症例は，入院後のCTで両側性同時性腎癌と診断したが，左腎の腫瘍が著明に大きく，右腎の腫瘍が小さく多発していたこと，左右の腫瘍の組織型が同様であったことから，右腎は左腎からの転移であろうと推察した．また治療に際しては，転移は対側腎以外には認められなかったため，手術によりtumor freeの状態が得られると考えた．

本症例の治療方針として(1)両側腎摘除を行ない，維持透析に移行する．(2)左側を根治的腎摘除術を行ない，右側は部分切除により腎保存を図る，が考えられた．しかし細胞レベルでの転移を考えると，対側に転移がある以上，再発のリスクが少なくなるとはいえ両側を切除しても腫瘍を完全に除去したとは言えないこと，血液透析は日常生活を著しく制限することなど考え合わせ，患者の術後における生活を重視し，われわれは腎保存的治療を選択した[7]．

右腎部分切除を行なうにあたっては，転移巣が複数であり，右腎全体に分散していたことから，体外腎手術が選択された．転移巣の確定のため，われわれは体外で腎血管造影を行なった．造影剤は60%ウログラフィン10 mlを腎動脈より注入し，動脈相のみスポットで撮影した．撮影後は直ちに灌流液にて充分に造影剤をwash outした．Alfidiら（1972）[8]はex-vivoにおける腎血管造影時の造影剤の腎毒性を予防するため，造影後直ちに充分wash outすることが必要だと述べている．

体外腎手術の腎保存には，持続灌流を行なう場合もあるが[9]，悪性腫瘍の時はポンプによる再灌流は，腫瘍細胞が残存腎組織に播種するため避けるべきである．

われわれは摘出時と造影剤を洗い出す時，間歇的に灌流液を腎動脈に流し，体外操作は主に氷冷した生食水をボールに入れ，摘出腎をそこに浸して行なった．それは全病巣が表在性で，正常の周囲組織と良く境界され，核出が容易だったため，操作を短時間に終了することができたから成し得たことであろう．またこのことは，これらの病巣が原発巣でなく転移巣であることの裏付けになると思われる．

欧米の報告では癌に対する腎部分切除の生存率は，対側の腎が癌であったか否かによって異なるというものが多かったが，Smith（1984）[2]はstageおよび切除の適切さにより予後が左右されると報告している．また核出部からの再発が3例に見られたため正常組織を含む切除を推奨している．今回の例では転移巣が多かったこともあり核出に留めたが，今後検討を要するであろう．

結　　語

61歳の女性に発生した両側性同時性腎癌に左腎の根治的腎摘出術と右腎の体外腎手術による腫瘍摘出後，腎自家移植を行なった1例を報告し，若干の文献的考察を加えた．

（本論文の要旨は第434回日本泌尿器科学会東京地方会で発表した．）

文　　献

1) Jacobs SC, Berg SI and Lawson RK: Synchronous bilateral renal cell carcinoma: total surgical excision. Cancer **46**: 2341～2345, 1980
2) Smith RB, DeKernion JB and Ehrlich RM: Bilateral renal cell carcinoma and renal cell carcinoma in the solitary kidney. J Urol **132**: 450～454, 1984
3) Viets DH, Vaughan Jr ED and Howards SS: Experience gained from the management of 9 cases of bilateral renal cell carcinoma. J Urol **118**: 937～940, 1977

4) Novic AC, Stewart BH and Straffon RA: Partial nephrectomy in the treatment of renal adenocarcinoma. J Urol **118**: 932～936, 1977
5) 原　真・中神義三・平岡保紀・林　昭棟：両側性腎細胞癌の一例. 泌尿紀要 **31**: 1787～1791, 1985
6) Zincke H and Swanson SK: Bilateral renal cell carcinoma: Influence of synchronous and asynchronous occurrence on patient survival. J Urol **128**: 913～915, 1982
7) Palmer JM and Swanson DA: Conservative surgery in solitary and bilateral renal cell carcinoma: Indications and technical considerations. J Urol **120**: 113～117, 1978
8) Alfidi RJ and Magnusson MO: Arteriography during perfusion preservation of kidneys. Am J Rentgenol Radiat Ther Nucl Med **114**: 690～695, 1972
9) Novic AC, Stewart BH and Straffon RA: Extracorporeal renal surgery and autotransplantation: Indications, techniques and results. J Urol **123**: 806～811, 1980

(1986年4月2日受付)

住友製薬

徐放性インドメタシンカプセル

12

INTEBAN SP

鎮痛・消炎作用の
すぐれた

要指 劇 鎮痛 解熱・消炎剤

インテバン®SP

薬価基準収載

1日2回の服用です。
種々の放出時間を持つよう製剤化された、徐放性顆粒(Timed pill)をカプセルに充填しましたので、急激な血中濃度の上昇をおさえ、血中濃度の持続が観察されています。
従って、従来のインドメタシンにみられた消化器障害、中枢系の副作用(頭痛、頭重)の発現頻度を低下させることが二重盲検試験で確かめられています。〔佐々木：リウマチ12：253(1972)〕

■使用上の注意
消化性潰瘍のある患者、重篤な血液異常・肝障害・腎障害・心機能不全のある患者、本剤又はサリチル酸系化合物(アスピリン等)に過敏症の患者、アスピリン喘息又はその既往歴のある患者には投与しないこと。慢性疾患(慢性関節リウマチ、変形性関節症等)に対し長期投与する場合、定期的な臨床検査(尿検査、血液検査及び肝機能検査等)を行うこと。また異常が認められた場合には、減量、休薬等の適切な措置を講ずること。なお、視覚に注意し、もし異常が認められた場合には直ちに投与を中止すること。妊婦又は妊娠している可能性のある婦人には投与しないこと。授乳中の婦人に投与する場合には、授乳を中止させること。
その他の使用上の注意、適応症、用法・用量については添付文書をご参照ください。

住友製薬株式会社
〒541 大阪市東区道修町2丁目40