泌尿紀要33巻5号
1987年5月

腎における異所性骨形成の2例および本邦報告36例の臨床病理学的検討

神戸大学医学部泌尿器科学教室（主任：守殿貞夫教授）
郷 司 和 男・柯 昭 仁・杉 野 雅 志
田 寺 成 範・守 殿 貞 夫
神戸労災病院泌尿器科（部長：斉藤 博）
斉 藤 博
末光泌尿器科病院（院長：末光 浩）
末 光 浩

TWO CASES OF HETEROTOPIC BONE FORMATION IN THE KIDNEY AND CLINICO-PATHOLOGICAL STUDY OF 36 CASES REPORTED IN JAPAN

Kazuo GOHJI, Shojin KA, Masashi SUGINO,
Narishige TADERA and Sadao KAMIDONO
From the Department of Urology, Kobe University, School of Medicine
(Director: Prof. S. Kamidono)

Hiroshi SAITOH
From the Department of Urology, Kobe Rosai Hospital
(Chief: Dr. H. Saito)

Hiroshi SUEMITSU
From the Suemitsu Urological Hospital
(Chief: Dr. H. Suemitsu)

We report two cases of heterotopic bone formation in the kidney. One patient was a 54-year-old man who consulted his family physician with the complaint of fever-up and nocturia. X-ray examination revealed a calcification in the left kidney and location of the pelvis for outside. Therefore, abdominal CT scan and selective renal angiography were performed. As a malignant renal tumor with hypovascularity could not be neglected, left nephrectomy was performed on August 18, 1980. Grossly, the resected kidney was 230 g in weight and had a 8×3 cm mass with a white cut surface and bone-like tendency. Histopathologically, a well-developed bone with erythropoietic bone marrow was found outside of the renal capsule. The other patient was a 52-year-old man with the complaint of painful swelling of left scrutum and lumbago. X-ray examination revealed bilateral renal stones and left ureteral stone. Bilateral nephrolithotomy and left ureterolithotomy were performed, and some stones and a part of bilateral renal pelvis which was bony hard and white in color were resected. Histopathologically, there were well-developed bone formation and infiltration of inflamatory cells in renal pelvic membrane.

Among 36 reported cases in Japan, 16 cases were in male and 20 cases in female patients. Our second case was the first cases of bilateral renal heterotopic bone formation complicated with bilateral renal stones in 5 reported cases with renal stones. Including our first case, 5 cases which had heterotopic bone formation in renal capsule have been reported.

Key words: Heterotopic bone formation in kidney

緒　　言

異所性骨形成は，正常では骨形成の認められない臓器に，さまざまな原因により骨形成のみられたものを言う．本症は比較的稀で，その発生機序には不明な点も多い．今回，われわれは，腎被膜に異所性骨形成のみられた症例および両側腎結石に合併し両側腎盂粘膜下に異所性骨形成のみられた症例の計2例を報告するとともに，自験例を含めた本邦報告36例につき臨床病理学的検討を加えた．

症　　例

症例1

患者：T.T.，54歳，男子，農業

主訴：発熱，夜間頻尿

既往歴・家族歴：特記すべきことなし

現病歴：1980年7月上旬頃より，発熱および夜間頻尿を自覚し，近医受診し内服治療を受けたが症状の改善が得られず，1980年8月7日近医紹介受診となり，外来でのX線検査で左腎に石灰化陰影および腎盂の外側への圧排を認めたので，精査目的にて当日入院となった．以前より時々発熱を認めているが，肉眼的血尿，排尿困難および腰痛を自覚したことはなく，また膿尿も指摘されたことがない．

入院時現症：体格栄養中等度，眼瞼，眼球結膜に貧血および黄疸を認めない．体温37.2°C，血圧 160/110 mmHg，脈拍80回/min，胸腹部理学的所見に異常を認めない．直腸内指診で前立腺は小指頭大で圧痛，硬結などを認めない．

血液一般：赤血球 $480\times10^4/mm^3$，ヘモグロビン 15.4 g/dl，ヘマトクリット40.9%，白血球 $8,200/mm^3$，血小板 $23.4\times10^4/mm^3$ で白血球分画に異常を認めない．

血液生化学：GOT 26 U/dl，GPT 19 U/dl，AlP 6.8 U/dl，LDH 32/U，T.P. 8.0 g/dl，ALB 4.5 g/dl，BUN 15.8 mg/dl，Cr 0.8 mg/dl，Na 137 mEq/l，K 4.4 mEq/l，Cl 104 mEq/l と異常を認めない．

尿所見：白血球 1～2/hpf，赤血球 0/hpf，蛋白（－），糖（－），と異常を認めなかったが，尿細胞診は class IV であった．

血沈1時間 16 mm，2時間 38 mm と軽度の亢進を認める．

X線検査：胸部単純撮影異常なし．腎骨盤部単純撮影で外側の左腎陰影の腫大と左腎内に石灰化陰影を認める（Fig. 1.a）．排泄性腎盂造影では，両側とも造影剤の排出は良好であるが，左腎は一部外方へ突出し腎盂粘膜も外側へ圧排されていた（Fig. 1.b）．

以上より左腎腫瘍が疑われたため，腎部 CT および左腎動脈造影が施行された．CT で左腎の一部に high density の隆起を認めたが，腎動脈造影では血管新生および腫瘍濃染などは認めなかった（Fig. 2）．しかし，石灰化を伴う腫瘍血管の乏しい左腎細胞癌も否定できず，1980年8月18日，全麻下に左腎摘除術が施行された．

手術所見・左腎はやや腫大し，腎門部に骨様の硬度をもつ腫瘤を認めたが，周囲との癒着などはなく容易に摘除された．

病理所見・摘除腎は大きさ 14 cm×12 cm×12 cm，重量 230 g で，割面では腎門部のやや外側に 8 cm×3 cm の骨様硬度を有する白色の腫瘤を認めた．摘除腎単純写真では，淡い石灰化陰影が認められた（Fig. 3.a）．

病理組織所見：腎には悪性腫瘍の所見は認められなかった．しかし，腎実質と明確に区別される肥厚した腎被膜の外側に，明らかな化骨とそれに接して骨髄への化生が認められた（Fig. 3.b, c）．

以上より本例は腎被膜の異所性骨形成と診断された．

症例2

患者：M.A.，52歳，男子，酒屋

主訴：左陰嚢内容の有痛性腫脹および腰痛

既往歴　19歳時，虫垂炎で手術，26歳時，肺結核で10カ月加療

家族歴：特記すべきことなし

現病歴：1985年4月8日，腰痛および左陰嚢内容の有痛性腫脹を自覚し近医受診．このとき，発熱および排尿時痛などは認めていない．左副睾丸炎の診断の下に抗生剤投与を受けるとともに，同時に腎骨盤部単純撮影にて両側腎結石および左尿管結石を指摘されたため，手術目的にて入院となる．なお患者は以前より，発熱および腰痛を繰り返し自覚していたが，肉眼的血尿を自覚したことはなかった．

入院時現症：体格栄養中等度，眼瞼眼球結膜に貧血および黄疸を認めない．体温 36.5°C，血圧 140/100 mmHg，脈拍90回/min，胸腹部理学的所見で異常を認めず，表在リンパ節も触知しない．左副睾丸には，頭部に示指頭大の硬結が触知された．直腸内指診にて，前立腺は拇指頭大，弾性硬で軽度の圧痛を認める．

血液一般：赤血球 $450\times10^4/mm^3$，ヘモグロビン 14.9 g/dl，ヘマトクリット 43.4%白血球 $5,400/mm^3$，血小板 $34.8\times10^4/mm^3$，白血球分画に異常を認めない．

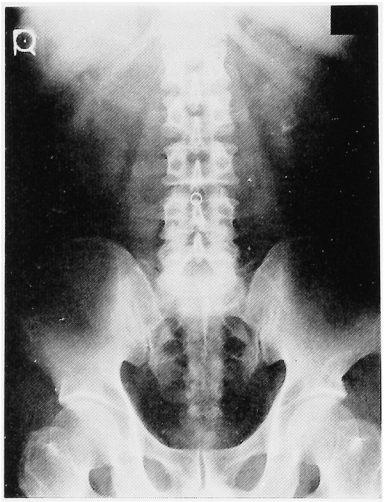

Fig. 1 a）症例1．腎骨盤部単純撮影：左腎下極の腫大と，石灰化陰影を認める．

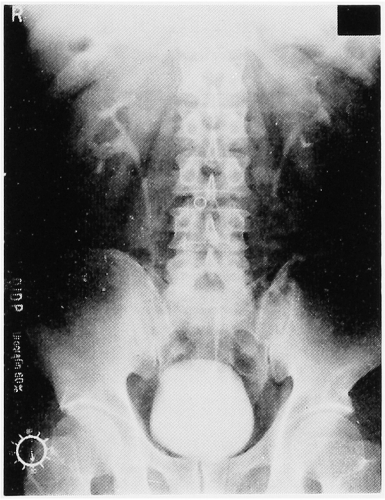

Fig. 1 b）症例1．排泄性腎盂造影：両腎とも描出は良好であるが，左腎盂腎杯の外方への圧排を認める．

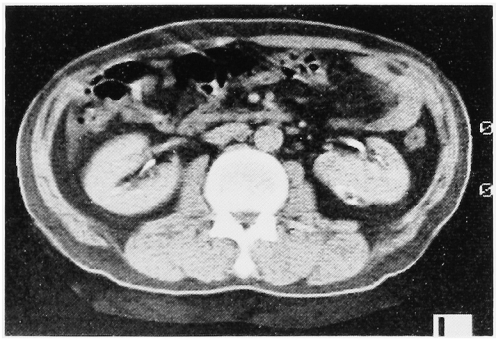

Fig. 2. 症例1．腎部 CT 像：左腎の後方への突出および内部に石灰化像を認める．

Fig. 3 a）症例1．摘出左腎の単純X線像：内部に石灰化像が認められる．

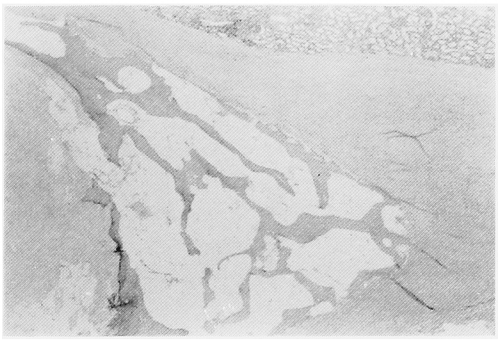

Fig. 3 b）症例1．異所性骨形成部：肥厚した線維性被膜により腎実質と明瞭に区別された骨基質が存在する．（H & E 染色×12）

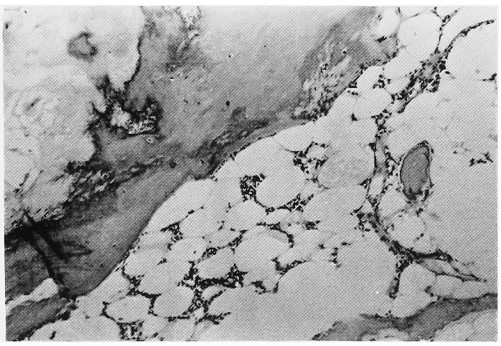

Fig. 3 c）骨髄への化生を認める．（H & E 染色×60）．

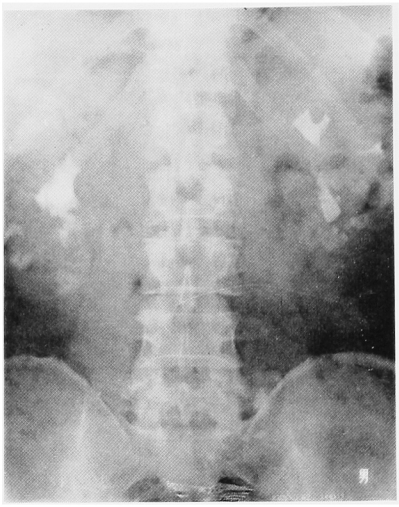

Fig. 4 a)　症例2．腎骨盤部単純撮影：L_5 左縁に 1×2 cm の結石像および両腎に多数の結石像が認められる．

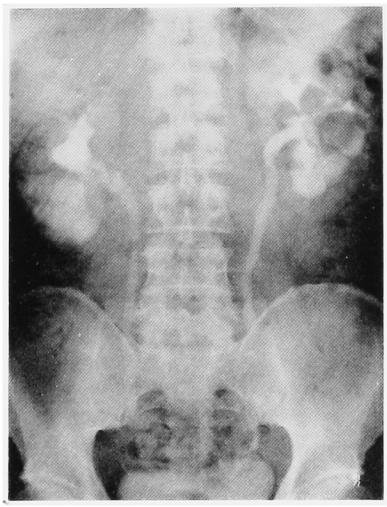

Fig. 4 b)　症例2．排泄性腎盂造影：両側とも中等度の水腎水尿管症を認める．

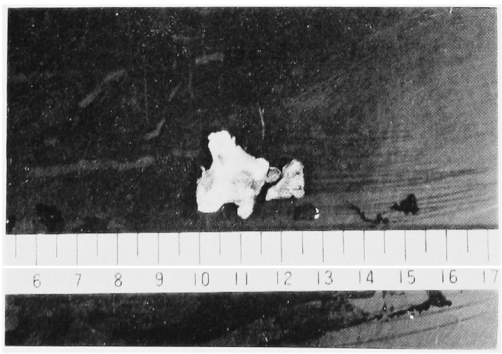

Fig. 5 a)　症例2．切除骨形成部分（左腎）：弾性硬で黄白色の結石とおもわれた．

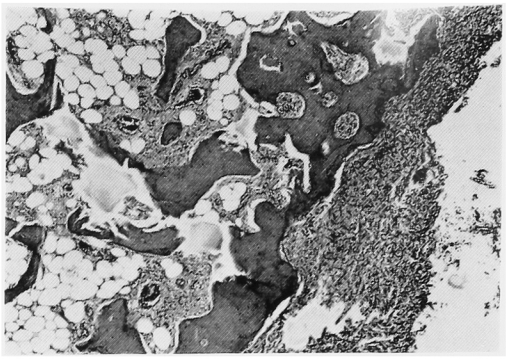

Fig. 5 b)　症例2．骨形成部組織像：腎盂粘膜下に炎症細胞浸潤，線維化，骨基質および骨髄が認められる（H&E 染色×30）．

異型リンパ球も認めない．

血液生化学：GOT 22 U/dl, GPT 15 U/dl, AlP 6.1 U/dl, LDH 306 U, T.P. 6.9 g/dl, ALB 4.1 g/dl, BUN 12 mg/dl, Cr 0.9 mg/dl, Na 137 mEq/l, K 3.6 mEq/l, Cl 98 mEq/l, Ca 4.6 mEq/l, P 2.8 mEq/dl, UA 5.2 mg/dl, FBS 99 mg/dl.

尿所見：白血球 4～5/hpf, 赤血球（卅），蛋白（－），糖（－）と淡血尿を認める．尿培養で細菌を認めない．

血沈1時間 3 m6m、2時間 65 mm と亢進を認める．

X線検査：胸部単純撮影異常なし．腎・骨盤部単純撮影で両側腎に米粒大から拇指頭の多数の石灰あるいは結石様陰影と L_5 左側下縁に 1.5 cm×1.2 cm の結石様陰影を1個認めた（Fig. 4.a）．排泄性腎盂造影では，両腎とも造影剤の排出は比較的良好であるが，中等度両側水腎水尿管症を認めた（Fig. 4.b）．

以上より両側腎結石および左尿管結石の疑いで，1985年5月1日，左尿管切石術，1985年5月15日，左腎切石術ひきつづいて1985年6月8日，右腎切石術を施行した．

手術所見：左腎切石術：全麻下左腰部斜切開にて皮切を加え，筋層を切開し後腹膜腔に達した．Gerota 筋膜を切開すると腎下極の実質は薄く中等度水腎症と思われる所見を呈していた．腎を剝離し，腎血流を遮断後，腎下極を切開し，まず下腎杯にみられた多数の小結石を摘出した．また，腎盂に弾性硬の黄白色結石を認めたが，これらは腎盂粘膜内より発生した如く腎盂粘膜と一体となっていた．有鈎鉗子で結石を保持し腎盂粘膜を切開し，これら粘膜とともに摘出した．上腎杯のさんご状結石は，容易に摘出された．すべての結石摘出後，カットグットにて腎盂粘膜欠損部を縫合し，型の如く腎切開創を縫合した．

右腎切石術：全麻下右腰部斜切開にて筋層を切開，

Table 1. 1982年以降の腎異所性骨形成本邦報告例.

症例	報告年	報告者	年齢 (y)	性別	患側	骨形成部位	合併症	骨髄
32	1982	内島ら[9]	56	女	左側	腫瘍内	腎肉腫	無
33	1984	川又ら[10]	45	男	右側	腎盂粘膜下	腎結石	有
34	1985	鹿子木ら[11]	3	男	右側	憩室粘膜下	憩室	不明
35	1986	自験例	54	男	左側	腎被膜下	無	有
36	1986	自験例	52	男	両側	腎盂粘膜下	両側腎結石 腎盂腎炎 副睾丸炎	有

Table 2. 本邦報告例の年齢，性別，患側分類.

年齢	性別		患側			
	男	女	右	左	両側	計
0—20	3	1	2	2		4
21—30	4	5	6	3		9
31—40	2	6	4	4		8
41—50	3	3	4	2		6
51—60	3[1]	2	0	4[2]	1[3]	5
61—70	0	2	1	1		2
71—80	1	1	0	2		2
	16	20	17	18	1	36

1) 自験例２例を含む
2) 自験例第１例目を含む
3) 自験例第２例目を含む

Table 3. 異所性骨形成を合併した腎疾患.

腎疾患	延べ数	(%)
嚢胞	12	23.1
腎悪性腫瘍	12	23.1
発育不全腎	9	17.3
慢性腎盂腎炎	6[1]	11.5
腎結石	5[1]	9.6
水腎症	3	5.9
腎外傷	2	3.8
腎周囲炎	2[2]	3.8
腎結核	1	1.9
計	52	100

1) 自験例第２例目を含む
2) 自験例第１例目を含む

後腹膜腔に達した．腎下半分の腎実質は，薄く水腎症の状態と考えられ，腎周囲を剝離し，血流を遮断した後腎外側下 1/3 の部位を切開し，多数の小結石を摘出した．また左腎と同様に腎盂粘膜と一体となったさんご状結石を中腎杯から上腎杯に認め，腎盂粘膜とともに摘除した．粘膜欠損部は，カットグットにて縫合した．両側腎より摘出した結石はいずれもリン酸カルシウムを主体とする，蓚酸カルシウムおよび炭酸カルシウムの混合石であった．

病理所見：腎盂粘膜とともに摘出した結石様組織は，弾性硬で黄白色調で，表面は比較的平滑であった (Fig. 5.a)．組織学的には，腎盂粘膜下に多数の炎症細胞浸潤および線維化が見られ，さらに深部には，よく分化した骨基質と骨髄への化生が認められた (Fig. 5.b)．

Table 4. 骨形成部位および骨髄形成の有無.

骨形成部位	骨髄形成 有	無	不明	計
腫瘍組織内	2	1	7	10
腎盂粘膜下	7	1	2	10
嚢胞壁	5	1	3	9
腎被膜	4	0	1	5
不明	0	2	0	2
計	18	5	13	36

考　　察

異所性骨形成は種々の臓器にみられ，泌尿生殖器系でも，腎[1~3]，尿管[4]，膀胱[5,6]，精管[7]，および陰茎[8]などにみられるが，いずれも比較的稀とされる．本邦では大橋らが，31例を集計している[3]がわれわれは彼ら以後の症例と自験例２例含む計36例 (Table 1) につき文献的に種々の検討を加えた．その年齢は，３歳から75歳にわたり20歳～40歳代に最も多く性比は20：16と女性にやや多いが，患側に左右差はなく，両側にみられたものは，自験例が第１例目である (Table 2)．骨形成を合併した腎疾患は，嚢胞と悪性腫瘍が多い (Table 3)．また骨形成部位は，腫瘍組織内，嚢胞壁および腎盂粘膜下が多く (Table 4)．自験例第１例目のように腎被膜に骨形成のみられたものは本邦では1962年及川ら[12]の報告以来５例，自験例第２例目のように腎結石に合併したものは，自験例も含め５例とともに比較的少ない (Table 5,6)．

本症発生の機序につき，Sacerdotti ら[17]は，家兎の腎動静脈を結紮することにより皮質の壊死，石灰沈着および，わずかに残存した腎盂粘膜の直下に骨形成を生じたと述べている．また Huggins[18]は，成犬の膀胱，尿管，腎盂粘膜を腹直筋下に自家移植し，嚢胞を形成した尿路上皮直下の結合織に骨髄を伴った骨形成を認め，尿路上皮と異所性骨形成との関係を重視した．また小林[19]は，尿路上皮の"組織誘導"という概念

Table 5.　腎被膜に骨形成を認めた本邦報告例.

症例	年齢(y)	性	患側	主訴	既往歴	合併症	骨形成部位組織所見	骨髄
1[12]	31	男	左側	背部痛	なし	陳旧性腎周囲血腫	腎被膜線維性組織	不明
2[13]	42	男	左側	左腹部腫瘤	左側腹部打撲	腎被膜下血腫	被膜硝子様組織	有
3[14]	30	女	右側	全身倦怠感	なし	慢性腎盂腎炎	被膜嚢胞	有
4[3]	55	女	左側	蛋白尿	なし	腎被膜内嚢胞	被膜嚢胞	有
自験例1例目	54	男	左側	発熱 夜間頻尿	なし	なし	腎被膜線維性肥厚	有

Table 6.　腎結石症に合併した骨形成の本邦報告例.

症例	年齢(y)	性別	患側	主訴	既往歴	病理所見	骨髄	結石成分
1[15]	18	男	左側	血尿	なし	腎盂移行上皮癌 腎盂粘膜下に骨形成	有	燐酸Ca
2[16]	26	女	右側	背部痛	なし	腎盂粘膜下に骨形成	無	不明
3[16]	35	男	左側	不明	不明	腎結核の合併	無	不明
4[10]	45	男	右側	右側腹部痛	虫垂炎 前立腺炎 助骨々折	中部下部腎杯頸部に硬結骨形成	有	不明
自験例2例目	52	男	両側	左陰嚢内容有痛性腫脹 腰痛	虫垂炎 肺結核	腎盂粘膜下に炎症細胞浸潤骨形成	有	燐酸Ca 蓚酸Ca 炭酸Ca

により異所性骨形成を説明している．すなわち，移植した尿路上皮の増殖により嚢胞が形成される過程において周辺の結合織細胞の能動化と増殖が生じ，一部の線維芽細胞が造骨性細胞へ転換し，さらに硝子様物質の出現により，骨形成が生じるとしている．以上は，本症を移行上皮による線維芽細胞の造骨細胞への転換という概念から説明していると思われる．他方，Goldstein ら[20]は，石灰沈着が異所性骨形成の重要な因子であるとし，壊死あるいは損傷をうけた組織が細菌感染をうけるかあるいは細菌感染をうけなくても吸収されず長期間存在すると，カルシウム塩の沈着をきたし骨形成が生じると述べている．同様に三宅[21]も尿路上皮下の結合織に充血状態がおこり，ここにカルシウム塩の沈着が生じ骨が形成されるとしている．

われわれが集計した36例中腎悪性腫瘍にみられたものは12例と嚢胞にみられた12例と共に最も多く，全体の23.1%を占めている．悪性腫瘍に伴う骨形成に関し，Rhone ら[22]は，癌細胞の誘導により周囲結合織の線維芽細胞が化生し骨が形成されると述べている．また一方では，上皮性の悪性細胞から直接骨組織が形成されるという説もある[23]．いずれにせよ，本症の発生機序にはまだ不明な点が多い．

症例1では，慢性腎盂腎炎の既往もなく，腎実質は動脈硬化性変化を認めるのみであり，また腎外傷の既往もない．そこで腎被膜の線維性肥厚を認めることから，何らかの原因による慢性腎周囲炎により生じた線維芽細胞が，修復過程で造骨細胞へ転換したものと思われた．症例2では，両側腎結石と病理組織にて腎盂粘膜下に好中球を主体とする炎症細胞浸潤を認めている．したがって，本例における異所性骨形成の発生機序として以下の可能性が考えられた．

1）腎盂に異所性骨形成が生じ，尿流停滞をおこし，結石の形成および腎盂腎炎を合併した．

a）原因不明で腎盂に異所性骨形成が生じた．

b）Teratomatous な骨組織が腎盂内に迷入した．

2）何らかの原因により結石が生じ，それによる長期にわたる腎盂粘膜への機械的刺激および合併した細菌感染による腎盂粘膜の損傷を修復する過程で骨形成が生じた．

3）2)と同様の過程におけるカルシウム塩の沈着により骨形成が生じた．

以上のような可能性があげられるが，両腎にみられることより，2)あるいは3)の可能性が強く示唆された．

結　　語

54歳および52歳男子にみられた腎異所性骨形成の2例を若干の文献的考察を加え報告するとともに，本邦報告36例につき臨床病理学的検討を加えた．

文　　献

1) 井原英有・板谷宏彬・水谷修太郎・高羽　津・大西俊造：骨形成腎にみられた若年者腎腺癌の1例．日泌尿会誌 **68**：609～620，1977
2) 下山　茂・高橋信好・福士　実・大和健二：腎における異所性骨形成の1例．西日泌尿 **41**：1167～1171，1979
3) 大橋洋三・松村陽右・荒木　徹：腎における異所性骨形成の1例．西日泌尿 **44**：1279～1283，1982
4) 森川洋二・早原信行・堀井明範・西島高明・前川正信：尿管の異所性骨形成の1例．泌尿紀要 **25**：1321～1325，1979
5) Collings CW and Welebir F: Osteoma of the bladder. J Urol **46**: 494～498, 1941
6) 湯下芳明・鈴　博司・今村厚志・城代明仁・下前英司・清原龍夫・南　祐三・由良守司・森下直由・草場泰之・金武　洋・松尾栄之進・進藤和彦・斉藤　泰：異所性骨形成を伴った膀胱原発未分化癌の1例．泌尿紀要 **28**：1419～1426，1982
7) 原　信二・正司武夫・宇野博司：精管化骨の1例．泌尿紀要 **11**：989～992，1965
8) 小川　修・緒方二郎・瀬田仁一：骨形成を伴った成形性陰茎硬結症の1例．西日泌尿 **38**：298～301，1976
9) 内島　豊・中目康彦・平賀聖悟・岡田耕市・駒瀬元治：腎原発骨形成肉腫の1例．日泌尿会誌 **73**：221～230，1982
10) 川又朝男・富樫繁也・高橋伸也・渡辺耕平・小泉幸弘・鈴木唯司　腎における異所性骨形成の1例．臨泌 **38**：793～795，1984
11) 鹿子木基二・土井康裕・川口理作・井原英有・島田憲次・生駒文彦：小児腎盂腎杯憩室にみられた骨形成の1例．日泌尿会誌 **76**：1277，1985
12) 及川敬喜・久保　隆：奇形腫を疑われた骨形成腎の1例．臨床皮泌 **16**：533～536，1962
13) 三樹明教・工藤　宣：陳旧性化骨性腎周囲血腫の1例．臨泌 **23**：620～621，1969
14) 佐川史郎・秋山隆弘・奥田　敦・児玉正道・花井淳・高安　健：腎被膜に骨形成のみられた1例．泌尿紀要 **19**：829～835，1973
15) 水本龍助・並河広二・西村邦康・三宅則保・柴田昭：腎における異所性骨形成の2例．泌尿紀要 **10**：253～260，1964
16) 水本龍助・松村茂夫・刈目宏作：結石腎にみられた骨形成例．臨泌 **21**：443～446，1967
17) Sacerdotti C and Frattin G: Uber die heteroplastische Knochenbildung. Arch Path Anat Physiol **168**: 431～442, 1902
18) Huggins CB: The formation of bone under the influence of epithelium of the urinary tract. Arch Surg **22**: 377～408, 1931
19) 小林忠義：病理学領域における組織誘導の問題．日病会誌 **50**：91～120，1961
20) Goldstein AE and Abeshouse BS: Calcification & ossification of kidney. Radiology **30**: 544～578, 1938
21) 三宅則保：腎における骨形成の実験的研究特にCa代謝を中心として．日泌尿会誌 **56**：1163～1171，1965
22) Rhone DP and Horowitz RN: Heterotopic ossification in the pulmonary metastasis of gastric adenocarcinoma. Cancer **38**: 1773～1780, 1976
23) Gonzalez-Licea A, Yardley JH and Hartmann WH: Malignant tumor of the breast with bone formation. Cancer **20**: 1234～1247, 1967

（1986年3月26日受付）