

## 手術用軟性腎尿管鏡による腎盂および上部尿管結石の摘出

浜松医科大学泌尿器科学教室（主任：阿曾佳郎教授）

阿曾 佳郎・大田原佳久・福田 健  
須床 洋・中野 優・牛山 知己  
太田 信隆・鈴木 和雄・田島 惇OPERATIVE FIBEROPTIC NEPHROURETEROSCOPE —  
REMOVAL OF RENAL AND UPPER URETERAL STONESYoshio Aso, Yoshihisa OTAWARA, Ken FUKUTA, Hiroshi SUDOKO,  
Masaru NAKANO, Tomomi USHIYAMA, Nobutaka OTA,  
Kazuo SUZUKI and Atsushi TAJIMA*From the Department of Urology, Hamamatsu University School of Medicine  
(Director: Prof. Y. Aso)*

Two types of operative fiberoptic nephroureteroscopes were developed with the cooperation of the Olympus Optical Company mainly to remove the upper urinary tract calculi. Removal of the renal and upper ureteral stones was attempted in nine cases. The ureter was dilated with olive tip, balloon and Teflon dilators alone or in combination. The combination of balloon and Teflon dilators seemed the most promising. As a result of ureteral dilation, operative fiberoptic nephroureteroscopes, 4.5 mm and 3.5 mm in diameter, could be passed into the ureter in all the cases and the stones could be visualized clearly. Four of the 7 upper ureteral stones and 1 of the 2 pelvic stones could be removed. The success ratio was 56%. The method of stone removal still requires improvement. At present, application of the operative fiberoptic nephroureteroscope is indicated for upper ureteral and renal stones less than 1.0 cm in diameter. With the improved techniques of stone removal using this fiberscope, the indications of extracorporeal shock-wave lithotripsy or percutaneous nephrolithotripsy will probably be greatly reduced in the near future.

**Key words:** Operative fiberoptic nephroureteroscope, Upper urinary tract calculi, Stone removal, Transurethral fiberscope, Ureteral dilation

## はじめに

高安, 阿曾ら<sup>1)</sup>が1970年の第15回国際泌尿器科学会において腎盂尿管性軟鏡 (fiberoptic pyeloureteroscope) について発表してから, すでに15年以上経過した。その間の上部尿路に関する泌尿器科内視鏡手術の進歩には刮目すべきものがある。一つは1970年代末より発展してきた経皮的腎・尿管内視鏡<sup>2-5)</sup>であり, 他の一つは1980年にスペインの Pérez-Castro と Martínez-Pinero<sup>6)</sup>の発表以来普及した硬性の腎盂尿管鏡である。両者ともに主として腎および尿管の結石摘出を目標としていた。一方, 軟性腎盂尿管鏡については太いものを尿管内に挿入するのは無理との考えか

ら, 観察, 診断の域を出なかった。そのため上部尿路用軟性鏡の開発はややないがしろにされている傾向があった。しかしわれわれは最近, Olympus 光学の協力を得て, 腎杯, 腎盂, 尿管における手術操作にも使用しうる手術用軟性腎尿管鏡 (operative fiberoptic nephroureteroscope) を開発し, 臨床的に使用する機会を得たのでここに報告する。

## 方 法

使用した手術用軟性腎尿管鏡の外見は Fig. 1 のごとく, 従来の軟性腎盂尿管鏡と違いはない。ただ有効部の径が太く, その内部に注射液および手術用の鉗子類の挿入のための側副路が設けてあることである。現在




Fig. 1. Operative nephroureteroscope (Proto-type-Olympus).

Table 1. Specifications of two operative nephroureteroscopes.

	X-URF-2.0	X-URF-3C10 (BF-3C10 long)	BF-3C4
angle of field (degrees)	75	75	75
diameter (mm)	4.5(13.5F)	3.5(10.5F)	3.5(10.5F)
angulation up	160	160	160
down	100	100	60
diameter of working channel (mm)	2 (6F)	1.2(3.6F)	1.2(3.6F)
full length (mm)	1015	1115	770




Fig. 2. Auxiliary instruments used for stone removal. a, b: basket catheters, c: three-pronged forceps, d: grasping forceps.

二種類のものを使用している。その概要を Table 1 に示した。一つは径 4.5 mm で径 2.0 mm の側副路を内蔵する太いもの (XURF-2.0) であり、他の一つは気管支鏡 3-C-4 の有効部を長くしたものであり、径は 3.5 mm で、内蔵される側副路は径 0.9 mm と狭く (XURF-3C10)、注液は可能であるが、手術用鉗子類としては 3F basket catheter が通るだけである。外径の大きな XURF-2.0 は Fig. 2 に示したような basket catheter, 三つ爪鉗子 (three-pronged forceps), 把持あるいは生検鉗子 (grasping or




Fig. 3. Ureteral dilators. a: balloon dilator, b: stylet of a Teflon dilator, c: sheath of a Teflon dilator

Table 2. Summary of nine cases in which an operative nephroureteroscope was used for removal of upper ureteral or pelvic stone. S: successful, F: failure.

Case	age	sex	size (x-p) mm	dilator	fiberscope	extracting devices	result
1. M.T.	26	M	6×10	olive tip	3 C10	basket	S
2. A.M.	34	F	6×12	balloon	3 C10	basket	F
3. T.K.	28	M	7×10	balloon	3 C10	basket	S
4. J.B.	62	M	5×8	balloon	3 C10	basket	S
5. M.H.	26	F	6×8	balloon	XURF-2.0	basket	F
6. S.K.	57	M	10×12 (pelvis)	balloon Fogarty	XURF-2.0	basket	S
7. T.M.	58	M	10×12 (pelvis)	balloon	3 C10	basket	F
8. Y.Y.	24	M	10×15	balloon	3 C10	forceps basket EHL	F
9. H.U.	24	F	6×8	balloon teflon	XURF-2.0	EHL forceps	S

biopsy forceps) が通る側副路を有している。

これら太い手術用軟性腎尿管鏡の挿入にあたっては、あらかじめ尿管を拡張しておく必要がある。その目的で olive tip dilator, balloon dilator, Fogarty catheter, Teflon dilator を使用した。Fig. 3 にわれわれが使用している balloon dilator (Cook 社製) と 16F または 18F の Teflon dilator-peel away catheter (Cook 社製) の先端を示した。Teflon dilator は壁の薄い外套管と、内部を guide wire が通るようにできている stylet よりなっている。1985年7月中旬より1986年3月中旬までの8カ月間に2例の腎盂、腎杯結石と7例の上部尿管結石、計9症例において手術用軟性腎尿管鏡で結石摘出を試みた (Table 2)。

## 結 果

### 1) 手術用腎尿管鏡の挿入

全例で XURF-3C10 または XURF-2.0 が挿入可能であった。ただし症例1から症例8までは olive

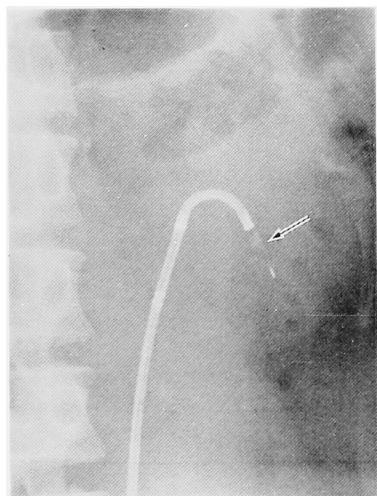


Fig. 4. An x-ray picture of case No. 6, which was taken when a pelvic stone was caught by a stone basket. The arrow shows the stone in the basket catheter.

tip dilator, balloon dilator, Fogarty catheter を用いていたため十分な拡張ができず XURF-3C10 は挿入可能であったが, XURF-2.0 については症例 5, 6 のみで挿入できた. 症例 9 では balloon dilator と Teflon dilator を併用する方法をとったため, XURF-2.0 が容易に挿入し得た. したがって全症例において結石を充分によく観察することができた.

2) 結石の摘出

Table 2 に示したごとく 9 症例中 5 例 (56%) で結石を摘出し得た. 腎盂結石 2 例では 1 例 (症例 6) で摘出可能であった.

長径が 1.0 cm より大きな結石で, 摘出されたのは症例 6 のみであった. Fig. 4 は症例 6 で手術用軟性腎尿管鏡により挿入された basket catheter で腎杯結石を捕獲したところである.

3) 副作用

手術を必要とするような尿管損傷例はなかった. 発熱, 腹痛はあっても全例 1~2 日で改善している. しかし現実には硬性腎尿管鏡あるいは硬性尿管鏡の開発がめざましく, 経尿道的に挿入する fiberscope は診断面のみ有用性で, いささか泌尿器科医にかえりみられないくらいがあった. 一方, 硬性腎尿管鏡の発展とともに尿管の各種拡張法が開発され, 尿管を 16F または 18F まで拡張しても安全なことがわかってきた. このような状況の下でわれわれは手術用軟性腎尿管鏡を開発し, 臨床応用を始めたわけである.

まず尿管の拡張法についてであるが, 前述のように各種のものがあるが XURF-2.0 を自由に挿入する

めには olive tip dilator, balloon dilator を使用するだけでは不十分である. 最近われわれが行っている balloon dilator と Teflon dilator を併用する方法が尿管拡張法として最もすぐれているように思われる. 原理は高安, 阿曾<sup>7)</sup>が腎盂尿管鏡の尿管内挿入法として開発した方法と同じである.

Fig. 5 に示したように, まず guide wire を挿入

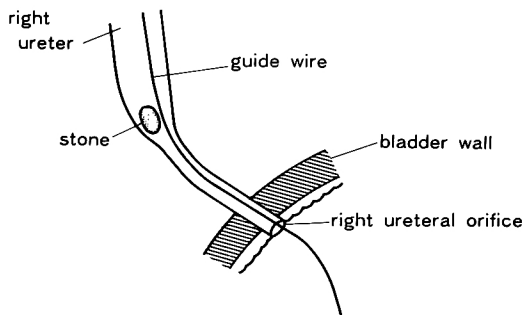


Fig. 5a. The first step of introduction of the nephroureteroscope into the ureter. A guide wire is inserted into the ureter.

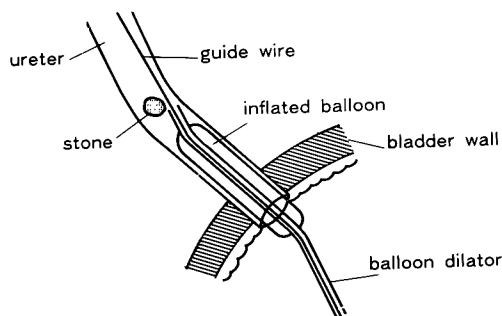


Fig. 5b. The second step of introduction of the nephroureteroscope into the ureter. A balloon dilator is inserted into the ureter over the guide wire. The balloon is kept dilated for 5 minutes.

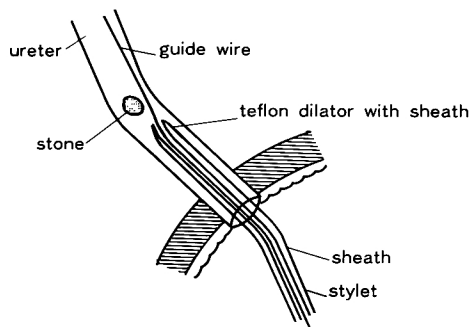


Fig. 5c. The third step of introduction of the nephroureteroscope into the ureter. After the balloon dilator is withdrawn, a Teflon dilator is inserted into the dilated ureter.

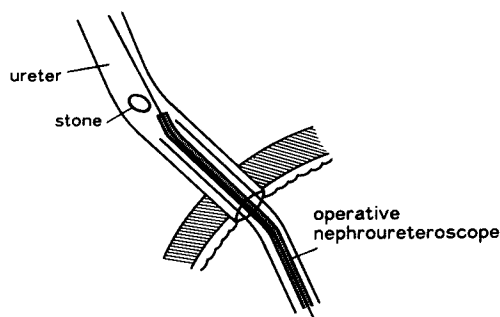


Fig. 5d. The last step of introduction of the nephroureteroscope into the ureter. A nephroureteroscope is freely passed into the ureter through the sheath of the Teflon dilator after the stylet is removed.

する。次にそれにそって balloon dilator を尿管内に導き、balloon をふくらませて、約5分間放置する。その後 balloon dilator を抜去し、代りに 16F または 18F の Teflon dilator を挿入する。挿入できたら stylet を抜去し、外套管のみを尿管内に残す。この外套管を通し、手術用軟性腎尿管鏡を自由に操作することができる。16F または 18F Teflon dilator の挿入時はテレビモニター下で尿管口の外で guide wire にたるみがないことを確認しておくことが重要である。

以上のような尿管拡張法により XURF-2.0 が挿入されると、尿管の結石は極めてよく観察される。問題はどのようにして結石を摘出するかである。一般にこのような操作の適応となる上部尿管結石は尿管粘膜と強固に付着している。かすかなすき間を通して、basket catheter を挿入し得ても basket はひき下げられる時に縮んでしまい容易に結石にひっかからない。鉗子類も一般に小さく、結石の端を僅かにかじるにすぎない。そこで electrohydraulic lithotripter (EHL) ということになるが、側孔の出口は fiberscope の一角にあり、そこからでる probe を結石中央にあて尿管粘膜をさけることは言うは易く、実は仲々難しいことである。このような事情で、結石を摘出できなかった4例も、もう一步で摘出できるところまではきいてるのである。basket catheter、鉗子類、結石破碎器、内視鏡側孔の出口の位置にもう一步工夫が加えられるならば結石摘出率は一段と高まるものと期待される。現段階における本法の適応は、結石を破壊する EHL が十分に活用できないため、腎杯、腎盂、上部尿管のレ線所見で径 1.0 cm 以下の結石とすべきとか考える。9症例の経験では径 1.0 cm 以上のものは破壊し

Table 3. Comparison of fiberscope to rigid scope.

	fiberscope	rigid scope
1. flexibility	flexible (applied for renal stone)	not flexible
2. introduction	to be dilated	to be dilated
3. image	good	excellent
4. working channel	narrow	wide
5. lithotripter	EHL, Laser	ultrasonic, EHL, Laser
6. resectoscope	not applied	applied
7. cost	expensive	less expensive

ないでとり出すことは困難であり、無理すると尿管損傷の危険があるからである。上部尿管の結石は特に腎盂内に入り込むことがある。このような場合にも fiberscope は rigid scope より有利である。しかし像の鮮明さ、超音波結石破碎装置が使用可能なこと、鉗子類がしっかりして結石をつかみ易いことなど硬性鏡の有利な点は多い。Table 3 に両者を比較し、そのまとめを示した。

現在のところ、下部尿管の結石の摘出には硬性鏡、上部尿管、腎杯、腎盂の 1 cm 以下の結石は軟性鏡が適応となるであろう。また extracorporeal shock-wave lithotripsy (ESWL)<sup>2)</sup>、PCN (percutaneous nephrolithotripsy) は腎および上部尿管の大きい結石に適応となると考える。しかし、近い将来、軟性鏡による結石摘出法が進歩すれば、ESWL、PCN の適応は狭められるものと思われる。

本法により結石を壊さないで摘出する場合、尿管の損傷が問題となるが、結石が小さいこと、内視鏡により直接観察していることを考えるとそうひどい損傷はないであろう。

## 結 語

1) 尿管結石の摘出など上部尿路病変の内視鏡的手術のため手術用軟性腎尿管鏡を開発した。

2) 7症例の上部尿管結石、2症例の腎盂、腎杯結石で olive tip dilator, balloon dilator, Teflon dilator を用い、尿管を拡張したところ、全例で手術用軟性尿管鏡を挿入し得た。その結果全例で結石がよく観察された。

3) しかし、結石を摘出し得たのは5例(56%)で、今後、結石の摘出法についての工夫が必要である。

4) 現段階での本内視鏡の適応は径 1.0 cm 以下の上部尿管および腎盂、腎杯結石といえよう。

6) 近い将来、本内視鏡による結石摘出法が進歩し、ESWL、PCN の適応を狭めるものとなろう。

終りに本論文提出後6ヵ月間に本法による結石摘出術は著明に進歩したことを付記する。J. Urol. 137: 629-632, 1987 参照。

## 文 献

- 1) Takayasu H, Aso Y, Takagi T and Go T : Clinical application of fiberoptic pyeloureteroscope. Urol Int 26: 97~104, 1971
- 2) Fernstrom I and Johansson B : Percutaneous pyelolithotomy : a new extraction technique. Scand J Urol Nephrol 10: 257~259, 1976
- 3) Wickham JEA and Miller RA : Percutaneous nephrolithotomy and lithotripsy. Percutaneous renal surgery, ed. by Wickham JEA and Miller RA, pp. 108~147, 1983
- 4) Korth K : The percutaneous operation of kidney stones. Percutaneous surgery of kidney stones, Korth K, pp. 45~66, Springer, 1984
- 5) Smith AD and Lee WJ : Complex percutaneous manipulation Endourology, ed. by Carson CC and Dunnick NR, pp. 159~180, Churchill Livingstone, New York, 1985
- 6) Pérez-Castro E and Martinez-Pinero JA : Ureterorenal endoscopy. Eur Urol 8: 117~120, 1982
- 7) Takayasu H and Aso Y : Recent development for pyeloureteroscopy: guide tube method for its introduction into the ureter. J Urol 70: 661~663, 1971
- 8) Carson CC : Extracorporeal shock-wave lithotripsy. Endourology, ed. by Carson CC and Dunnick NR, pp. 309~316, Churchill Livingstone, New York, 1985

(1986年5月1日受付)