〔泌尿紀要33巻7号
1987年7月〕

大きな前部尿道憩室結石の1例

日本医科大学泌尿器科学教室（主任：秋元成太教授）
原　眞・金森　幸男・近藤　幸尋・西村　泰司・
秋　元　成　太

A CASE OF LARGE DIVERTICULAR STONE OF ANTERIOR URETHRA

Makoto HARA, Sachio KANAMORI, Yukihiro KONDO,
Taiji NISHIMURA and Masao AKIMOTO
From the Department of Urology, Nippon Medical School
(Director: Prof. M. Akimoto)

A case of large diverticular stone of anterior urethra is reported. A 70-year-old man was admitted for dysuria, miction pain and hard mass beneath the scrotal skin. Retrograde urethrogram revealed a large stone in anterior urethral diverticulum and extravasation of contrast medium through the fistula from diverticulum. Open resection of diverticulum was performed and the stone was removed. Three months after the operation, the urethrogram showed no abnormal findings. The stone was 40×19×17 mm in size, weighed 16 g and was mainly composed of calcium phosphate.

Key words: Urethral stone, Urethral diverticulum

緒　　言

尿道憩室結石は比較的まれな疾患とされているが，最近われわれは重量 16 g の前部尿道憩室結石を経験したので報告する．

症　　例

患者：70歳，男子，無職

主訴：排尿困難，尿道痛，陰嚢部腫瘤

家族歴：特記すべきことなし

既往歴：42歳，胃潰瘍手術．63歳，交通事故にて頭蓋骨骨折（保存的治療）．

現病歴：63歳頭蓋骨骨折にて入院時，膀胱留置カテーテルが挿入不能であったが，特に対策はとらなかったという．1985年になり，排尿困難が出現．8月上記主訴のため近医を受診し，国立東静病院泌尿器科を紹介され，1985年8月22日初診となる．

現症：体格中等度で胸腹部理学的所見に異常を認めず．陰嚢皮下に固い腫瘤を触れ，腫瘤直下に瘻孔の開口と考えられる小孔を認めた．その他の外性器，前立腺には異常はなかった．

検査所見：尿は肉眼的に混濁しており，沈渣にて1視野に100以上の白血球を認めた．尿培養は陰性であったが，これは近医にて抗生物質を投与されていた影響と考えられた．血算および血液生化学的検査は全て正常範囲内であった．骨盤部単純写真にて恥骨下に29×24 mm の石灰化を認め（Fig. 1），さらに逆行性尿道造影で，その石灰化は前部尿道憩室結石であると判明した．また瘻孔を通して造影剤の溢流も認められた（Fig. 2）．

手術所見：1985年9月9日，硬膜外麻酔下に手術を施行した．陰茎から陰嚢にかけて尿道に沿って切開し，憩室に達した．結石摘除後，尿道に開く長さ約1.5 cm の憩室口および瘻孔を中心とした炎症性硬結部を含めて，憩室を摘除した．尿道，皮下組織，皮膚の3層を縫合し，膀胱瘻を作成して手術を終了した．

術後経過：術後8日で全抜糸，術後10日で膀胱瘻留置カテーテルを抜去した．9月末まで創部より少量の尿漏れが続いたが，10月にはいり，尿漏れ消失したため10月2日退院となった．11月28日の尿道造影ではまったく異常を認めなかった（Fig. 3）．

結石の性状：大きさは40×19×17 mm，重さは16 g

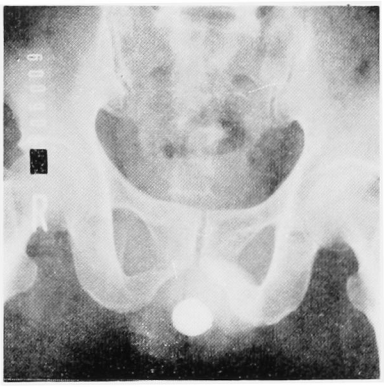

Fig. 1.

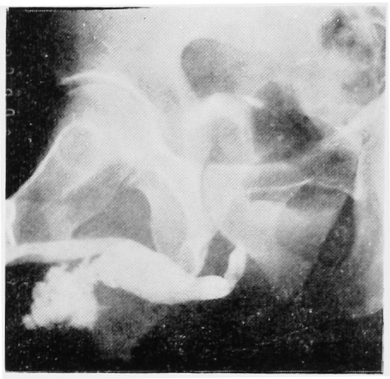

Fig. 2.

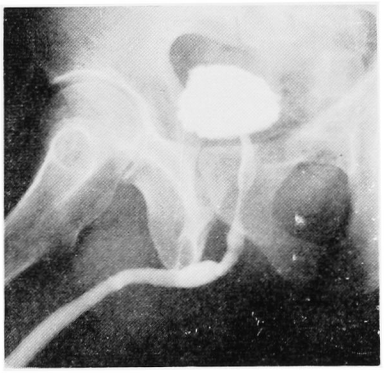

Fig. 3.

Fig. 4.

で，表面黄褐色長円形の結石であった（Fig. 4）．赤外線分光分析法で調べた成分分析で，リン酸カルシウム86%，炭酸カルシウム14%の混合結石であることが判明した．

尿道憩室の病理組織学的所見：表面を扁平上皮に被れ，炎症性細胞浸潤を認める慢性炎症の所見であった．

考　　察

下部尿路結石は近年減少の傾向にある[1]．男子尿道結石については，はじめから尿道にできた原発性結石と，上部尿路から下降してきた続発性結石があるが，続発性結石に比較して原発性結石は少なく，尿道狭窄，尿道憩室，慢性炎症などが存在する場合にできることが多い．男子尿道憩室結石の最近の報告は，1982年の吉田ら[2]の報告以降，少数[3~5]を数えるのみである．尿道結石は，一般に小指頭大までのものが多く，大きなものはまれである．特に何グラム以上を“巨大”と称するかについては，はっきりとは定められていないようであるが，本邦で最大のものは岡本ら[6]の報告した43 g のものである．

尿道結石の成分については，リン酸塩であることが多いが，本症例もリン酸カルシウムが成分の大部分を占めていた．これは長期にわたる尿路感染が影響しているためと考えられる．

尿道結石の治療法に関しては今中ら[7]の報告の考察中にまとめられているが，注意すべきことは，無理な経尿道的操作を避け，尿道狭窄などの後遺症をつくらないことである．特に本症例のように尿道憩室内に結石が存在する場合は，外科的に尿道憩室ごと摘除することが必要である．しかし，実際には慢性感染による周囲組織の脆弱化のため困難な場合もある[2,4]．結石摘出後は，術後の尿道狭窄などにつき経過を観察することが重要である．

結　　語

70歳男子にみられた大きな前部尿道憩室結石の1例を報告した．

文　　献

1）竹内正文・越知憲治：下部尿路結石症．新臨床泌尿器科全書，市川篤二・他編 6A 180～196，金原

出版，東京，1982
2）吉田美喜子・高橋通子・須藤尚美・梅津隆子：巨大尿道憩室内結石の1例．東京女医大誌 **52**：410～414，1982
3）平野順治・政木貴則・斉藤雅昭・安達国昭：結石を合併した多発性尿道憩室の1例．日泌尿会誌 **73**：407～408，1982
4）北田真一郎・内藤誠二・平田　弘：男子尿道憩室結石の1例．日泌尿会誌 **73**：962，1982
5）岩佐嗣夫・池本秀昭・三田憲明・広本宣彦・白石恒雄・岩下明徳：巨大尿道憩室結石の1例．日泌尿会誌 **75**：1693，1984
6）岡本重礼・中村雄一：巨大なる先天性男子尿道憩室結石．臨皮泌 **18**：998，1964
7）今中香里・本村勝昭・大塚　晃：大きな前部尿道結石の1例．西日泌尿 **46**：1379～1381，1984

（1986年6月11日受付）