〔泌尿紀要33巻8号
1987年8月〕

Fournier's Gangrene の1例

名鉄病院泌尿器科（部長：岡村菊夫）
高羽秀典*・岡村菊夫*
名古屋大学医学部泌尿器科教室（主任：三矢英輔教授）
田中純二・加藤久美子・下地敏雄

FOURNIER'S GANGRENE: A CASE REPORT

Hidenori TAKABA and Kikuo OKAMURA
From the Department of Urology, Meitetu Hospital
(Chief: Dr. K. Okamura)
Junji TANAKA, Kumiko KATO and Toshio SHIMOJI
From the Department of Urology, School of Medicine, Nagoya University
(Director: Prof. E. Mitsuya)

Since necrotizing fascitis of the genitalia was first described by Fournier in 1883, approximately 400 cases have been reported. It has been seldom reported in Japan. Because its mortality rate is still high, the importance of early diagnosis and the subsequent vigorous treatment has been emphasized. A 73-year-old man who had poor controlled diabetes mellitis was admitted to our hospital with painful swelling of scrotum. Chemotherapy using broad spectrum antibiotics and debridement of scrotal skin was performed combined with insulin therapy. As culture of pus and excised tissue from the gangrenous patches yielded the growth of candida, we used 8 g/day of 5-fluorocitosine. Because the gangrene was not healed, we performed bilateral orchiectomy. After the operation, the gangrene was healed and the wound was closed. Diabetes mellitis was controlled well and his general condition was improved.

Key words: Fournier's gangrene, Diabetes mellitis

緒言

Fournier's gangrene は，1983年に Fournier により原因不明の陰茎と陰嚢の壊疽として報告[1]されてから現在まで約400例報告されている[2]．本邦では電撃性陰嚢壊疽，本態性陰嚢壊疽と呼ばれ，抗生物質の発達した現在その発症は稀である[3~5]．われわれは，今回糖尿病に併発した Fournier's gangrene と思われる症例を経験したので若干の文献的考察を加えて報告する．

症例

患者：加○善○助，73歳，職業：大学教官

主訴：陰茎，陰嚢の皮膚脱落を伴う壊疽と同部の疼痛

既往歴：1980年，右大腿動脈血栓症，高血圧症．1982年より前立腺肥大症にて薬物療法を受け現在にいたる．

家族歴：特記事項なし

現病歴：1985年2月9日，陰嚢の腫脹と疼痛を自覚．2月12日に近医を受診し，抗生剤の点滴投与を受けたが腫脹は軽減せず．2月16日，陰嚢より膿の排泄を認めたため切開排膿した．疼痛は軽減したが，壊疽が拡大傾向を示したため2月18日当院当科を受診し即日緊急入院となった．

現症：栄養状態やや不良，体格中等度．顔面，下腿は軽度浮腫状．陰茎の根部から陰嚢にかけて皮膚が全層欠損し，壊死組織が認められた．悪臭の膿性浸出液

* 現：名古屋大学医学部

を認めた．ガス発生や捻髪音は認めなかった．陰嚢下部も同様に皮膚組織は全層欠損し，睾丸が露出していた．

入院時検査成績：血液一般；白血球 10,800/mm³，赤血球 453×10⁴/mm³，Hb 14.5 g/dl，Ht 44.0% 電解質：Na 156 mEq/l，K 3.5 mEq/l，Cl 108 mEq/l，生化学；T-P 5.9 g/dl，Alb 2.6 g/dl，BUN 21 mg/dl，CRNN 0.7 mg/dl，T-cho 175 mg/dl，GOT 18 IU/l，GPT 10 IU/l，AlP 146 IU/l，LDH 269 W-U，尿所見；蛋白（±），糖 2.0 g/dl，尿沈渣，赤血球 0～1/hpf，白血球 10～20/hpf，空腹時血糖値 245 mg dl，食後2時間血糖値 282 mg/dl，尿糖 13.5 g/day，ESR 35 mm/hr，EKG；Ventricular Premature Beat 胸部 X-P；異常なし

入院後経過：入院後，CMX の 2 gr 点滴静注を開始し陰嚢壊死部を切開，洗浄した（Fig. 1, 2）．膿の培養にて，*Candida* が検出された．嫌気性菌は同定されなかった．*Candida* が検出されたため，5-fluorocitosine 8,000 mg/day を経口投与した．また基礎疾患として糖尿病が存在し，コントロール不良と判断されインスリン療法の適応と考えてモノタードインスリン投与を開始した．2月22日，陰茎根部から陰嚢にかけて切開した広範囲の débridement を施行した．睾丸は，肉眼的に侵襲されていなかったが完全に露出した状態であり，年齢や今後の感染を考慮して摘除した．尿道への壊死の進展は認められなかった．創は閉鎖し尿道バルーンを留置した．

病理組織：組織所見は，陰嚢上皮下に膿形成がみられ，睾丸には炎症は及んでいない（Fig. 3）．また陰嚢白膜部は細胞浸潤が強く壊死を伴っている（Fig. 4）．

Fig. 1

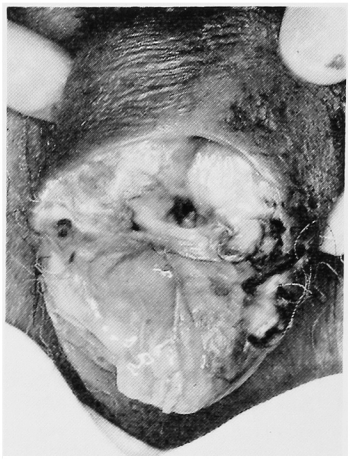

Fig. 2

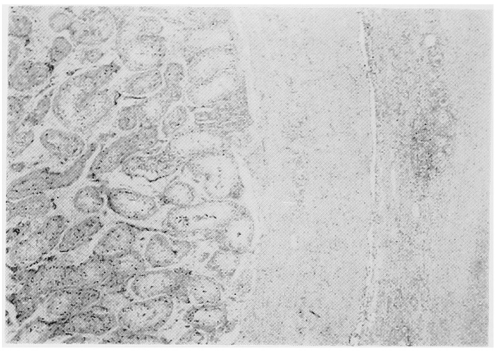

Fig. 3

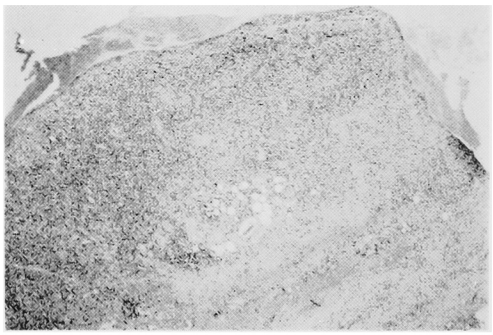

Fig. 4

術後経過：糖尿病のコントロールは順調でインスリンは漸減し入院後25日目に中止した．スルホニル尿素剤の経口投与に変更後，尿糖（－），血糖値が正常化したので食事療法に切り替えた．低蛋白血症，BUN 値も回復した．創部は一部哆開し，膿性浸出液が認められたが，肉芽形成は良好で術後30日目に完全に治癒閉鎖した（Fig. 5）．入院後50日目に退院した．

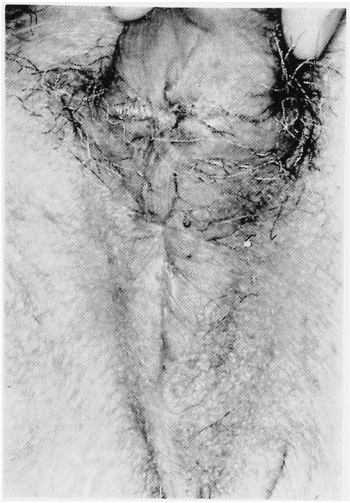

Fig. 5

考　　察

Fournier's gangrene について，Fournier は 1) 若年健康男子に突然に発症する，2) 急激に進行する壊疽，3) 原因不明の3つの特徴を述べた[1]．その後年長者の発症例や緩徐に進行する症例などこれらの特徴を有しない症例が報告された[2,6]．また，この疾患の本態が壊疽を伴う陰茎と陰嚢の皮下組織の感染であり，必ずしも特発性でないことが明らかにされた[2,6]．

本症の発病原因としては (1)外陰部周辺の外傷によって引き起こされた皮下組織への細菌の侵入 (2)尿道周囲腺の感染からの進展，(3) 肛門周囲部や後腹膜腔の感染からの進展の3つが考えられている[2,6,7]．これらの一つが誘因となり壊死性筋膜炎の形で男性生殖器や腹膜へ波及するといわれている[7,9]．関連する素因や随伴する状態として全身因子では糖尿病がよく知られており，他にアルコール中毒やアルコール性肝硬変，全身衰弱などが認められている[2,8,9]．局所因子としては局所外傷，会陰部外科手術，尿路系疾患，会陰部あるいは後腹膜疾患などがあげられている[2,8,9]．自験例でも糖尿病が認められており，炎症過程の進展に重要な役割を果たしたと考えられる．

細菌学的には，*E. coli*, *Bacteroides fragilis*, *Streptococcus* が多く分離されており，特に嫌気性菌はほとんどの症例で検出されるといわれている[10]．したがって感染に対する細菌学的検索では，嫌気性培養は必須である．本症候群は細菌学的には完全に解明されていないが，壊疽の成立には異なった細菌間の synnergistic reaction が考えられ，好気性菌と嫌気性菌の混合感染による相乗作用が出現するといわれている[2,7,10]．自験例では，壊死組織の培養で嫌気性菌は検出されず *Candida* が検出されたが，*Candida* が起因菌であった報告例はない．前医にて抗生剤を投与されており，*Candida* の感染が二次感染である可能性もありうる．

病理学的には，皮下組織の炎症，浮腫，壊死であり，膿瘍形成，皮下組織の小血管の血栓，表皮の壊死を伴っている．顕微鏡的所見では皮下組織内の浮腫と多核白血球の浸潤があり，組織内には細菌が認められることがある[2]．自験例でも同様の病理所見が得られたが，細菌は認められなかった．

陰嚢部のX線所見では陰嚢腫脹と陰嚢内空気の存在が特徴とされている[11]．また，精子の数や運動率の減少がみられるとの報告もある[12]．

治療は外科的に切開排膿し広範な debridement を施行し，広域スペクトラムの抗生剤を投与する．排膿した膿や切除した組織を細菌培養に提出し，好気性培養と嫌気性培養を行ない菌を同定することが必要である[2,9,10]．睾丸は陰茎や陰嚢とは血流供給が異なるので侵されることはめったにないとされ，除睾術はできるだけ避けるべきであるという文献が多い[2,9]．自験例では，高齢者であることや今後の感染を考慮して睾丸を摘除したが，睾丸は肉眼的にも炎症は及んでいなかった．また尿道カテーテルが感染の誘因になることを避けるために colostomy や cystostomy の適応も報告されている[2,9]．また，補助療法として高圧酸素療法を施行してよい治療成績を得た報告もある[13]．

この疾患の発症と進展に大きく作用していると思われる基礎疾患に対する治療も重要である．特に糖尿病が本疾患に合併した場合，治療効果を早くするためには糖尿病の良好なコントロールを得ることが必要である．

Fournier's gangrene，いわゆる陰嚢壊疽は，抗生剤の発達した現在では稀な疾患となった．しかし1945年以降の死亡率は7～25%[7]，Spirnak らの報告では45%[9] との報告があり，早期診断と早期の積極的な外科治療および基礎疾患の治療を必要とする疾患である．それらが適切にされなければ大量の抗生剤を用いても効果なく，むしろ進行して死にいたることからも臨床上重要なものである．

結　　語

糖尿病を伴った Fournier's gangrene の1例を経験したので報告し若干の文献的考察を加えた．

文　　献

1) Fournier AJ: Gangrene Foundroyante de la verge. Semaine Med **3**: 345, 1883
2) Jones RB, Hirschmann JV, Brown GS and Tremann JA: Fournier's syndrome: necrotizing subcutaneous infection of the male genitalia. J Urol **122**: 279～182, 1979
3) 矢崎恒忠・高橋茂喜・小川由英・加納勝利・北川龍一・西浦　弘・石川　悟：糖尿病を伴った陰嚢壊疽の2例. 臨泌 **36**：681～684, 1882
4) 宮崎　裕・木津典久・石川　清：Fournier's gangrene の1例. 臨泌 **37**：363～365, 1983
5) 沖　　守・由井康雄・秋元成太：Fournier's gangrene の1例. 泌尿紀要 **31**：1071～1075, 1985
6) Flanigan RC, Kurush ED, McDougal WS and Persky L: Synnergistic gangrene of the scrotum and penis secondary to colorectal disease. J Urol **119**: 369～371, 1978
7) Redolph R, Soloway M, DePalma RG and Persky L: Fournier's syndrome synnergistic gangrene of the scrotum. Amer J Surg **129**: 591～596, 1975
8) Kearney GP and Carling PC: Fournier's gangrene: An approach to its management. J Urol **130**: 695～698, 1983
9) Spirnak JP, Resnick MI, Hampel N and Persky L: Fournier's gangrene: report of 20 patients. J Urol **131**: 289～291, 1984
10) Giuliano A, Lewis F, Hadley K and Blaisdell FW: Bacteriology of necrotizing fasciitis. Amer J Surg **134**: 52～57, 1977
11) Steiner RM, Mediano WM, Weissmann G et al.: Case reports ; The radiology of Fournier's gangrene. Br J Urol **50**: 437～438, 1977
12) Bejanga BI: Fournier's gangrene. Br J Urol **51**: 312～316, 1979
13) Nielsen PR, Nielsen JH, Jensen EB and Jacobsen E: Fournier's gangrene: 5 patients treated with hyperbaric oxygen. J Urol **132**: 918～920, 1984

（1986年7月14日受付）