

左下腿に被角血管腫を伴った膀胱海綿状血管腫の1例

健保連大阪中央病院泌尿器科（部長：藤岡秀樹）

竹山 政美・松井 孝之・藤岡 秀樹

健保連大阪中央病院皮膚科（部長：貝原弘章）

貝 原 弘 章

CAVERNOUS HEMANGIOMA OF URINARY BLADDER
ASSOCIATED WITH ANGIOKERATOMA OF THE LEFT LEG

Masami TAKEYAMA, Takayuki MATSUI and Hideki FUJIOKA

*From the Department of Urology, Osaka Central Hospital
(Chief: Dr. H. Fujioka)*

Hiroaki KAIHARA

*From the Department of Dermatology, Osaka Central Hospital
(Chief: Dr. H. Kaihara)*

A 45-year-old male was admitted to our hospital with a complaint of asymptomatic macroscopic hematuria. At cystoscopy a multilobulated, dark red tumor, the size of a rice grain, was found on the right lateral wall. He also had a 5×4 mm purplish skin tumor on the left leg. Double contrast cystogram also showed the shape of the tumor on the right lateral wall of bladder. Based on the aforementioned findings, we diagnosed this case as hemangioma of the urinary bladder associated with the same lesion on the left leg. The bladder tumor was resected transurethraly and the skin lesion was also excised. Pathological diagnoses were cavernous hemangioma of bladder and angiokeratoma of skin, respectively. Including our case we found 62 cases of hemangioma of the urinary bladder in the Japanese literature. Only 5 of them were associated with the hemangiomas of other regions of the body.

Key words: Urinary Bladder, Hemangioma, Angiokeratoma

はじめに

膀胱血管腫は比較的稀な疾患であり、本邦では現在までに約60例報告されている¹⁾。最近、われわれは左下腿に被角血管腫を伴った膀胱海綿状血管腫の1例を経験したので、その詳細について報告する。

症 例

患者：45歳、男性、会社員

初診：1985年12月16日

主訴：血尿

家族歴：特記すべき事項なし

既往歴：1957年虫垂炎にて虫垂切除術、1975年胃潰瘍にて胃部分切除術、1983年右副睾丸炎にて右除睾丸

を、それぞれ受けている。

現病歴：1985年12月10日頃より無症候性肉眼的血尿あり、12月16日当科受診し、膀胱鏡検査にて膀胱右側壁に赤紫色、米粒大、多房性腫瘍を指摘され手術目的で入院となる。

入院時現症：身長 163 cm, 体重 49 kg, 血圧108/66 脈拍78整, 左下肢の伸側, 外側に広範囲に淡紫紅色斑, 左下腿外側に紫紅色 5×4 mm の隆起性病変あり (Fig. 1), 左下肢に静脈怒張を認めた。他に特記すべき所見なし。

入院時一般検査成績：末梢血液所見；赤血球数 $436 \times 10^4/\text{mm}^3$, 白血球数 $4,900/\text{mm}^3$ (好酸球 1%, 好塩基球 1%, 好中球 55%, リンパ球 40%, 単球 3%), 血小板数 $22.0 \times 10^4/\text{mm}^3$, 血色素 13.7 g/dl, ヘマト

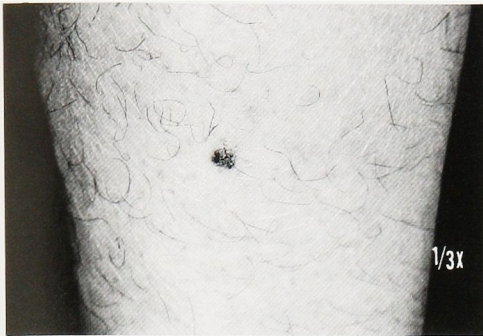

Fig. 1. A purplish 5×4 mm skin tumor was found on the left leg.

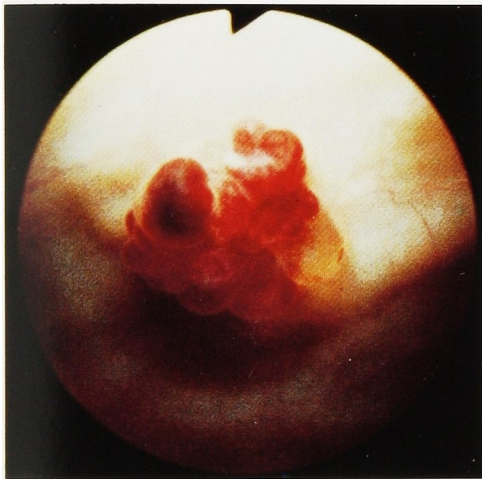

Fig. 2. Cystoscopy revealed a tumor of rice grain size on the right lateral wall of the urinary bladder. The tumor was multi-lobulated and variegated red-purple in color.

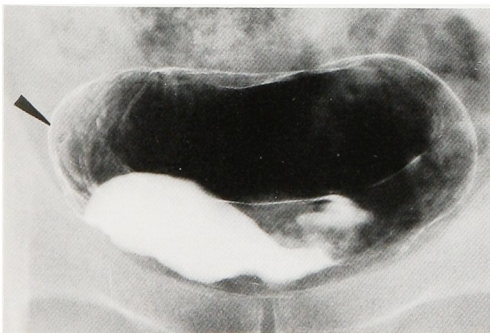


Fig. 3. Double contrast cystogram revealed a small irregular mass on the right lateral wall of the urinary bladder.

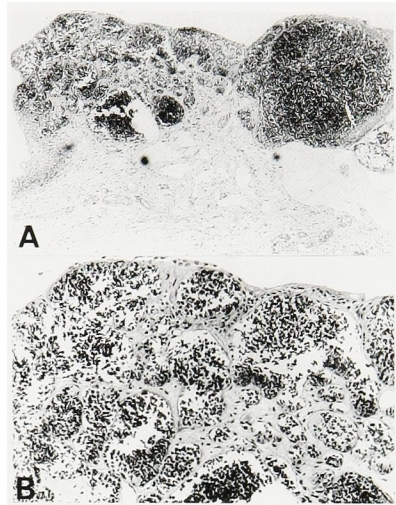


Fig. 4. Microscopic sections revealed the characteristic findings of cavernous hemangioma (H&E stain, reduced from A ×40, B ×100).

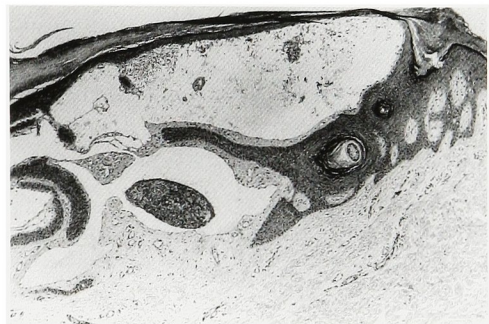

Fig. 5. Hyperkeratosis and acanthosis are present. Greatly dilated capillaries are seen in the upper dermis (H&E stain, reduced from ×40).

Table 1. 他の部位に血管腫を合併した膀胱血管腫の症例

報告者(報告年)	症例 年齢,性	膀胱血管腫 の組織	血管腫の 合併部位	合併血管腫 の組織
1. 植松(1957) ⁷⁾	29 男	海綿状血管腫	右臀部, 肛門 右下肢	被角血管腫
2. 佐藤(1959) ⁸⁾	26 男	単純性血管腫	右下肢	(Klippel-Weber 氏病)
3. 六車(1965) ⁹⁾	20 女	血管腫	処女膜 虫垂	血管腫
4. 西田(1980) ¹⁰⁾	6 女	海綿状血管腫	会陰部	海綿状血管腫
5. 自験例(1986)	45 男	海綿状血管腫	左下肢	被角血管腫

クリット 42.2%. 血液化学所見; Na 144 mEq/l, K 4.1 mEq/l, Cl 102 mEq/l, Ca 8.2 mg/dl, BUN 17.3 mg/dl, Cr 1.0 mg/dl, TP 6.8 g/dl, A/G 1.4, GOT 43 KU, GPT 35 KU, AIP 8.1 KAU. 止血検査所見; 出血時間 1分30秒, PTT 25.5秒, プロトロンビン活性89%. 尿所見; 潜血(-), 蛋白(-), 糖(-), pH 6.0, 赤血球 1~2/F, 白血球 0~1/F, 扁平上皮少数, 円柱(-), 尿細菌培養陰性, 尿細胞診 Papanicolaou class I.

膀胱鏡所見・膀胱右側壁に赤紫色, 米粒大, ブドウの房様の隆起性病変を認めた (Fig. 2). 両側尿管口は, とともにスリット状で, 膀胱内に他の異常は認めなかった.

X線検査成績: KUB で異常所見なし. DIP で上部尿路に異常所見を認めず. 膀胱二重造影にて膀胱右側壁に隆起性病変を認めた (Fig. 3).

以上の所見より膀胱腫瘍 (血管腫の疑い) の診断のもとに1986年1月17日, 経尿道的腫瘍切除術および左下腿皮膚腫瘍切除術を施行した.

経尿道的手術所見: 全麻下に膀胱右側壁の腫瘍に対し TUR-loop で十分深く広範囲に切除し, 腫瘍を *en bloc* として摘出した. 術中, 出血は容易に電気凝固で止血可能であった.

病理組織学的所見: 膀胱腫瘍の切除標本では, 粘膜は剥脱し, 粘膜下組織内に血管の集簇がみられた (Fig. 4A). 強拡大でみると, 血管壁は1層の内皮よりなり内腔に血液を満しており, 海綿状血管腫の像であった (Fig. 4B). 皮膚腫瘍の切除標本では, hyperkeratosis, acanthosis, papillomatosis を伴い表皮直下に, 内腔に血液を容れた1層の内皮よりなる拡張した血管の集簇を認め, 被角血管腫の像であった (Fig. 5).

考 察

膀胱血管腫は比較的稀な間葉系腫瘍であり, その頻度に関して Melicow²⁾ は原発性膀胱腫瘍中0.6%と報告している. 本邦では, われわれが検索しえたかぎり過去に61例^{1,3)} が報告されており, 自験例が62例目と考えられる.

血管腫の一部は congenital anomaly と考えられ⁴⁾, 欧米では, かなりの頻度で膀胱血管腫を有する患者に他臓器の血管腫が合併することが知られている^{5,6)}. Hendry は膀胱血管腫を有する患者の31%は体表上の血管腫を有すると報告しており⁵⁾, Stanley は膀胱血管腫の20%は皮膚血管腫と関係すると報告している⁶⁾. 自験例を含めた本邦62症例中, 他の部位に

血管腫を伴っているかどうかについて, 明らかに記載もしくは報告しているものは13例のみで, 他の部位に血管腫を伴っていたものは, そのうち5例であった. 頻度は38.5%となり欧米の報告と同様に, 膀胱血管腫は, かなりの頻度で他臓器に血管腫を有すると考えられる. その5例の概容を Table に示す. 合併血管腫の部位は腎部, 肛門, 下肢, 処女膜, 虫垂, 会陰部と下半身に限られ, 血管腫の組織型は被角血管腫が2例, 海綿状血管腫が1例で, 六車らの報告例には血管腫と記載があるのみであった. 佐藤らの症例は右下肢に広範囲の血管腫を伴い, Klippel-Weber 氏病と診断されている. 自験例は左下肢の臨床所見, および組織学的所見より母斑様限局性体幹被角血管腫と考えられる. 膀胱血管腫と他臓器の血管腫の合併は, 合併部位が膀胱に近い下半身に限局していることから列序性血管腫の一部が膀胱に現われるものとも考えることも可能である.

膀胱血管腫の診断に関しては, 自験例にみられるような特徴的な暗紫色あるいは暗赤色の色調により, その診断は膀胱鏡的に比較的容易である¹⁾. 治療に関しては, 血管腫は良性でありながら, 一般に境界が不明瞭なことが多く, 比較的大きな膀胱血管腫については, 大出血の危険性もあり, 膀胱部分切除術が望ましいと考えられているが, 自験例のように病変がきわめて小さい場合には十分経尿道的切除が可能であり, TUR-Bt の適応があると考えられる.

ま と め

45歳男性の下腿に被角血管腫を伴う膀胱海綿状血管腫の1例を報告した.

本論文の要旨は第115回日本泌尿器科学会関西地方会(1986年6月7日)において発表した.

文 献

- 1) 関井謙一郎・高寺博史・滝内秀和・並木幹夫・松田 稔・園田孝夫・大西俊造: 膀胱海綿状血管腫の1例. 泌尿紀要 32: 595~601, 1986
- 2) Melicow MM: Tumors of the urinary bladder. J Urol 74: 498~521, 1955
- 3) 辻本幸夫・中村正広・多田安温・桜井 昶・北村憲也: 膀胱海綿状血管腫の1例. 西日泌尿 44: 1241~1245, 1982
- 3) Hamsher JB, Farrar T and Moore TD: Congenital vascular tumors and malformations involving urinary tract: diagnosis and surgical management. J Urol 80: 299~310, 1958
- 5) Hendry WF and Vinnicombe J: Hemangio-

- ma of bladder in children and young adults. *Br J Urol* **43**: 309~316, 1971
- 6) Stanley KE : Hemangioma-Lymphangioma of the bladder in a child. *J Urol* **96**: 51~54, 1966
- 7) 植松文康：右側臀部，肛門周囲，陰部，下肢に発生せる列序性血管腫を伴える膀胱血管腫の手術治療例. *臨床皮泌* **11**: 785~789, 1957
- 8) 佐藤昭太郎・中野欣也・Klippel-Weber 氏病を合併した膀胱血管腫の1例. *日泌尿会誌* **50**: 64~69, 1959
- 9) 六車勇二・大山朝弘・村田庄平：子宮内膜症を合併した膀胱血管腫例. *泌尿紀要* **13**: 805~809, 1967
- 10) 西田 享・草階佑幸・大越隆一・石倉正嗣：腎血管腫・膀胱血管腫. *日泌尿会誌* **72**: 1095, 1980
(1986年8月4日受付)