

## 尿管膀胱移行部狭窄を合併した腎盂尿管移行部狭窄の1例

徳島大学医学部泌尿器科教室（主任：黒川一男教授）

住吉 義光・稲井 徹・滝川 浩・平石 攻治

ONE-STAGE OPERATION FOR URETEROPELVIC JUNCTION  
AND URETEROVESICAL JUNCTION STRICTUREYoshiteru SUMIYOSHI, Tohru INAI,  
Hiroshi TAKIGAWA and Koji HIRAISHI*From the Department of Urology, Tokushima University School of Medicine  
(Director: Prof. K. Kurokawa)*

One-stage surgical management for ureteropelvic (UP) and ureterovesical (UV) strictures is reported. A 3-year-old boy with UP and UV strictures on left side, underwent nephrostomy at 4 months old. The plastic operations which were Anderson-Hynes method for UP stricture and submucosal tunnel method with tailoring of dilated ureter for UV stricture were performed at the same time. The post-operative intravesical pyelogram and renal scintigraphy showed the improvement of hydronephrosis. Many authors have described two-stage operations for such cases. Our findings revealed that one-stage operation, carefully preserving the blood supply to the ureter, would be an alternative surgical management for UP and UV strictures.

**Key words:** UP and UV stricture, One-stage operation

## はじめに

先天性水腎症・水尿管症に対する手術は、小児泌尿器科手術のうちでも困難なものひとつとされている。従来は狭窄が複数カ所にある水腎症・水尿管症に対し二期的に手術が施行されてきた。最近われわれは尿管膀胱移行部狭窄（UVJ 狭窄）を伴う腎盂尿管移行部狭窄（UPJ 狭窄）に対して一期的に形成術を施行し満足のいく結果が得られたのでその経験を報告する。

## 症 例

患者：3歳，男児  
初診日 1982年9月20日  
主訴：腹部腫瘍  
既往歴：在胎37週，帝王切開にて誕生  
家族歴：特記すべきことなし  
現病歴：生後4ヵ月で某小児科にて腹部腫瘍を指摘された。腹部CTにて左水腎症と診断され当科紹介された。CTにて水腎症は高度であるが，腎実質もか

なり残存していた（Fig. 1）。IVPでは左腎は造影されず，右腎はUPJとUVJに軽度の通過障害を認める水腎症であった。腎保存を目的として1982年10月4日左腎瘻術を施行した。術後の腎瘻造影にて，UPJおよびUVJの狭窄による水腎症であることが確認され，また膀胱への造影剤の流入はみられなかった（Fig. 2）。外来経過観察として1985年6月4日3歳の時点で根治術目的にて再入院した。

現症：身長80cm（92cm），体重14.5kg（14kg），運動機能・社会性の発達は正常であるが，言語発達の遅れあり。また右停留睪丸を認める。

入院時検査成績：血液生化学，一般検血に異常を認めず，尿所見では左腎瘻尿に膿尿を認める。尿量は左腎瘻より1日300～500mlで自排尿は300～500mlであった。分腎機能検査にてCcrは，右腎104l/day，左腎37l/dayであった。

X線学的所見 KUBにて結石陰影を認めずIVPにて左水腎はかなり改善していたが，左腎の造影力は低下していた。右腎の軽度の水腎・水尿管は変化なかった。

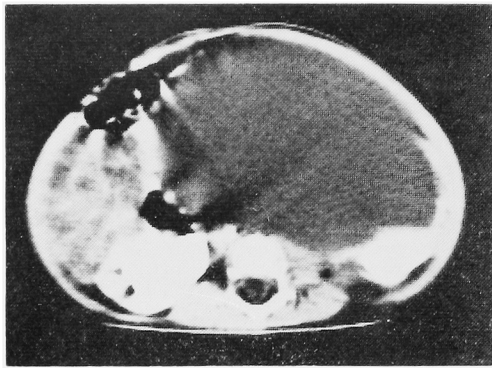


Fig. 1. CT scan showed a large homogeneous low density mass.

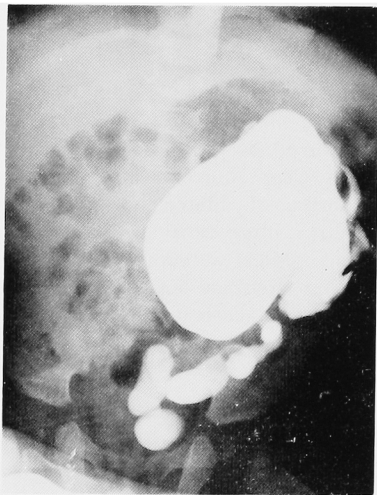


Fig. 2. Nephrostogram shows UP and UV strictures.

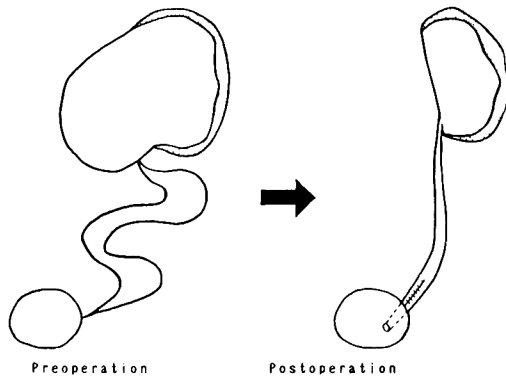


Fig. 3. Anderson-Hynes method for UP stricture and submucosal tunnel method with tailoring of dilated ureter for UV stricture.

手術所見 1985年6月12日全身麻酔下にまず UPJ 狭窄に対して Anderson-Hynes 法にて形成術を施行

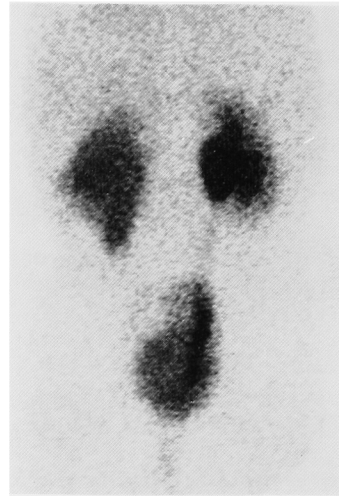


Fig. 4. Postoperative renal scintigraphy shows the improvement of left renal uptake.

したが、癒着は少なく尿管の剝離は最小限にとどめられた。ついで UVJ 狭窄に対して、尿管下端を切除し拡張した骨盤部尿管を tailoring 後粘膜下トンネル法にて膀胱と新吻合した。また腎瘻を設置し 6F スプリントカテーテルを留置した (Fig. 3)。術中所見では腎実質は非常に薄く尿管下端は器質化し盲端となっていた。さらに膀胱三角部は左方へ偏位しており左尿管口は左側壁近くにあった。

病理組織所見 腎盂・尿管とも粘膜下層・平滑筋層・結合組織・外膜にかけて種々の程度の炎症が認められるが、器質的な形成異常は認められなかった。

術後経過：全身状態などに問題なく14日目にスプリントカテーテルに抜去し、35日目に腎瘻を抜去し、44日目に退院した。術後1年目の IVP では左腎は淡く造影されており水腎・水尿管は改善していた。また腎シンチグラフィでは左腎の perfusion・RI 集積は不良で両腎とも obstructive pattern に近くなっていたが、GFR は右腎 71 ml/min, 左腎は 56 ml/min で計 127 ml/min であった (Fig. 4)。

#### 考 察

先天性水腎症・水尿管症に対する治療の大原則は、あくまでも腎保存に努めるということである。特に新生・乳児期の先天性水腎機能・形態の回復力は成人よりもはるかに大きい<sup>1)</sup>。このような原則に従い治療していくうえで第1の問題点は、腎瘻をおくか否かである。腎瘻をおいた場合感染による腎障害が大きな問題となる。辻ら<sup>2)</sup>は、1歳未満の新生・乳児に対してただちに根治術を施行した症例は1歳以後に手術した症

例に比べて成績は不良で、新生・乳児期にとりあえず腎瘻を置いて一時退院させ1～2歳頃に手術した方がよいと述べている。われわれの症例も生後4カ月目で発見されており、とりあえず腎保存の目的にて腎瘻を設置した。また先天性水腎症・水尿管症では尿管に複数カ所の狭窄を有していることも稀でなく、形成術の術式を決定する際においてはこの点の検討が重要であり、その意味からも腎瘻を設置した方がよいと思われる。しかしわれわれの症例では腎瘻設置後3年近く経過しており慢性腎盂腎炎による腎機能障害を考慮すれば少し観察期間が長すぎたようにも思われる。

第2の問題点は複数カ所の狭窄を有する水腎症・水尿管症に対して一期的にするのか二期的にするのかという点である。自験例のごとくUVJ狭窄とUPJ狭窄とが合併した症例に対する一期的な手術では数カ所で尿管を切断することになり、さらに尿管縫縮などの操作が加わると術後の尿管に対する血行障害の危険性を伴う。Hendrenら<sup>3)</sup>は、UVJ狭窄に伴うUPJ狭窄に対しては、まずUVJ狭窄の形成術を行ない数カ月してからUPJ狭窄の手術をするべきであると述べている。またJohnsonら<sup>4)</sup>はこのような症例に対して本来ならUPJ狭窄に対する手術後UVJ狭窄の手術を行なうべきであるが、実際は腎瘻設置を好まないことよりUVJ狭窄の手術を行ないついでUPJ狭窄の手術を施行すると述べており、従来は二期的に手術が行なわれてきた<sup>5)</sup>。しかし宮野ら<sup>6)</sup>は同様な症例に対して血行障害に注意し一期的手術を施行し良好な成績を報告している。われわれも一期的に手

術を施行したが、術中腎盂近接部の尿管の剝離は最低限にとどめさらに中部尿管にはほとんど手術操作を加えず、十分血行保全に留意した。術後のIVP・腎シンチグラフィでは左腎機能はよく保存されており満足する結果が得られた。今後もこのような症例に対しては、広範な剝離を必要としないかぎりできるだけ一期的に手術を施行したいと考えている。

本論文の要旨は第39回日本泌尿器科学会四国地方会において発表した。

## 文 献

- 1) 大田黒和生：先天性水腎症と水尿管症（90症例の観察）。臨泌 24：189～203, 1970
- 2) 辻 一郎・小柳知彦：小児泌尿器疾患。市川篤二・落合京一郎・高安久雄・第1版, 9B：48～71, 金原出版。東京, 1983
- 3) Hendren WH: Operative repair of megaloureter in children. J Urol 101: 491～507, 1969
- 4) Gulp OS, Rushe CF and Johnson SH: Hydronephrosis and hydroureter in infancy and childhood: A panel discussion. J Urol 88: 443～450, 1962
- 5) 朴 勺・小西 平・竹内秀雄：腎盂尿管移行部および尿管膀胱移行部狭窄を合併した小児馬蹄鉄腎。泌尿紀要 31：457～461, 1985
- 6) 宮野 武・新井健男・駿河敬次郎：VUR またはVUJ狭窄に合併したPVJ狭窄の治療。日泌尿会誌 76：603, 1985

(1986年7月20日受付)