

後腹膜脂肪肉腫の1例

大阪大学医学部泌尿器科学教室（主任：園田孝夫教授）

野島 道生・中村 正広・松田 稔

大阪大学医学部産婦人科学教室（主任：谷沢 修教授）

信 永 敏 克・田 坂 慶 一

A CASE OF RETROPERITONEAL LIPOSARCOMA

Michio NOJIMA, Masahiro NAKAMURA and Minoru MATSUDA

*From the Department of Urology, Osaka University Hospital**(Director: Prof. T. Sonoda)*

Toshikatsu NOBUNAGA and Keiichi TAZAKA

*From the Department of Gynecology and Obstetrics, Osaka University Hospital**(Director: Prof. O. Tanizawa)*

A case of retroperitoneal liposarcoma is reported. A 42-year-old woman was admitted to our hospital with the complaint of a palpable mass in her left abdomen. Intravenous pyelography, barium enema and an ultrasonogram revealed a huge left abdominal tumor. At operation, a huge yellow-brownish tumor found in the retroperitoneal space, was completely removed. The tumor was $32 \times 24 \times 12$ cm and weighed 4,075 g. Histologically, it was a myxoid liposarcoma. Three courses of adjuvant chemotherapy (cis-platin) were administered. The postoperative course was uneventful and the patient has been free of disease for 16 months.

Key words: Retroperitoneal tumor, Liposarcoma

緒 言

後腹膜脂肪肉腫は比較的稀な疾患であり、また診断および治療の困難な疾患の一つである。最近われわれは、左後腹膜原発と思われる4 kgを超える巨大脂肪肉腫の1例を経験したので報告するとともに、若干の文献的考察を加える。

症 例

患者：42歳，女性

主訴：腹部腫瘍

既往歴：27歳時に卵巣嚢腫の基捻転にて卵巣摘出術を受けたが、左右は不明

家族歴：特記すべきことなし

現病歴：1984年3月，腹部腫瘍に気付き，同年9月に近医を受診し，卵巣腫瘍の疑いにて10月に当院婦人科入院となった。ごく稀に軽い腹痛があり，体重は6カ月間に3 kg増加した。

入院時現症：体格中等度，栄養普通，眼瞼，眼球結膜に貧血，黄疸を認めず。頸部リンパ筋の腫脹なく，胸部に理学的には異常所見を認めない。左上腹部より側腹部にかけてFig. 1のごとく膨隆し，巨大腫瘍を触知した。表面は凹凸があり，弾性硬で圧痛は認められなかった。内診では子宮は右後方に位置し，正中か左方にかけて過成人頭大の腫瘍を認めた。

入院時検査成績

末梢血および血液生化学検査：RBC $490 \times 10^4 / \text{mm}^3$ ，WBC $3,600 / \text{mm}^3$ ，Plt $19.6 \times 10^4 / \text{mm}^3$ ，Na 147 mEq/l，K 4.3 mEq/l，Cl 104 mEq/l，BUN 19 mg/dl，Cr 0.8 mg/dl，T.P. 6.8 g/dl，GOT 12 U/l，GPT 8 U/l，AIP 100 U/l，LDH 269 U/l，PSP 15 分値20%， α -FP 5 ng/ml 以下，CEA 3.7 ng/ml。

検尿：異常を認めず。

X線検査所見：胸部X線像；異常を認めず。腹部単純撮影；左上腹部に腫瘍陰影を認める。上部消化管造影；胃の挙上を認める。IVP (Fig. 2) 左腎は高

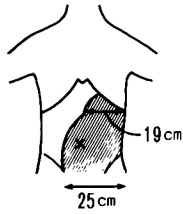


Fig. 1. 入院時所見・腹部に図の如き腫瘍を触れる。弾性硬，表面に凹凸をともなっていた。

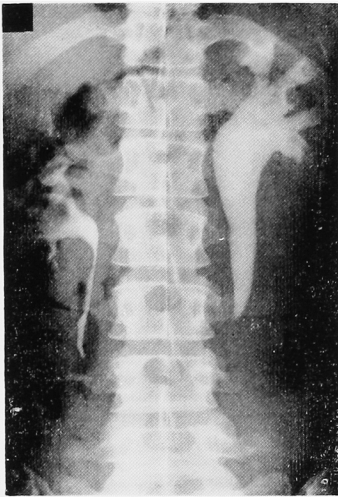


Fig. 2. IVP, showing upward displacement of the left kidney by the mass and left hydronephrosis and dilatation of the upper portion of the left ureter.

位置にあり，造影は遅延し，腎盂から上部尿管に拡張が認められた。左尿管の中下部は造影されなかった。右腎，右尿管，膀胱に異常は認められなかった。注腸造影 (Fig. 3)；下行結腸は上方および右方へ，S状結腸は下方へ圧排されていた。粘膜には異常は認められなかった。

腹部超音波検査 (Fig. 4) 腫瘍は $30 \times 20 \times 15$ cm 大で，hypoechoic な部分と hyperechoic な部分が混在していた。

以上の所見より左卵巢腫瘍あるいは後腹膜腫瘍が疑われたが，診断が明確につかなかったため，1984年10月23日，婦人科により試験開腹術が施行された。

手術所見：開腹すると，腫瘍は下行結腸，S状結腸を圧排し，後腹膜に位置していた。このため，当科に紹介され，腫瘍摘出術を施行した。腫瘍は過成人頭大で，肉眼的には被膜で覆れており，周囲組織との癒着は軽度で，肉眼的浸潤は認められなかった。栄養血管は，腰動脈の壁側枝より腫瘍内に入る2本の動脈を認

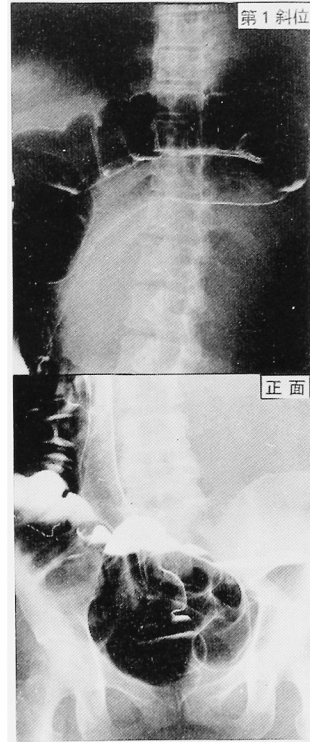


Fig. 3. Barium enema, showing upward displacement of the descending colon and downward displacement of the sigmoid colon by the mass.




Fig. 4. Ultrasonogram of the mass revealed mixed density (arrowed).

められた。左卵巢は摘除されており，右卵巢，子宮に異常は認められなかった。

摘除標本 (Fig. 5)：腫瘍は $32 \times 24 \times 12$ cm 大，重さ 4,075 g で，黄褐色，表面平滑，弾性やや軟で，割を加うるに黄色のゼラチン様物質を充満していた。

病理組織所見 (Fig. 6)：腫瘍の大部分はヘマトキシリンに淡染する myxoid tissue によって占められ，一部に異型性の強い，核の扁在する lipoblast を認

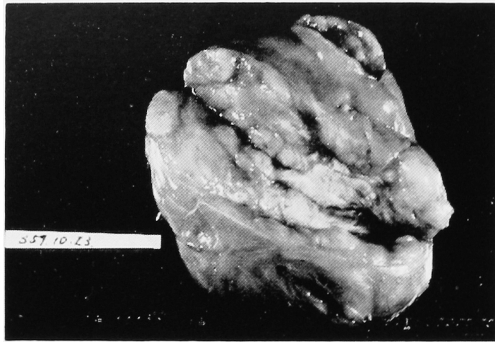


Fig. 5. Gross specimen from left retroperitoneal area weighted 4,075 g.

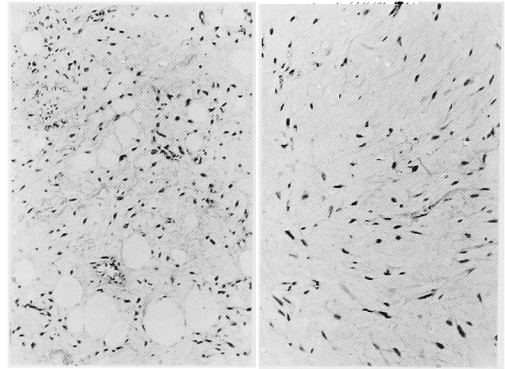


Fig. 6. Histology revealed the findings of myxoid liposarcoma (right half) and fat vacuole lipoblast (left half).

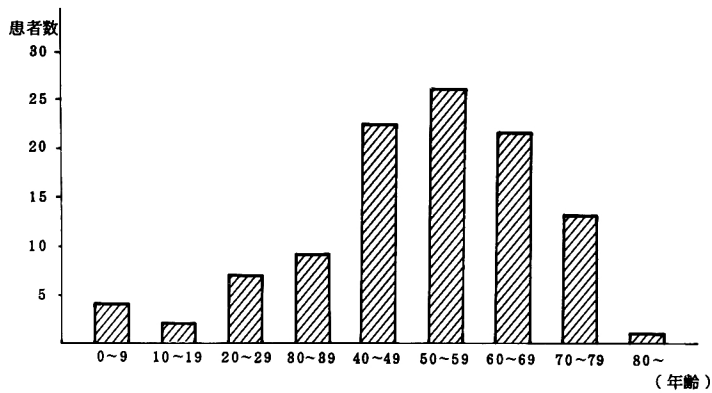


Fig. 7. 本邦における後腹膜脂肪肉腫の年齢別発症頻度

め, liposarcoma myxoid type と診断された。

術後経過：後腹膜部 CT でリンパ節腫大などの異常を認めず, 1984年11月28日より補助的化学療法として cis-platin 40 mg×3日間投与を3クール施行した。化学療法施行中白血球の軽度減少と, 消化器症状が出現したが軽快した。胸部X線像に異常を認めず, 1985年2月21日退院した。以後現在まで再発の徴候は認められていない。

考 察

後腹膜腫瘍における悪性腫瘍の頻度は高く^{1,2)}, その多くが肉腫であるといわれている。このうち脂肪肉腫が約20%と最も頻度が高く¹⁾, 最近増加の傾向がみられる³⁾。本邦における後腹膜脂肪肉腫は, 内田らによれば⁴⁾, 1983年までに98例の報告があるが, 以後われわれの調べたかぎりでは, 現在までに108例が報告されており, 自験例は109例目にあたると思われる。

年齢性別構成では, 男性63例, 女性45例と男女比は約3 2で, 男女とも50歳代が最も多く, ついで40歳代が多かった。これは下肢原発の脂肪肉腫と比較する

Table 1. 本邦における後腹膜脂肪肉腫 初発症状

腹部腫瘍	47例	51%
腹部膨満	18例	19%
腹痛・腰背部痛	16例	17%
発熱	7例	8%
体重減少	3例	3%
排尿困難	3例	3%
便秘	2例	2%
悪心・嘔吐	2例	2%

と約10歳高年齢である^{5,6)} (Fig. 7)。

症状では, 記載のあった98例についてみると, 腫瘍の触知が最も多く, ついで腹部膨満, 腹痛と非特異的な症状が多い (Table 1)。

上に述べたごとく後腹膜腫瘍は特有の症状に乏しく, 腫瘍の小さい間は無症状であることが多いために, 治療を開始する時には巨大腫瘍に发育していることが稀ではない。われわれの集計では, 1,000g以下のものが最も多かったが, 自験例のごとく4,000gを越えるものが16例報告されている。

Table 2. 脂肪肉腫の組織学的分類⁹⁾ (WHO による 1969)

a) well-differentiated type	(分化型)
b) myxoid type	(粘液型)
c) round cell type	(円形細胞型)
d) pleomorphic type	(多形型)
e) mixed type	(混合型)

診断法としては、CT スキャンが現在最も有用といわれているが、他の後腹膜腫瘍との鑑別は困難で、確定診断を得るには手術が必要である。その他の診断法としては自験例のように超音波、IVP、注腸造影などが行なわれている。

治療法では外科的摘除が約80%と最も多いが、腫瘍が周囲に浸潤している場合のみでなく、自験例のごとく被膜に覆れている場合でも、脂肪肉腫の被膜が偽膜であり、被膜外浸潤を示すという報告もあり⁷⁾、手術の根治性は低い。放射線療法は併用療法として約20%に行なわれており、感受性は比較的高いといわれているが、自験例のごとく腫瘍が巨大化している場合、照射野が広範囲となるため適応とならないことがある。化学療法は過去の報告では著効を示すものが少ないが^{8,9)}、自験例では腫瘍の大きさを考慮し、真の有用性は現在不明であるが、cis-platin を補助的に使用した。

脂肪肉腫の病理組織学分類は、その多彩な組織像のために、従来より種々の分類が試みられてきたが、最近では WHO 分類が用いられることが多い^{8,10,11)} (Table 2)。後腹膜にみられた脂肪肉腫の病理組織型別分類では、榎木ら¹⁰⁾によれば分化型、粘液型、多形型の順に多い。

予後は組織型、発生部位により大きく異なり、5年生存率は分化型75~85%、粘液型60~80%であるのに対し、多形型18~50%、円形細胞型20~30%となっている。また、後腹膜原発のものは55%に対し、下肢原発のものは66%と5年生存率で約10%の差がみられる⁹⁾。

結 語

42歳女性に発生した後腹膜脂肪肉腫の1例を報告した。

本稿を終えるにあたり、ご指導とご校閲を賜った恩師園田孝夫教授に深く感謝いたします。

本稿の要旨は、第112回日本泌尿器科学会関西地方会において発表した。

文 献

- 1) 石原明徳・山際裕史・浜崎 豊・竹内藤吉・大西武司・稲守重治・吉田洋一：腸間膜、後腹膜の非上皮性悪性腫瘍の3例。癌の臨床 18：491~495, 1972
- 2) Cody HS, Turnbull AD and Fortner JG. The continuing challenge of retroperitoneal sarcomas. Cancer 47: 2147~2152, 1981
- 3) 殿田重彦・浦 伸三・森本悟一・勝部有二・榎本光伸・田伏克惇・三島秀雄・山口敏朗・宇田弘次 後腹膜脂肪肉腫の2症例。癌の臨床 21：427~431, 1975
- 4) 内田克紀・島居 徹・菊池孝治・石川 悟・林正健二・小磯謙吉：後腹膜脂肪肉腫の1例。泌尿紀要 30：781~785, 1984
- 5) Enzinger FM and Wilson DJ: Liposarcoma A study of 103 cases. Virchows Arch Path Anat 335: 367~388, 1962
- 6) 田中雅祐・檜沢一夫・藤内 守：脂肪肉腫136例の臨床病理学的研究。癌の臨床 20：1036~1047, 1974
- 7) Enterline HT, Calberson JD, Rochlin DB and Brady LW: Liposarcoma A clinical and pathological study of 53 cases. Cancer 13: 932~950, 1960
- 8) 織田英昭・亀井 修・細木 茂・木内利明・黒田昌男・三木恒治・清原久和・宇佐美道之・古武敏彦：後腹膜脂肪肉腫の1例。西日泌尿 46：935~939, 1984
- 9) Edmondson JH: Role of adjuvant chemotherapy in the management of patients with soft tissue sarcomas. Cancer Treat Rep 68: 1063~1066, 1984
- 10) 榎木 登・小西 登・日浅義雄・村田吉郎・紺谷日出雄・船瀬和弘・井戸芳樹・市川 篤：後腹膜脂肪肉腫の1剖検例。奈医誌 33：460~466, 1982
- 11) Bolen JW and Thorning D: Liposarcomas. A histological approach to the classification of adipose tissue neoplasms. Am J Surg Pathol 8: 3~17, 1984

(1986年8月18日受付)