

遊離前腕皮弁による陰茎再建術の試み

大阪医科大学泌尿器科学教室（主任：宮崎 重教授）

高崎 登 西本 和彦・大西 周平 上田 陽彦

岡田 茂樹 宮崎 重

大阪医科大学形成外科学教室（主任：田嶋定夫教授）

田嶋 定夫 田中 嘉雄 深江 英一

ONE STAGE RECONSTRUCTION OF PENIS WITH
FREE FOREARM FLAPNoboru TAKASAKI, Kazuhiko NISHIMOTO, Shuhei ONISHI,
Haruhiko UEDA, Shigeki OKADA and Shigeru MIYAZAKI*From the Department of Urology, Osaka Medical School**(Director: Prof. S. Miyazaki)*

Sadao TAJIMA, Yoshio TANAKA and Eiichi HUKAE

*From the Department of Plastic Surgery, Osaka Medical School**(Director: Prof. S. Tajima)*

One stage reconstruction of the penis using free tissue transfer was performed on a 43-year-old man who had total penectomy for carcinoma of the penis. A free forearm tissue flap was used to reconstruct urethra and for external skin coverage and Jonas silver penile prosthesis was used as a stent. Nutrient vessels (one artery and two veins) were anastomosed with a lateral circumflex femoral artery and two branches of the saphenous veins respectively and the nerve of flap was anastomosed with the pudendal nerve.

We believe that this method is functionally and cosmetically acceptable for reconstructing the penis, although unfortunately extrusion of the prosthesis ensued 63 days after the operation in our case.

Key words: Reconstruction of penis, Carcinoma of penis

緒 言

陰茎癌や陰茎の外傷などにより陰茎を切除しなければならぬ場合があるが、男性にとっては陰茎をなくすということは正常な性生活や男性特有の立位による排尿ができないばかりでなく、情緒的、精神的打撃も大きい。このような症例に対して立位排尿、性交、射精が可能であるなど、機能的にも美容的にも本来の陰茎に近いものが再建できれば理想的であろう。過去に種々の陰茎再建術が試みられてきたが^{1)~6)}、十分満足できるものはまだ無いようである。われわれは比較的初期の陰茎癌で陰茎切断術を受けた患者に対して、できるだけ理想に近い陰茎の再建を行なうために、前腕の遊離皮膚片を用いて一期的に尿道と陰茎とを形成

する陰茎再建（基本的には Chang ら⁷⁾の方法に準じた）を試みたので報告する。

症 例

患者：43歳、男性

主訴 陰茎龟头および包皮の腫瘍

家族歴：特記すべきことなし

既往歴：37歳時胃潰瘍の手術を受けた

現病歴：1984年7月頃包皮先端部に米粒大の腫瘍があるのに気付いた。その後増大する傾向がみられたため本学皮膚科を受診し、陰茎癌の疑いで1985年2月9日当科を紹介された。腫瘍部の生検を行なったところ高分化型扁平上皮癌であったため、同年3月26日入院した。

入院時現症：体格中等，栄養中等，陰茎は包皮および亀頭先端部全体にカリフラワー状を呈しており，亀頭先端より近位側へ3.5 cmの長さにあわせて辺縁不明瞭な硬結が認められた。両側鼠径部のリンパ節腫脹は認められず，その他の理学的所見にも異常はみられなかった。

入院時のおもな検査成績：血液一般検査ならびに血液生化学検査では特に異常は認められなかった。尿所見では蛋白は(-)であったが，沈渣で赤血球および白血球を認めた。胸部レ線撮影およびDIP所見は正常で，足背リンパ管造影で鼠径リンパ節や後腹膜リンパ節に異常はみられなかったが，ガリウムシンチで陰茎部に異常集積像が認められた。以上のような所見から，本患者のclinical stageはstage I, T₂N₀M₀であると考えられた。

治療経過：1985年4月15日陰茎切断術を施行した。切除した陰茎は8 cmで腫瘍端より4.5 cm離れた部位で切断し，陰茎再建術時尿道吻合の操作を容易にするため，尿道口は陰囊の前面に作成した。陰茎切断術後ペブレオマイシン1回20 mg注を(週2回の割合で)10回，合計200 mgを投与し，同年6月11日日本学

形成外科に依頼して陰茎再建術を施行した。

術式について：手術術式の概略は右前腕部の遊離皮膚片(free forearm flap)を用いて陰茎と尿道を作り，支柱としてこのなかにプロステーゼを挿入し，これを陰茎切断部において尿道を端端吻合，大腿部動静脈と造設陰茎の動静脈とを吻合し，また残存陰茎背神経と造設陰茎の神経とを吻合する方法である。

Fig. 1は尿道，陰茎形成用皮膚片を右前腕部にデザインしたものである。A領域は陰茎形成用皮膚片で橈骨動脈と橈側皮静脈が含まれ，B領域は尿道形成用皮膚片で正中皮静脈が含まれるようにデザインする。C領域は縫い代にあてる部分である。

Fig. 2は皮膚，皮下組織，血管および神経を付けて切除した皮膚片を図示したものであり，中枢側の血管および神経はできるだけ長く切除した。皮膚片の大きさはA領域は10×10 cm，B領域が3×10 cmである。縫い代にあたるC領域は幅が0.7 cmで，この領域の表皮を削除した。

ついで，Fig. 3のごとく，皮膚面が内側になるようにカテーテルを軸にしてB領域の皮膚を巻き，縫い代部と縫合して人工尿道を作る。

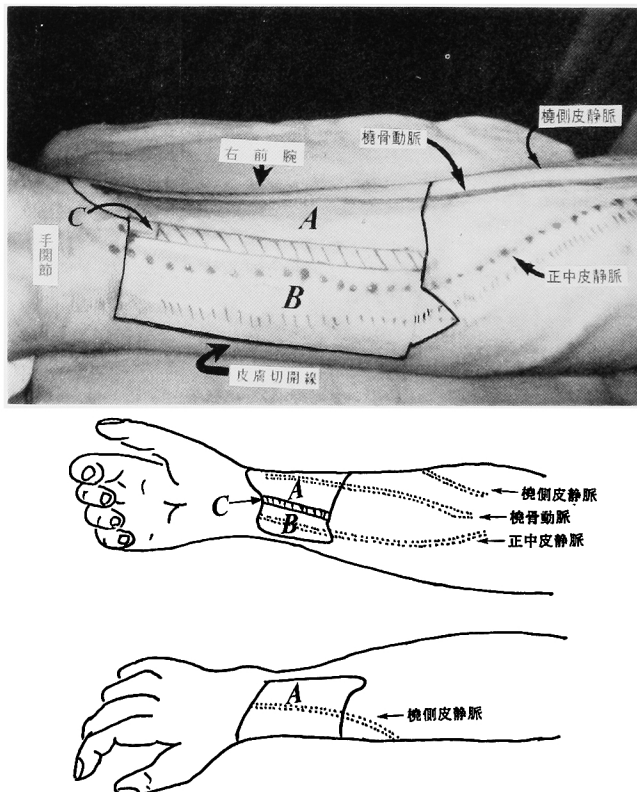


Fig. 1. 陰茎尿道形成用移植片を右前腕部にデザインしたものである。

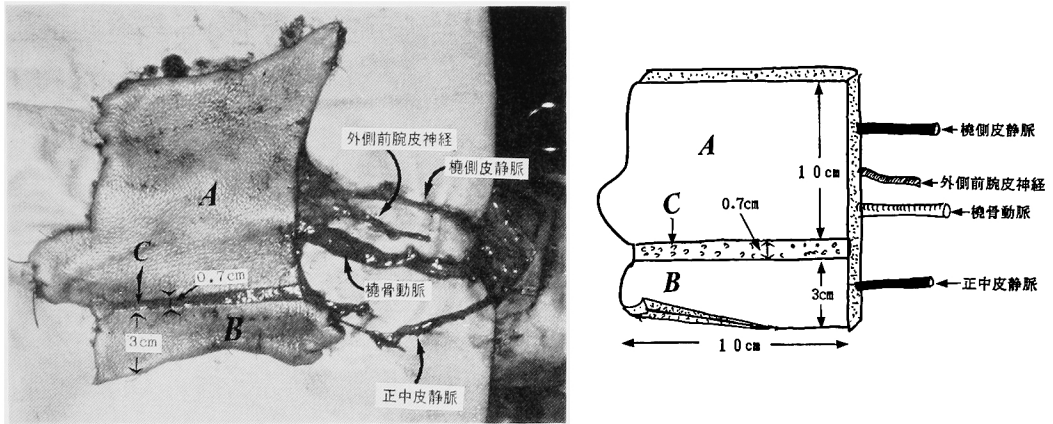


Fig. 2. 切除された皮膚片. 皮膚, 皮下組織, 血管および神経を付けて切除する. 中枢側の血管, 神経は移植片よりできるだけ長く切除する. C領域は表皮のみを剥離し切除する.

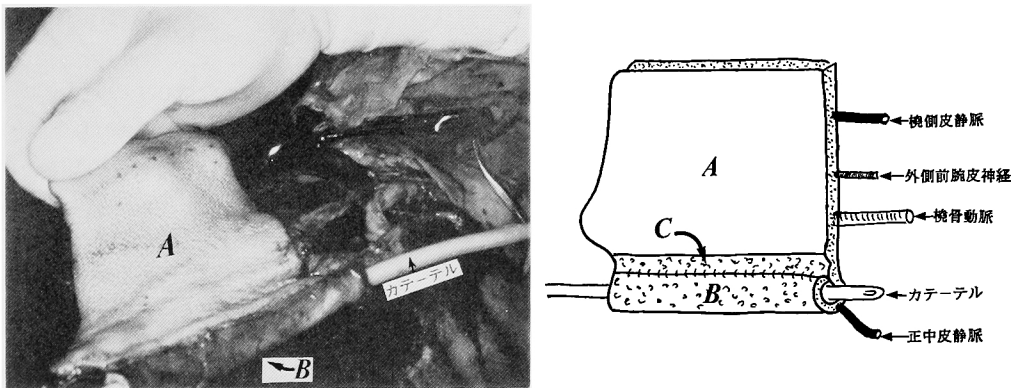


Fig. 3. 移植片B領域で皮膚面を内腔側になるように巻き, チューブ(人工尿道)を形成する.

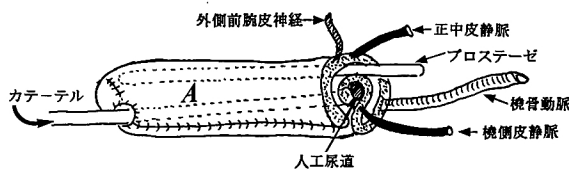
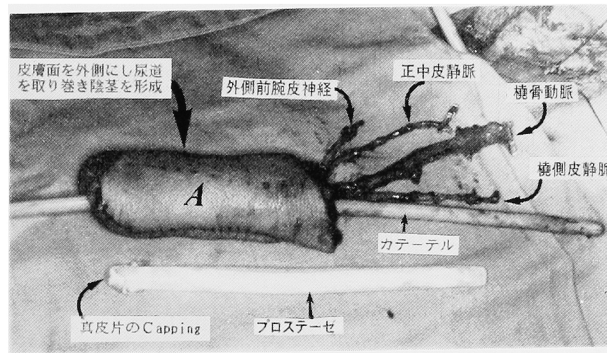


Fig. 4. 移植片A領域で皮膚面を外側にしてチューブ(人工尿道)を覆うようにして巻き, 陰茎を形成する. この人工尿道と移植片A領域の間にプロステーゼを挿入しておく.

Fig. 4 は陰茎部の形成図である。皮膚面を外側にしてA領域で人工尿道を覆うように巻き、A面の両端を縫合して陰茎を作る。この際、人工尿道の外側にプロステーゼを挿入しておく。陰茎の先端部には縫合線が位置しないように、Fig. 2 のA領域末梢に円形の部分で蓋をするように工夫(円形部に slit を入れて外尿道口を形成)するとともに、プロステーゼの先端を真皮片で capping することにより、プロステーゼの晩期的露出の危険性に対処した。プロステーゼとしては Jonas Silicon Silver Penile Prosthesis (9.5 mmφ, 16cm long, Walter Koss OHG 製)を使用した。この時点までに患者は左大腿部の血管(大伏在静脈からの分枝2本および大腿動脈から外側大腿回旋動脈)の露出、および切断部尿道の剝離、陰茎背神経の露出を行なっておく。

次に、Fig. 5 のごとく、尿道の吻合、外側大腿回旋動脈と橈骨動脈との吻合、2本の大伏在静脈枝と正中皮静脈および橈側皮静脈との吻合、陰茎背神経と外側前腕皮神経との吻合を行なう。なお、皮膚片を切除した右前腕皮膚欠損部には、右大腿部よりデルマトームを用いて 10×10.7 cm の分層皮片を採取して植皮した。

Fig. 6 は再建された陰茎(術後9日目)である。

陰茎再建術後の経過: 術直後より陰茎に動脈性拍動を触れ、また術後9日目でも同様で造設陰茎の血行状態は良好であった。その後、尿道吻合部に尿瘻形成と陰茎先端のプロステーゼの膨隆がみられたため、術後16日目にこれらの修復を行なった。この際、プロス

テーゼの膨隆に対してはプロステーゼの先端を約 1 cm 切除し、7月30日(陰茎再建術後49日目)に退院した。ところが、退院後(陰茎再建術後63日目)にプロステーゼ内のバネが陰茎の先端を破って脱出して来院したため、外来にてプロステーゼを抜去して経過観察中である。

考 察

陰茎再建術はおもに陰茎外傷、陰茎癌術後や陰茎奇形などの陰茎を喪失した患者に対して施行されているが、その適応は医学的な問題だけではなく患者の精神的、社会的環境なども考慮して慎重に決定する必要がある。女性から男性への性転換のための陰茎形成術(phalloplasty)は別として、陰茎再建術の目的は、外見上男性のシンボルを形成することにより、精神的打撃、劣等感などを除去してやることはもとより、立位での排尿や性生活を可能にしてやることにある。Song¹⁾によれば陰茎再建術の最初の試みは1936年 Bogoras²⁾によって行なわれており、これは腹部の skin tube graft に軟骨を挿入して再建する方法であったと述べている。その後、さまざまな方法が試みられているが、有茎皮弁など有茎組織を使ったものが多い¹⁻⁶⁾。有茎組織を使う場合は一般に 2-stage 以上に分けて行なわれているが¹⁻⁴⁾、one stage で行なう方法も発表されている^{5,6)}。最近、microsurgery の進歩により遊離組織片の自家移植によって one stage で再建する方法が試みられている^{7,8)}。Chang^ら⁹⁾は遊離前腕皮弁(free forearm flap)⁹⁾を用いた方法で尿道と陰

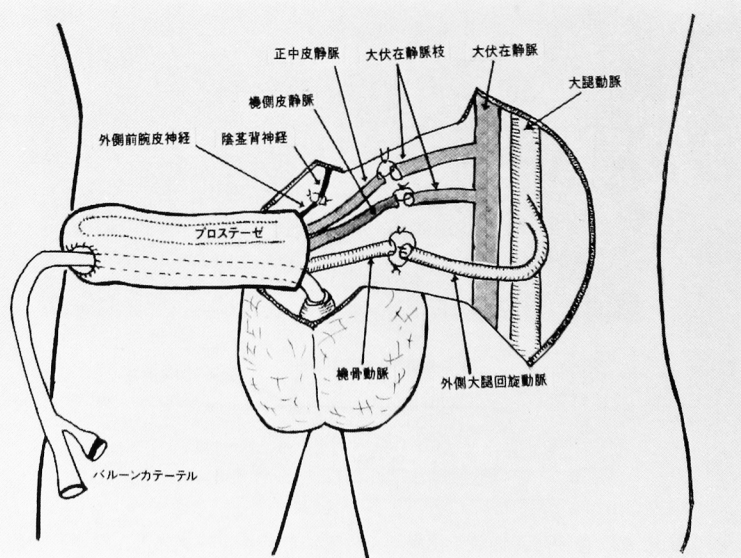


Fig. 5. 人工陰茎尿道との移植術式のシェーマ。

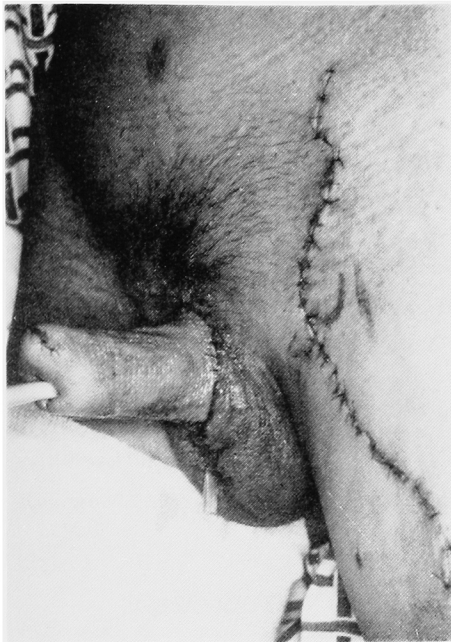

Fig. 6. 再建された人工陰茎 (術後9日目).

茎を形成し、その flap の動静脈 (骨髄動脈と 2 本の前腕皮静脈) に femoral artery (外回旋動脈または深鼠径動脈) と伏在静脈とを吻合し、支柱として肋軟骨を挿入して陰茎再建を行なっている。また、原科ら⁸⁾は遊離三角筋皮弁 (free deltoid flap)¹⁰⁾ を用い、肋軟骨を支柱として陰茎を形成しているが、その際、栄養血管と神経を深下腹壁動静脈、陰部神経にそれぞれ吻合する方法を報告している。

われわれは、Chang ら⁷⁾の方法を基本にして、前腕部の組織を利用して形成したが、彼らの方法と異なる点は、再建した陰茎に感覚をもたせる目的で前腕皮神経を遊離し陰部神経との吻合を行なった点、また、支柱として Jonas Silicon Silver Penile Prosthesis を使用した点である。本症例では後に尿道吻合部に縫合不全を生じたが、初回手術時には同部にも良好な血行が確認されており、陰茎切断術後に行なったプレオマイソンの投与と陰茎再建術との間の期間が短かったためではなかったかと推測している。原科ら⁸⁾は皮弁の支配神経を吻合する宿主神経として、腸骨鼠径神経などの知覚神経を用いるよりは性感をつかさどる陰部神経を用いたほうが単なる触覚ではなく性感を感じさせる点では好ましいと述べているが、神経回復までに 1 年あまりを要するため、その効果はまだみられていないようである。

性交を可能にするためには支柱が必要であるが、支柱としては肋軟骨が良いとされている^{7,8)}。しかし、

この場合陰茎が常に勃起状態にあり、不便な場合があると考えられる。われわれは性交時のみ勃起状態にあるようにする目的で、最近、器質的インポテンスの治療に用いられている flexible の Jonas Penile Prosthesis を使用した。種々あるサイズのうち最も短いもの (16 cm) を使用したが、それでも陰茎再建用としては長過ぎたものと思われる。いったん装着したプロステーゼが陰茎先端より突出する傾向にあったので、プロステーゼの先端を一部切除して長さを調節したが、後日、プロステーゼ内の金属バネが陰茎皮膚を破って露出したため、プロステーゼを抜去せざるをえなかった。今回、われわれの症例は前述のような工夫を加えたにもかかわらずプロステーゼによるトラブルがあり十分目的を達することはできなかったが、この手技は美的にも機能的にも本来の陰茎に近いものが再建されるものと考えられる。

結 語

陰茎癌の手術で陰茎を切断された 43 歳の患者に遊離前腕皮弁 (free forearm flap) を用いて 1 期的に陰茎再建術を施行したので、その治療経験について報告した。

本論文の要旨は 1986 年 2 月 15 日の第 114 回日本泌尿器科学会関西地方会において発表した

文 献

- 1) Song R: Total reconstruction of the male genitalia. *Clin Plast Surg* 9: 97~104, 1982
- 2) Boxer RJ and Miller TA: Penile reconstruction in irradiated patient. *Urology* 7: 403~408, 1976
- 3) Hester TR, Hill HL and Jurkiewicz MZ: One stage reconstruction of the penis. *J Plast Surg* 31: 279~285, 1978
- 4) Mukherjee GD: Reconstruction of penis with urethra from groin and mid thigh flap. *J Indian Med Assoc* 75: 124~126, 1980
- 5) Sung RY: One stage total reconstruction of the male genitalia. *Chin Med J* 92: 181~184, 1979
- 6) Huster TR, Hill HL and Jurkiewicz MJ: One stage reconstruction of the penis. *J Plast Surg* 31: 279~285, 1978
- 7) Chang T and Hwang W: Forearm flap in one-stage reconstruction of the penis. *Plast Reconstr Surg* 74: 251~258, 1984
- 8) 原科孝雄・清泉貴志・桑子行正・柴山太郎: マイクロージャリーによる陰茎再建術. *臨泌* 40: 405~408, 1986
- 9) Song R, Gao Y, Song Y, Yu Y and Song

Y: The forearm flap. Clin Plast Surg 9: 21
~26, 1982

deltoid flap. Plast Reconstr Surg 76: 586~
595, 1985

10) Russell RC, Guy RJ, Zook EG and Merrell
JC: Extremity reconstruction using the free

(1986年9月19日受付)

◆ 住友製薬

徐放性インドメタシンカプセル



鎮痛・消炎作用の
すぐれた

(要指) (劇) 鎮痛・解熱・消炎剤

インテバン® SP

薬価基準収載

1日2回の服用です。
種々の放出時間を持つよう製剤化された、徐放性顆粒(Timed pill)をカプセルに充填しましたので、急激な血中濃度の上昇をおさえ、血中濃度の持続が観察されています。従って、従来のインドメタシンにみられた消化器障害、中枢系の副作用(頭痛、頭重)の発現頻度を低下させることが二重盲検試験で確かめられています。〔佐々木：リウマチ12: 253(1972)〕

■使用上の注意
消化性潰瘍のある患者、重篤な血液異常・肝障害・腎障害・心機能不全のある患者、本剤又はサリチル酸系化合物(アスピリン等)に過敏症の患者、アスピリン喘息又はその既往歴のある患者には投与しないこと。慢性疾患(慢性関節リウマチ、変形性関節症等)に対し長期投与する場合、定期的な臨床検査(尿検査、血液検査及び肝機能検査等)を行うこと。また異常が認められた場合には、減量、休薬等の適切な措置を講ずること。なお、視覚に注意し、もし異常が認められた場合には直ちに投与を中止すること。妊婦又は妊娠している可能性のある婦人には投与しないこと。授乳中の婦人に投与する場合には、授乳を中止させること。その他の使用上の注意、適応症、用法・用量については添付文書をご参照ください。

住友製薬株式会社

〒541 大阪市東区道修町2丁目40