

## 膀胱平滑筋腫の1例

防衛医科大学校泌尿器科学教室 (主任: 中村 宏教授)

松崎 章二・中村 宏

防衛医科大学校病院検査部 (主任: 関口 進教授)

向井 清\*・里 悌子

## A CASE REPORT OF LEIOMYOMA OF THE URINARY BLADDER

Shoji MATSUZAKI and Hiroshi NAKAMURA

*From the Department of Urology, National Defense Medical College  
(Director: Prof. H. Nakamura)*

Kiyoshi MUKAI and Teiko SATO

*From the Department of Laboratory, National Defense Medical College  
(Director: Prof. S. Sekiguchi)*

A 69-year-old male patient developed gross hematuria. Cystoscopy revealed a very small mass growing from the dome. The patient underwent transurethral resection of the mass under epidural anesthesia. Pathological examination of the resected specimen revealed submucosal leiomyoma of the bladder.

The pathology, clinical manifestations, radiological and cystoscopic findings, treatment and prognosis of vesical leiomyoma are reviewed.

**Key words:** Leiomyoma, Urinary bladder

## 緒 言

膀胱腫瘍の大部分は上皮性腫瘍で、非上皮性腫瘍は稀である。膀胱平滑筋腫の頻度は全膀胱腫瘍中0.2～0.5%<sup>1-3)</sup>と報告されている。本邦では大野<sup>4)</sup>が1916年に初めて報告している。われわれの症例は膀胱の小腫瘤をTURで切除したところ膀胱平滑筋腫であった。自験例を含めて、若干の文献的考察を加えて報告する。

## 症 例

患者: K.H. 69歳, 男性

主訴: 肉眼的血尿

既往歴: 30歳から高血圧症で降圧剤を内服中。56歳の時鼠径ヘルニアの手術を受けた。

家族歴: 父親が脳梗塞で死亡。母親が狭心症で死亡。同胞が高血圧症。

現病歴: 1983年9月4日肉眼的血尿に気づき、近医で膀胱炎の治療を受けたが、その後も血尿が続くため、1983年9月29日当科を紹介された。

入院時現症: 体格中等度, 栄養状態良好, 理学的に異常所見を認めなかった。

入院時検査所見: 血液検査: 赤血球数  $414 \times 10^4 / \text{mm}^3$ , 血色素量 12.8 g/dl, 白血球数  $6,800 / \text{mm}^3$  (白血球分画に異常なし), 血小板数  $23.4 \times 10^4 / \text{mm}^3$ , 血液生化学: BUN 17 mg/dl, Cr 1.3 mg/dl, Na 144 mEq/l, K 4.0 mEq/l, Cl 110 mEq/l, GOT 17U/l, GPT 20 U/l, 尿検査: 蛋白(-), 糖(-), 沈渣; 赤血球 多数/hpf, 白血球 20~30/hpf, 細菌培養: *E. coli*  $10^6$ 個/ml, 尿細胞診: Class I, 腎機能検査: GFR 56.9 ml/min, PSP (60分値) 45%, 呼吸機能検査: small airway obstruction が認められた。STS (-), Hbs-Ag (+), 胸部写真: 異常所見を認めなかった。IVP では上部尿路系に異常所見を認めなかったが、前立腺の膀胱内突出を認めた。膀胱鏡で膀胱頂部に米粒大の腫瘤を認めた。

\* 現: 国立がんセンター病理部

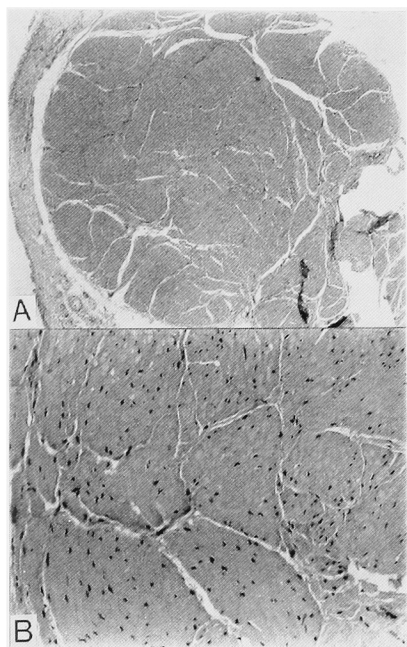


Fig. 1A. 病理組織所見 ×40 平滑筋腫は膀胱粘膜下に存在する。  
 B. 病理組織所見×400 平滑筋腫は異型性のない平滑筋束からなる。

以上から膀胱腫瘍と診断し、1983年11月2日硬膜外麻酔下で、経尿道的膀胱腫瘍切除術を施行した。

手術所見：膀胱頂部のやや左側にごく小さな腫瘤が存在し、肉芽腫様外観を呈していた。この腫瘤を完全に切除した。

病理組織学的所見：膀胱粘膜下に小さな平滑筋腫がみられ、周囲との境界は明瞭で、異型性のない平滑筋束から成っていた。悪性像はみられなく、粘膜下型の平滑筋腫と診断された (Fig. 1a, b)。

術後経過は良好で術後3日目に Foley catheter を抜き、8日目に退院した。退院後は血尿は認められず、術後3年を経過したが再発を認めていない。

考 察

膀胱非上皮性腫瘍は稀で、全膀胱腫瘍の1~5%<sup>5,6)</sup>、平滑筋腫は0.2~0.5%<sup>1-3)</sup>、また膀胱非上皮性腫瘍に占める平滑筋腫の割合は43~46.6%<sup>5,7)</sup>と報告されている。膀胱筋腫は平滑筋腫、線維筋腫、横紋筋腫に分類されるが、平滑筋腫と線維筋腫とも実際には平滑筋組織間に結合組織が入り込んだ状態であり、平滑筋組織と結合組織を定量的に区別する方法がないため、線維筋腫を平滑筋腫に含めて、膀胱筋腫を平滑筋腫と横紋筋腫に分類するのが妥当と考えられている<sup>8)</sup>

Table 1. 本邦膀胱平滑筋腫 (西村ら<sup>10)</sup>以降)。

| 報告者 | 年度   | 年齢 | 性 | 大きさ                   | 発生部位     | 発育形式 | 症状        | 治療法                 | 合併症          | 文 献                     |
|-----|------|----|---|-----------------------|----------|------|-----------|---------------------|--------------|-------------------------|
| 中嶋  | 1982 | 52 | 女 | 8x5x5cm (110gr)       | 後壁       | 壁内型  | 性器出血      | 摘出術                 |              | 西日泌尿 44 : 1459, 1982    |
| 那   | 1983 | 43 | 男 | 鶏卵大                   | 後三角部     | 粘膜下型 | 無症候性血尿    | 摘出術                 |              | 臨泌 37 : 729~731, 1983   |
| 布施  | 1984 | 40 | 女 | 5x3x3cm (23gr)        | 右側壁      | 壁内型  | 右下腹部腫瘤    | 摘出術                 |              | 西日泌尿 46 : 177~180, 1984 |
| 宮前  | 1984 | 31 | 女 | 11.5gr                | 内尿道口~左側壁 | 粘膜下型 | 尿閉        | 切除術                 |              | 日泌尿会誌 75 : 1680, 1984   |
| 小原  | 1984 | 42 | 女 | 3.8x3.9x2.8cm (18gr)  | 内尿道口~右側壁 | 粘膜下型 | 排尿困難      | 摘出術                 |              | 日泌尿会誌 75 : 1673, 1984   |
| 三田  | 1984 | 55 | 女 | 9.6x7.0x5.4cm (230gr) | ?        | 粘膜下型 | 左側腹部腫瘤    | 摘出術                 | 子宮筋腫<br>右尿管症 | 西日泌尿 46 : 219, 1984     |
| 塚本  | 1985 | 43 | 女 | 2x2x1.5cm             | 頂部       | 粘膜下型 | 頻尿、肉眼的血尿  | 核出術                 |              | 日泌尿会誌 76 : 1258, 1985   |
| 塚本  | 1985 | 79 | 女 | 3.5x5.5x3.5cm         | 右側壁      | 粘膜下型 | 頻尿、肉眼的血尿  | 核出術                 |              | 泌尿紀要 32 : 253~260, 1986 |
| 森口  | 1985 | 54 | 男 | 4cm                   | ?        | 粘膜下型 | 無症候性血尿    | 膀胱部分切除術 + 左尿管膀胱新助合術 |              | 日泌尿会誌 76 : 1243, 1985   |
| 光畑  | 1985 | 38 | 女 | 4cm                   | 右側壁~頸部   | ?    | 頻尿、排尿痛    | 摘出術 + 単純子宮全摘術       | 子宮筋腫         | 日泌尿会誌 76 : 1091, 1985   |
| 柴山  | 1985 | 46 | 女 | 5x3x1.5cm             | 三角部~右側壁  | 粘膜下型 | 頻尿、下腹部不快感 | 摘出術                 |              | 日泌尿会誌 76 : 450, 1985    |
| 畑地  | 1986 | 52 | 女 | 4x5x3.5cm             | 三角部      | 粘膜下型 | 頻尿、下腹部不快感 | 摘出術                 |              | 日泌尿会誌 77 : 179, 1986    |
| 政井  | 1986 | 45 | 女 | ?                     | 三角部~後壁   | 粘膜下型 | 肉眼的血尿     | TUR                 |              | 日泌尿会誌 77 : 179, 1986    |
| 自験例 | 1986 | 69 | 男 | ?                     | 頂部~左側    | 粘膜下型 | 肉眼的血尿     | TUR                 |              | 西日泌尿 48 : 303, 1986     |

Table 2. 年齢性別症例数.

|       | 男性   | 女性   | 不明 | 合計   |
|-------|------|------|----|------|
| 0-19  | 0    | 1    | 0  | 1    |
| 20-29 | 3    | 5    | 0  | 8    |
| 30-39 | 3    | 17   | 0  | 20   |
| 40-49 | 2    | 20   | 0  | 22   |
| 50-59 | 6    | 7    | 0  | 13   |
| 60-69 | 7    | 1    | 0  | 8    |
| 70-79 | 3    | 1    | 0  | 4    |
| 80-89 | 1    | 0    | 0  | 1    |
| 不明    | 0    | 0    | 3  | 3    |
| 合計    | 25   | 52   | 3  | 80   |
| 平均年齢  | 53.1 | 40.9 |    | 42.8 |

また、膀胱平滑筋腫は発育形式から粘膜下型、壁内型、漿膜下型の3型に分類されている<sup>1)</sup>。過去、高崎<sup>6)</sup>、高瀬<sup>9)</sup>、西村<sup>1)</sup>らが報告しているが、それ以後、われわれが調べたところ、Table 1の通りであり、平滑筋腫は自験例も含めて71例で、線維筋腫を含めると80例であった。

(1) 性差と年齢：男性は25例、女性は52例、不明は3例、合計80例で、女性は男性の2.08倍多かった。年齢は13歳から80歳まで、平均年齢は42.8歳だった。男性の平均年齢は53.1歳、女性は40.9歳と女性のほうが若年者にみられた。Table 2に示すように男性は50～60歳代に、女性は30～40歳代に多かったが、年齢、男女ともに差が無いと報告している者もいる<sup>8,11)</sup>

(2) 症状と合併症：症状は血尿29例、頻尿29例、排尿痛17例、排尿困難14例、尿閉8例、腹部腫瘍7例、腹痛6例、残尿感4例、尿失禁3例で膀胱刺激症状と血尿が多かった。粘膜下型は血尿をきたすことが多く、漿膜下型は症状の発現が遅いため、筋腫は大きくなりやすい傾向にあり、腹部腫瘍を症状とすることが多い<sup>6)</sup>。膀胱頸部に発生した筋腫は排尿困難や尿閉を来し易い。珍しい症状では尿道から腫瘍が出現した症例が2例ある<sup>12)</sup>。合併症は尿路感染症7例、膀胱結石3例、子宮筋腫9例、膀胱憩室2例であった。女性の膀胱平滑筋腫は30～40歳代に多く、この年代は子宮筋腫も好発するため関連が有るのかもしれない。

(3) 発生部位と発育型：発生部位は三角部12例、側壁12例、頸部10例、頂部8例、後壁5例、尿管口付近4例、前壁2例であった。高崎ら<sup>6)</sup>は三角部と尿管口付近を加えた膀胱底部に多いと報告している。発育型は粘膜下型44例、壁内型9例、漿膜下型4例、不明23例であった。質量は1～3,200gとかかなりの差があった。粘膜下型は小さく、漿膜下型は大きい傾向にあった。われわれの症例は極めて小さかったので質量を測定しなかったが、TURで切除した小切片で、1g以

下であった。

(4) 検査：膀胱平滑筋腫は排泄性尿路造影では膀胱に陰影欠損像として、また、膀胱鏡では正常粘膜に覆われた膀胱腫瘍として容易に認められるが、大きな腫瘍では表面粘膜が浮腫状で、炎症による苔状物の付着がみられることがあり、注意が必要である。膀胱外腫瘍による膀胱壁の圧排所見との鑑別に Albert ら<sup>13)</sup>は超音波断層検査が有効であったと報告している。膀胱平滑筋腫に特徴的な検査はなく、血管造影では hypervascular な症例<sup>14)</sup>や、反対に hypovascular な症例<sup>15)</sup>が報告されている。また tumor stain があつた症例<sup>8)</sup>も無かつた症例<sup>6)</sup>も報告されている。

(5) 治療：腫瘍摘出術32例、膀胱部分切除術18例、TUR 3例、膀胱全摘出術2例であった。膀胱全摘は1例目は賀屋ら<sup>15)</sup>が移行上皮癌を疑って、2例目は内田ら<sup>16)</sup>が血管造影で血管新生像を認め悪性腫瘍を疑って施行された。放射線治療は城仙ら<sup>17)</sup>が悪性化予防として行なった1例、鳥居ら<sup>18)</sup>、益田ら<sup>19)</sup>が手術不能例に行なった各1例ずつの合計3例であった。膀胱平滑筋腫を術前に診断することは不可能であるから、生検を兼ねた TUR-Bt は診断的治療法と言える。平岡ら<sup>20)</sup>は TUR を行ったが、筋腫が大きかつたため、後日2回目の TUR を行ない、筋腫を完全に切除したことを報告している。腫瘍の大きさが適当ならば最も良い治療法と思われる。

(6) 予後：古い文献では膀胱平滑筋腫の悪性化が報告されているが、これを疑問視する報告があり<sup>21)</sup>、それ以後膀胱平滑筋腫の悪性化の報告はない。膀胱平滑筋腫は完全に摘出すれば、再発も無く予後は良好と考えられている。

## 結 語

血尿を主訴とした69歳男性に TUR-Bt を施行し、完全切除が得られたごく小さな膀胱平滑筋腫を経験したので若干の文献的考察を行なって報告した。

本症例の要旨は第444回日本泌尿器科学会東京地方会で発表した。

## 文 献

- 1) Campbell EW and Gislason GJ: Benign mesothelial tumors of the urinary bladder. J Urol **70**: 733-742, 1953
- 2) Melicow MM: Tumors of the urinary bladder: A clinicopathological analysis of over 2,500 specimens and biopsies. J Urol **74**: 498-521, 1955
- 3) Kutzmann AA: Leiomyoma of the urinary

bladder. *J Urol* **37**: 117~132, 1939

- 4) 大野精士・高岡朋三：希有なる膀胱筋腫の1例。東京医学会誌 **30**：1423~1432, 1916
- 5) 牛山武久・堀内誠三・三浦研也・中川完二・親松常男・中島幹夫・土谷文雄：膀胱良性腫瘍の3例。臨泌 **29**：43~47, 1975
- 6) 高崎 登・谷村実一・小林啓躬：膀胱平滑筋腫の1例。臨泌 **23**：33~37, 1969
- 7) 布施秀樹・島崎 淳：膀胱平滑筋腫の1例。西日泌尿 **46**：177~180, 1984
- 8) 森田一喜郎：膀胱平滑筋腫。西日泌尿 **32**：173~177, 1970
- 9) 高瀬通汪・松本哲夫・三輪 誠・小原信夫・大井鉄太郎・外野正巳：膀胱平滑筋腫。泌尿紀要 **25**：601~608, 1979
- 10) 西村一男・小川 修・吉村直樹・中川 隆：尿閉を主訴とした女子膀胱平滑筋腫の1例。泌尿紀要 **30**：41~48, 1984
- 11) 水之江義充・平野 遥：膀胱平滑筋腫の1例。西日泌尿 **44**：1285~1288, 1981
- 12) 志田圭三・藤田俊男・茅原礼士：膀胱筋腫の1例。臨床皮尿 **12**：15~18, 1958
- 13) Albert NE: Leiomyoma of bladder. *Urology* **17**: 496~497, 1981
- 14) 塚本拓司・長谷川親太郎・田所 茂・古寺研一・金田 智・実川正道：膀胱平滑筋腫の2例。泌尿紀要 **32**：253~260, 1986
- 15) 賀屋 仁・北島清彰・岡田清己・岸本 孝：膀胱平滑筋腫の1例。臨泌 **35**：379~382, 1981
- 16) 内田豊和・門脇和臣・鮫島正与：膀胱平滑筋腫の1例。日泌尿会誌 **70**：437, 1979
- 17) 城仙泰一郎：膀胱平滑筋腫の1例。臨泌 **23**：25~28, 1969
- 18) 鳥居 肇：膀胱頸部より発生したと思われる平滑筋腫の1例。日泌尿会誌 **56**：344, 1965
- 19) 益田 壽・生野正博：膀胱筋腫の1例。臨産婦 **6**：261~262, 1952
- 20) 平岡保紀・箕輪龍雄・川村直樹・秋本成太・川井博：膀胱平滑筋腫の1例。臨泌 **36**：175~178, 1982
- 21) 山下源太郎：膀胱平滑筋腫。杏林医学会誌 **2**：122~126, 1969

(1986年11月5日受付)